

TRASPLANTE MASIVO DEL TENDÓN DE AQUILES PARA GRAVES DEFECTOS INVETERADOS

M. Núñez-Samper
Madrid

Las rupturas crónicas o inveteradas con pérdida de sustancia grave requieren un tratamiento quirúrgico muy específico que supla la solución de continuidad existente y recupere la funcionalidad del tendón. Las plastias tipo Abraham-Pankovich y Christiensen remplazan esta pérdida hasta 6 u 8 centímetros. La necrosis de los extremos del tendón obliga a reseca más tejido durante la cirugía, aumentando así el tamaño de la falla, por lo que se hace imposible cerrar el defecto con las técnicas anteriormente citadas. El trasplante tendinoso masivo criopreservado de tendón de Aquiles cubre de forma satisfactoria estos defectos.

PALABRAS CLAVE: *Tendón de Aquiles. Defectos crónicos del tendón de Aquiles. Procedimientos de reconstrucción.*

FREE MASSIVE ALLOGRAFT FOR RECONSTRUCTION OF NEGLECTED OR INVETERATE RUPTURE OF THE ACHILLES TENDON

Neglected or inveterate Achilles tendon ruptures with severe loss of substance require specific therapy for restitution of the lost continuity and of the tendon function. The Abraham-Pankovich and Christiensen plasty procedures are able to replace such discontinuities up to a length of 6-8 cm. Necrosis of the tendon stumps requires more extensive resection during surgery leading to a larger discontinuity, which cannot be corrected by the two techniques above. Massive cryopreserved Achilles tendon transplantation can quite satisfactorily bridge these large defects.

KEY WORDS: *Achilles tendon. Neglected Achilles tendon ruptures. Surgical reconstruction procedures.*

INTRODUCCIÓN

El fracaso del tratamiento de la ruptura del tendón de Aquiles oscila entre el 4 y 8%, siendo más frecuente observar la rerruptura (5-6%) en tratamientos ortopédicos y percutáneos que en los tratamientos quirúrgicos. Por el contrario, la infección y la necrosis de los extremos tendinosos (2%) es más frecuente en los procedimientos quirúrgicos que en los conservadores^(1,2), cuyo origen esta producido por un manejo operatorio inadecuado y por no respetar la vascularización del peritenón.

Estos fracasos son habitualmente solucionados mediante técnicas plásticas de reconstrucción tipo Lindholm, Bosworth, etc., y en casos con pérdida importante de sustancia, mediante la técnica de descenso de los gemelos de Abraham-Pankovich⁽³⁾ o la de *turn-down flap* de Christiensen, ofreciendo todas buenos resultados.

Correspondencia:

Dr. M. Núñez-Samper
Clínica Virgen del Mar
c/ Honduras, 14. 28035 Madrid
Correo-e: m.nusamp@terra.es
Fecha de recepción: 22/12/09

El grave problema se plantea cuando el paciente, por su historial clínico, ha sufrido continuadas rupturas y sucesivas intervenciones reconstructivas, fracasando continuamente éstas, debido a infecciones y tendinosis sobre zonas degenerativas necróticas, motivadas por la ausencia de vascularización en los extremos tendinosos, cuando no por el fracaso de plastias sintéticas, que requieren ser retiradas.

Estas situaciones, afortunadamente escasas, conllevan una dificultad absoluta para la marcha, por la grave afectación del sistema funcional aquileo-calcáneo-plantar, por lo que requieren un procedimiento específico para su reparación.

MATERIAL Y MÉTODO

El caso clínico que presentamos corresponde a una paciente de 58 años que sufrió dos intervenciones posteriores a la sutura término-terminal que le fue realizada en un principio, por rotura subcutánea del tendón de Aquiles derecho.

La lesión había sido producida al subir una escalera y no tenía antecedentes etiológicos dignos de mención que hicieran pensar una tendinopatía previa.

Realizada la exploración clínica y de imagen (**Figuras 1 y 2**), llegamos a la conclusión de que los extremos tendinosos no eran viables, además de presentar una pérdida de

* Premio al Mejor Cartel Científico, en el XXXII Congreso Nacional de la SEMCPT.

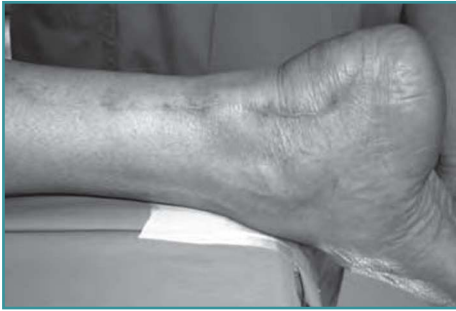

Figura 1. Aspecto clínico. Cicatrices de anteriores intervenciones. Pérdida del perfil del tendón de Aquiles.

Figure 1. Clinical aspect. Scars of previous interventions and loss of the Achilles tendon profile.

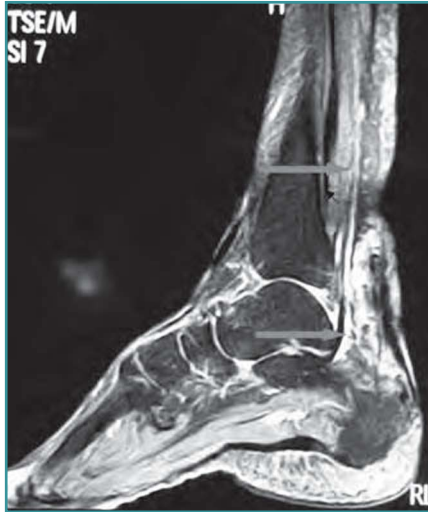


Figura 2. Resonancia magnética, donde se aprecia la pérdida de sustancia y la degeneración tendinosa del tendón.

Figure 2. Magnetic resonance imaging showing the loss of substance and demonstrating tendon degeneration.

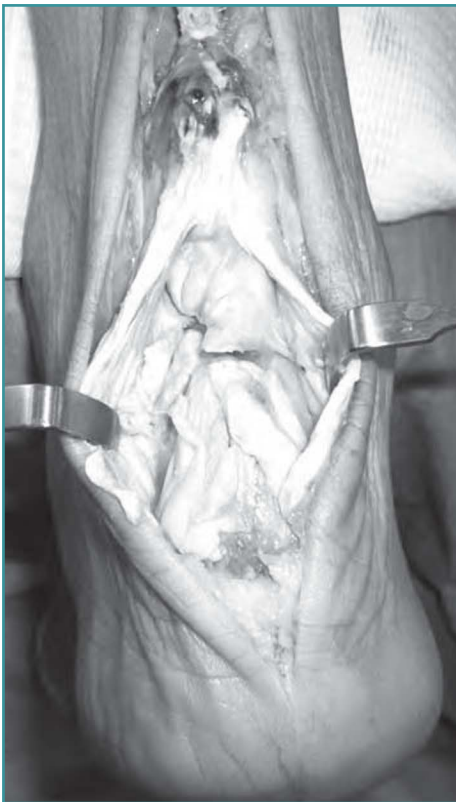
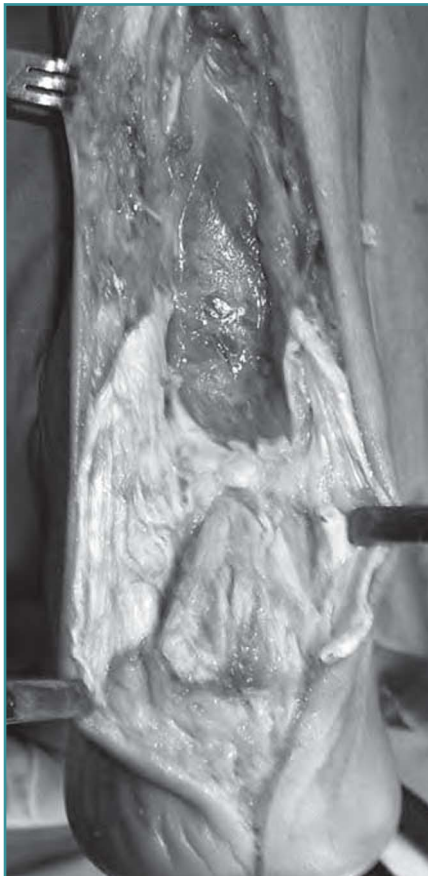
Figura 3. Imagen intraoperatoria. Restos con degeneración, tejidos necróticos y avasculares que hacen inviable el tendón para una reconstrucción directa.

Figure 3. Intraoperative image. Tendon stumps with degeneration and necrotic and avascular tissues rendering direct reconstruction inviable.



◀ **Figura 4.** Extirpación masiva de los restos tendinosos hasta tejido sano.
Figure 4. Massive resection of the tendon stumps until healthy tissue is reached.

sustancia de 8 centímetros, aproximadamente, que hacía imposible cualquier tipo de reconstrucción con las técnicas habituales.

Valorando las intervenciones quirúrgicas previas: tenorrafia, nueva tenorrafia con refuerzo del plantar delgado y tenoplastia tipo Christensen, todas ellas fracasadas, decidimos realizar un trasplante masivo del tendón con aloinjerto criopreservado, que fue preparado previamente en el banco de tejidos del Hospital Clínic de Barcelona.

TÉCNICA QUIRÚRGICA

El acceso quirúrgico fue estrictamente posterior, desde la masa muscular gemelar hasta la cara plantar del calcáneo, para permitir observar en su totalidad todos los restos tendinosos y valorar exactamente la pérdida de sustancia (**Figura 3**). Seguidamente, se extirpó todo el tejido avascular necrótico, hasta llegar al tejido sano vascularizado (**Figura 4**).

El injerto (**Figura 5**) mientras, se preparo y midió, tanto longitudinalmente como en su anchura, así como el anclaje óseo, para facilitar su perfecta adaptación al calcáneo.

A continuación, se talló en la tuberosidad posterior un "cajeado" del mismo tamaño que el que dispone el injerto (**Figura 6**) para ser adaptado a presión en el mismo y evitar la utilización de osteosíntesis.

Una vez alojado el injerto óseo, se extendió la parte tendinosa (como si fuera una vela) con suficiente tensión, manteniendo el pie en 90° y se suturó a la parte muscular, de



Figura 5. Injerto osteotendinoso preparado para trasplantar.

Figure 5. Osteotendinous graft ready for transplantation.

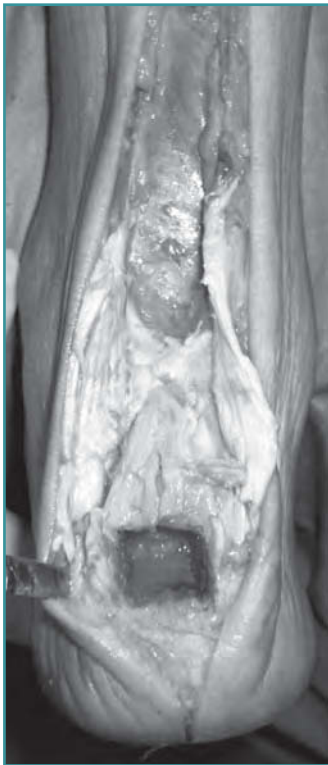

Figura 6. Preparación y tallado del "cajeado" en el calcáneo para alojar el injerto óseo.

Figure 6. Preparation and milling of the calcaneal "box" for insertion of the bone graft.

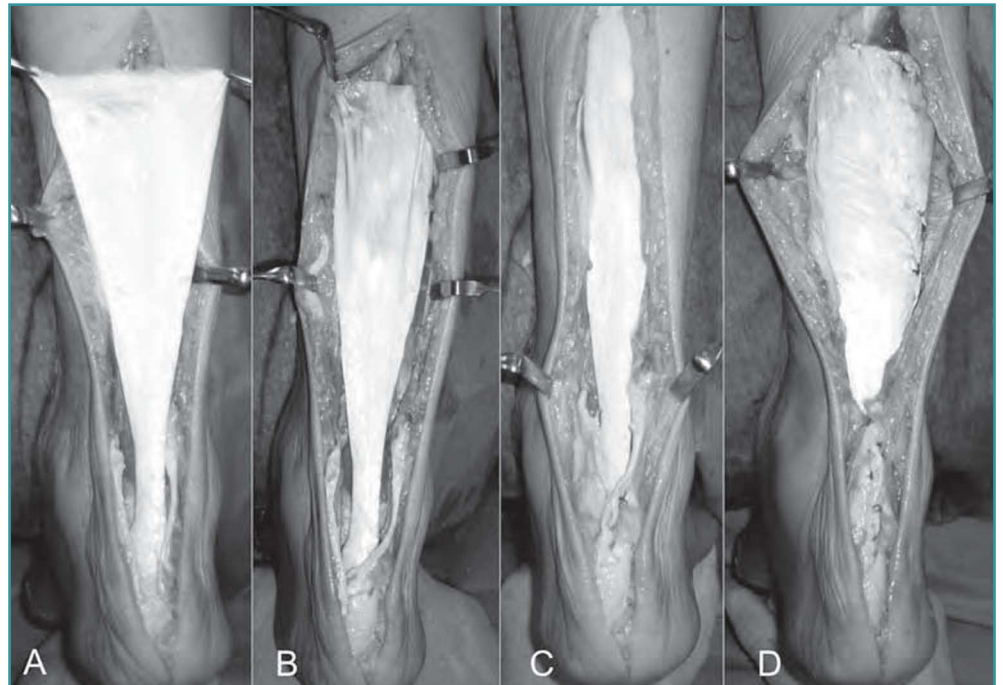


Figura 7. A: injerto anclado y expandido para darle la tensión necesaria; B: adaptación a la masa muscular gemelar; C: Comprobación de la tensión; D: cierre de vainas y piel. Comprobación final.

Figure 7. (A) The graft has been anchored and expanded so as to provide the required tension; (B) Adaptation of the graft to the gastrocnemius muscle mass; (C) Assessment of the graft tension; (D) Closure of the sheaths and skin and final assessment.

forma alternativa, para mantener la tensión obtenida (**Figura 7**). Se cerraron los restos de la vaina y la piel, dejando un drenaje de aspiración tipo redón.

Durante el posoperatorio se mantuvo un vendaje escayolado durante 8 semanas para iniciar una rehabilitación dirigida que duró hasta la máxima recuperación funcional al año de la intervención (**Figuras 8 y 9**).

DISCUSIÓN

Los graves defectos crónicos del tendón de Aquiles se observan ocasionalmente, por el fracaso del tratamiento primario ortopédico o quirúrgico y aquellos que fracasan, las plastias tendinosas tipo Lidholm, Bosworth, etc., garantizan una reparación completa del tendón, tanto anatómica como funcionalmente⁽⁴⁾.

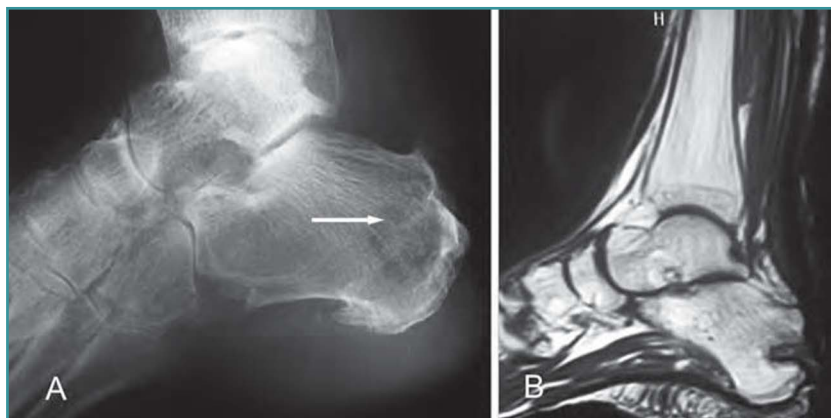


Figura 8. A: imagen radiográfica; **B:** resonancia magnética con integración completa al año del injerto óseo en el calcáneo.

Figure 8. (A) X-ray image; **(B)** Magnetic resonance image one year after the graft procedure showing complete integration of the bone graft into the calcaneus.

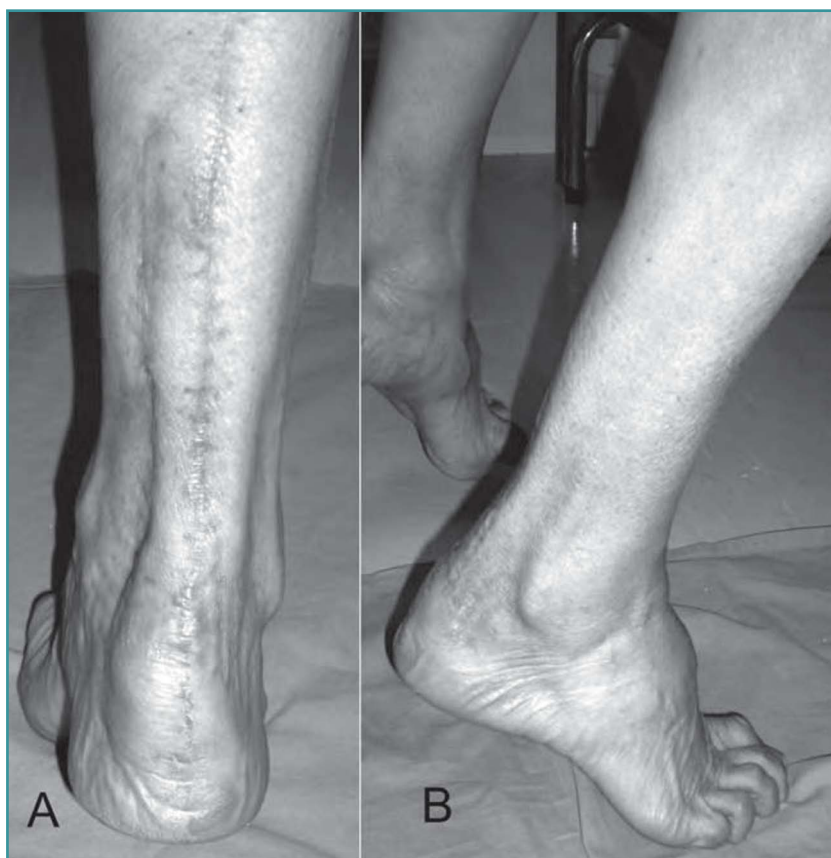

Figura 9. A: aspecto clínico y funcional al año del trasplante; **B:** injerto integrado con actividad funcional del músculo gemelo en la posición de equino. Marcha correcta, no asistida. Obsérvese el relieve de la tensión gemelar en la fase de despegue.

Figure 9. (A) Clinical and functional aspect one year after transplantation; **(B)** Integrated graft with functional activity of the M. gastrocnemius in echinus position. Correct, unassisted gait. Note the relief of the tensed gemelar mass in the take-off phase.

Las lesiones inveteradas de 8 centímetros o más son excepcionales, requiriendo otros tratamientos, quizá más agresivos, que reparen la pérdida de sustancia de forma anatómica y funcional.

Los escasos trabajos sobre trasplante masivo del tendón de Aquiles publicados en la literatura por Nella *et al.*⁽⁵⁾ Haraguchi *et al.*⁽⁶⁾ y Lepow (2006)⁽⁷⁾, como casos clínicos aislados, ofrecen buenos resultados clínicos y funcionales

al año del trasplante, sin referir en ninguna de sus comunicaciones signos o síntomas de rechazo o intolerancia del injerto, como ha sucedido en éste, donde la recuperación funcional y anatómica ha sido completa, pudiendo realizar la marcha y el despegue de forma natural al año de la implantación.

Respecto a la integración del injerto, éste dispone de capacidad de sustituir a la estructura original con un comportamiento mecánico adecuado, por lo que se recomienda que siempre procedan de donantes jóvenes. Al ser el injerto congelado, aunque se destruyan los fibroblastos, no alteran su morfología o su comportamiento mecánico.

Una vez implantado, la respuesta vascular inicial se produce de forma inmediata y continúa durante 2 o 3 días. Pasado un periodo inicial de vasoconstricción, se produce una dilatación de los vasos de alrededor, lo que es favorecido si el contacto del injerto con el gemelo es muy amplio, permitiendo una correcta adaptación, neovascularización y tolerancia del mismo⁽⁸⁾.

BIBLIOGRAFÍA

1. Dalton G. Achilles tendon rupture. *Foot Ankle Clin* 1996; 1: 225-36.
2. Coghlin MJ, Schon LC. *Surgery of the foot and ankle*. C-22. Philadelphia: Mosby; 2007.
3. Núñez-Samper M, Llanos LF, Viladot R. *Técnicas quirúrgicas en cirugía del pie*. Barcelona: Elsevier; 2007.
4. Nunley JA. *The Achilles tendon. Treatment and rehabilitation*. New York: Springer; 2009.
5. Nellas ZL, Loder BG, Wertheimer SJ. Reconstruction of an Achilles tendon defect utilizing an Achilles tendon Allograft. *Foot Ankle Surg* 1996; 35 (2): 144-8.
6. Haraguchi N, Bluman EM, Myerson MS. Reconstruction of chronic Achilles tendon disorders with Achilles tendon allograft. *Thech Foot Ankle Surg* 2005; 4 (5): 154-9.
7. Lepow GM. Reconstruction of a neglected tendon allograft. A case report. *Foot Ankle Surg* 2006; 4 (5): 351-5.
8. Álvarez-Lozano E, Ripalda P, Forriol F. Reparación e integración de los injertos en cirugía ortopédica. *Rev Mex Ortop Traum* 2002: 173-80.