

# ARTRODESIS DE LA ARTICULACIÓN METATARSOFalÁNGICA DEL PRIMER DEDO CON PLACA DE BAJO PERFIL

V. Adamuz Medina, J. Muriano Royo, A. Santamaría Fumas, A. Ruiz Nasarre, V. Vega Ocaña, J. Girós Torres

Servicio de Cirugía Ortopédica y Traumatología. Hospital General de Hospitalet. Hospitalet de Llobregat. Barcelona

La artrodesis metatarsofalángica del primer dedo del pie constituye una opción quirúrgica para el tratamiento del *hallux rigidus* avanzado. Presentamos el siguiente estudio descriptivo, retrospectivo, tipo serie de casos para evaluar los resultados de la artrodesis metatarsofalángica mediante placa de bajo perfil de titanio y tornillo de compresión a través de la placa. El estudio se basó en pacientes intervenidos en la Unidad de Pie y Tobillo del Hospital General de Hospitalet desde febrero de 2006 a diciembre de 2008 y evaluamos el grado de satisfacción del paciente y la escala AOFAS pre- y postquirúrgica, así como los resultados radiológicos.

**PALABRAS CLAVE:** Artrodesis. Hallux rigidus. Placa de bajo perfil. Tornillo de compresión.

## ARTHRODESIS OF THE FIRST METATARSOPHALANGEAL JOINT WITH A LOW-PROFILE PLATE

Arthrodesis of the first metatarsophalangeal joint represents a surgical option for the treatment of severe hallux rigidus. We report a descriptive, retrospective case series study assessing the results of arthrodesis of the first metatarsophalangeal joint using a titanium low-profile plate and a compression screw through the plate. This study assesses the patients operated at the Foot and Ankle Unit of the Hospitalet de Llobregat (Barcelona, Spain) Hospital between February 2006 and December 2008, and considers the degree of patient satisfaction, the pre- and post-surgical AOFAS scores and the radiologic results.

**KEY WORDS:** Arthrodesis. Hallux rigidus. Low-profile plate. Compression screw.

## INTRODUCCIÓN

El *hallux rigidus* (HR) es una doble artrosis metatarsofalángica (MTTF) y metatarsosesamoidea que provoca una progresiva limitación de la movilidad articular debido a la anquilosis<sup>(1,2)</sup>. La frecuencia es de 1 sobre 40-45 individuos<sup>(1)</sup> mayores de 40 años y su etiología puede ser primaria o secundaria. Existen factores de predisposición para el HR primario discutibles hoy en día, entre ellos: la fórmula *index plus*<sup>(3)</sup> y el antepié egipcio por estrés en la primera MTTF, la cabeza metatarsiana aplanada y el pie plano o pronado. Entre los HR secundarios<sup>(4)</sup>, la causa más frecuente es la cirugía del *hallux valgus* previo, principalmente por técnicas de artroplastia de resección como la técnica de Keller-Bran-

des-Lelièvre (KBL)<sup>(5)</sup>, pero también dentro de este grupo se incluyen los antecedentes traumáticos, las enfermedades metabólicas o vasculares, la osteocondritis disecante, la infección previa y la inmovilización<sup>(6)</sup>.

Clínicamente el individuo presenta en una inflamación dolorosa gradual durante la marcha que limita el uso de algún tipo de calzado<sup>(7)</sup>. Aparece rigidez a la exploración acompañada o no de disestesias, anormalidad en la marcha y retracción del tendón flexor propio del primer dedo (*hallux limitus flexus*).

La clasificación de Regnault<sup>(8)</sup> divide el *hallux rigidus* en tres estadios según la clínica y la radiología (Tabla 1). El tratamiento es ortopédico para el estadio I, se plantea la cirugía mediante artroscopia, queilectomías u osteotomías metatarsianas y de la falange para el estadio II y se reservan la artrodesis, la resección-artroplastia y la prótesis articular para el estadio III según la edad y la actividad del paciente. La estrategia quirúrgica debe tener en cuenta el grado de HR, la edad y las necesidades del paciente, el deterioro funcional, el morfotipo del pie y la experiencia del cirujano<sup>(9)</sup>. La artrodesis se puede realizar empleando múltiples técnicas<sup>(7)</sup>, desde cerclajes y agujas de Kirschner a placas y tornillos de compresión. La correcta posición de fijación es:

### Correspondencia:

Dra. V. Adamuz Medina  
Hospital General de Hospitalet  
Av. Josep Molins, 29-41  
08906 Hospitalet de Llobregat. Barcelona  
Correo-e: vadamume@hotmail.com  
Fecha de recepción: 4/3/10

\* Premio a la Mejor Comunicación en el XXXII Congreso Nacional de la SEMCPT.

Tabla 1. Clasificación de Regnault

Estadio	Clínica	Radiología
I	<ul style="list-style-type: none"> <li>• Dolor esporádico en fase "despegue" y flexoextensión libre</li> <li>• Cierta limitación movilidad</li> </ul>	Ligero pinzamiento Ligera osteofitosis
II	<ul style="list-style-type: none"> <li>• Dolor frecuente durante la marcha o la movilización articular</li> <li>• Marcha en supinación</li> <li>• Limitación severa movilidad</li> </ul>	<ul style="list-style-type: none"> <li>• Pinzamiento articular notable</li> <li>• Esclerosis subcondral</li> <li>• Osteofitosis lateral y dorsal</li> </ul>
III	<ul style="list-style-type: none"> <li>• Dolor constante</li> <li>• Retracción tendón flexor largo</li> <li>• Marcha en supinación</li> <li>• Hiperqueratosis</li> <li>• Rigidez articular</li> </ul>	<ul style="list-style-type: none"> <li>• Desaparición de la interlínea articular</li> <li>• Gran esclerosis periarticular</li> <li>• Hipertrófia osteofítica anárquica</li> <li>• Base acampanada de la falange</li> </ul>

- 20° de flexión dorsal en relación con el metatarsiano.
- 5-10° de abducción.
- Primer dedo alineado con segundo dedo.
- Rotación neutra.

El propósito de nuestro estudio es evaluar los resultados de la artrodesis MTTF con placa dorsal de bajo perfil de titanio en pacientes activos con *hallux rigidus* grado III. Utilizamos para ello el sistema Fyxis® (Figura 1), compuesto de una placa dorsal de bajo perfil de titanio premoldeada a 20-25° de dorsiflexión y 5° de abducción fijada con tornillos de 2,7 mm de diámetro. Esta placa nos permite colocar un tornillo de compresión a través de la placa, fundamental para una correcta fusión tras el fresado cóncavo-convexo. Siguiendo los principios de la AO (Arbeitsgemeinschaft für Osteosynthesefragen)<sup>(10)</sup>, el tornillo de compresión junto con la placa de neutralización es fundamental para la correcta estabilización y fijación.



Figura 1. Placa Fyxis®.  
 Figure 1. The Fyxis® plate.

## MATERIAL Y MÉTODO

Presentamos el siguiente estudio descriptivo, retrospectivo, tipo serie de casos para evaluar los resultados de las artro-

desis MTTF del primer dedo en el HR grado III intervenidas entre febrero de 2006 y diciembre de 2008 en la Unidad de Pie y Tobillo del Hospital General de Hospitalet por el mismo cirujano. Analizamos los parámetros clínicos y radiológicos preoperatorios y al mes, tres meses y un año postoperatorios. Evaluamos los resultados mediante escala AOFAS (American Orthopaedic Foot and Ankle Society)<sup>(11)</sup> y el grado de satisfacción del paciente.

Realizamos un total de 23 artrodesis en 21 pacientes con dos casos bilaterales. Del total de casos, 16 pacientes eran mujeres y 5 hombres, con una edad media de 64 años con un rango entre 54 y 78. Siete pies fueron derechos, 12 izquierdos y 2 bilaterales. Todos los pacientes presentaban una artrosis MTTF grado III y eran

personas activas en su vida diaria. Cinco casos fueron HR primarios o de etiología desconocida, dos de ellos habían sido intervenidos previamente por HR mediante tornillos de Herbert o con una prótesis articular MTTF. Dieciocho casos fueron HR secundarios: 15 intervenidos previamente mediante técnica de KBL, uno mediante cirugía percutánea del HV y dos casos de artritis reumatoide, uno de ellos asociado a luxación MTTF del segundo al cuarto dedo del pie (Tabla 2).

La técnica quirúrgica consiste en una incisión dorsal o lateral si había cicatrices previas. Se realizará un fresado cóncavo-convexo (Figuras 2 y 3) y perforaciones de la base de la falange y la cabeza del metatarsiano<sup>(12,13)</sup>, según la esclerosis subcondral que haya presente. Se colocará la placa preconformada, teniendo en cuenta la marca de la osteotomía dibujada en la misma. Situamos el tornillo proximal sobre el agujero oval lo más distal posible sobre el metatarsiano y, seguidamente, el tornillo más distal sobre la falange. Colocamos el tornillo lateral a través de la placa a modo de tornillo de compresión interfragmentaria y observamos que el tornillo del agujero oval se traslada hacia proximal. Después colocamos el tornillo más proximal para mayor fijación (Figura 4). Realizamos el cierre de la herida, una infiltración con anestésico local y el vendaje. A las 24 horas el paciente es dado de alta tras control radiológico y deambula en carga asistida con bastones y zapato ortopédico de tacón invertido durante 4 semanas. El zapato de tacón invertido se sustituye por zapato ortopédico plano, que el paciente lleva 4 semanas más.

## RESULTADOS

Desde el punto de vista clínico, 19 casos no presentaban dolor a los 3 meses postoperatorios y 4 casos presentaban molestias ocasionales con la deambulación. La escala AOFAS prequirúrgica fue de 27,5 puntos con un rango de 20 a 35 y mejoró 47 puntos con una escala AOFAS posqui-

Tabla 2. Características basales de la serie de casos estudiada

	Edad	Sexo	Lateralidad	Intervenciones previas	AOFAS prequir.
1	78	Mujer	Derecho	HV (KBL)	23
2	68	Mujer	Izquierdo	HV (KBL)	32
3	64	Mujer	Derecho	No	27
4	69	Varón	Derecho	Percutáneo	33
5	57	Mujer	Izquierdo	No	31
6	65	Mujer	Izquierdo	HV (KBL)	24
7	69	Varón	Derecho	HV (KBL)	20
8	57	Mujer	Derecho	No	34
9	60	Mujer	Izquierdo	HV (KBL)	26
10	59	Mujer	Bilateral	HV (KBL)	20/28
11	64	Varón	Izquierdo	HV (KBL)	25
12	65	Mujer	Derecho	Artrodesis tornillo Herbert	22
13	73	Varón	Derecho	HV (KBL)	36
14	66	Mujer	Bilateral	HV (KBL)	21/26
15	62	Mujer	Derecho	No	34
16	54	Mujer	Derecho	Artroplastia	32
17	59	Mujer	Izquierdo	HV (KBL)	25
18	63	Mujer	Derecho	No	29
19	67	Mujer	Izquierdo	HV (KBL)	28
20	62	Varón	Derecho	HV (KBL)	29
21	63	Mujer	Derecho	HV (KBL)	26

rúrgica al año de 74,5 con un rango de 64 a 85, teniendo en cuenta que la movilidad MTF siempre puntúa 0 puntos (Figura 5).

El grado de satisfacción era en 19 casos (82,6%) muy satisfecho y en 4 casos (17,4%) satisfecho (Figura 6). El tiempo de consolidación radiológica medio fue de 13,5 semanas. Todos los casos presentaron fusión a los 3 meses, excepto 2 pacientes cuyas radiografías mostraron signos de consolidación a los 6 meses. No presentamos ningún caso de pseudoartrosis (Figuras 7 y 8).

Como complicaciones tuvimos un caso de infección de partes blandas que se resolvió con tratamiento antibiótico.

## DISCUSIÓN

La artrodesis MTF es uno de los tratamientos del HR severo grado III de Regnaud en pacientes activos. Existe controver-

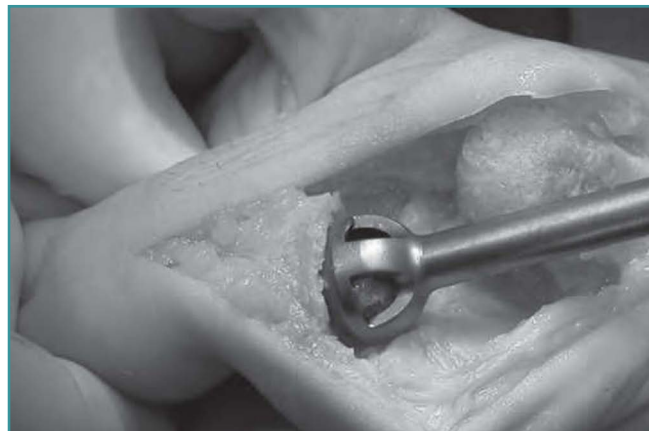

Figura 2. Fresado cóncavo-convexo.  
Figure 2. Concave-convex milling.

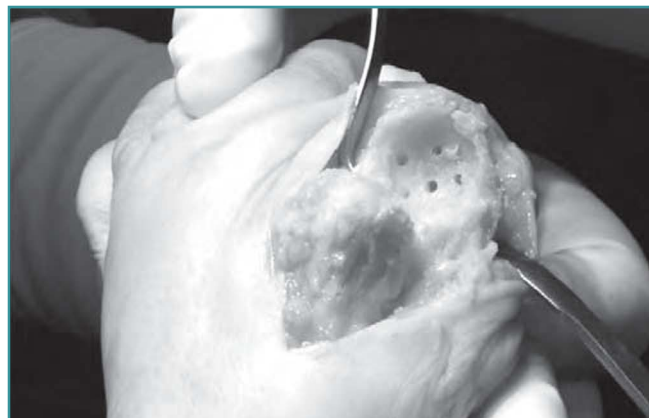


Figura 3. Perforaciones en caso de esclerosis subcondral.  
Figure 3. Perforations in a case of subchondral sclerosis.

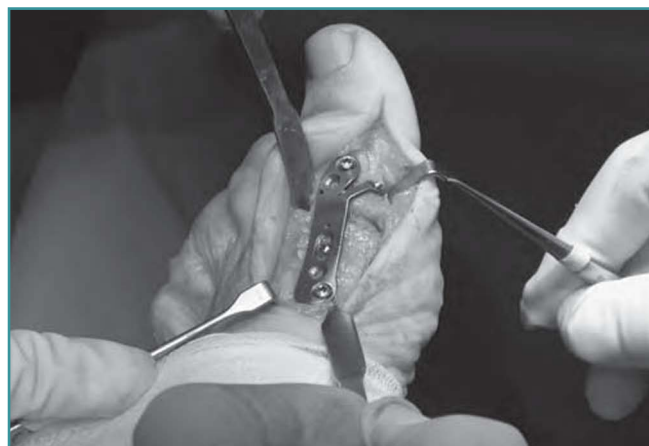
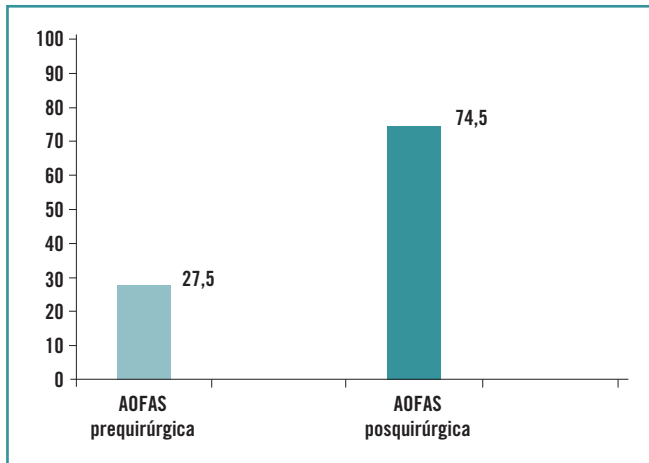
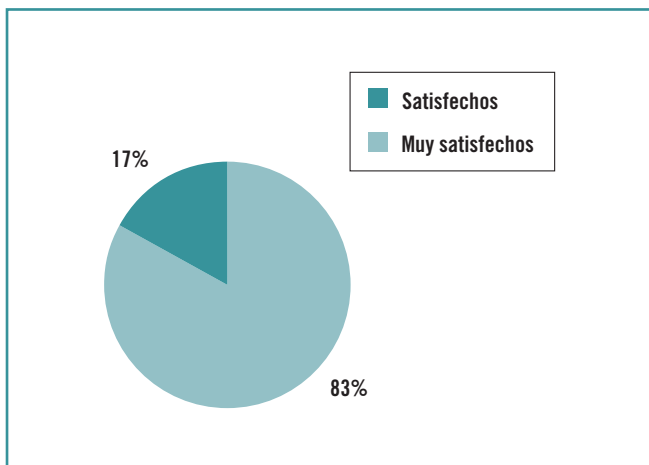


Figura 4. Colocación de la placa determinada por la marca lineal de la osteotomía que presenta la misma.  
Figure 4. Placement of the plate guided by the transverse osteotomy marker line engraved in it.



**Figura 5.** Media de la escala AOFAS prequirúrgica y posquirúrgica de la serie.

**Figure 5.** Means of the presurgical and postsurgical AOFAS scores for the full series.



**Figura 6.** Grado de satisfacción de los pacientes tras el tratamiento.

**Figure 6.** Degree of patient satisfaction after surgery.

sia respecto a la edad de la indicación de la artrodesis y la prótesis articular<sup>(14)</sup>. En nuestro centro seguimos planteando la artrodesis como primera opción en aquellos pacientes activos sin contraindicación quirúrgica (**Figuras 7 y 8**).

Se han descrito múltiples técnicas de fijación en la bibliografía con buenos resultados para el tratamiento del HR severo. El objetivo de las osteotomías y la artrodesis es corregir la deformidad del primer radio y eliminar el dolor. La eficacia de un sistema de fijación se basa en su capacidad para mantener la estabilidad suficiente hasta que consiga la consolidación<sup>(15)</sup>. Revisando la literatura encontramos muchos estudios que avalan estas teorías.

Besse *et al.*<sup>(16)</sup> presentaron 54 casos de artrodesis fijadas mediante grapas con un 94,4% de consolidación en 56 días de media y sólo tres casos de pseudoartrosis. Destacaban la importancia del fresado cóncavo-convexo previo a la fijación de la articulación metatarsofalángica.

Robert *et al.*<sup>(17)</sup> realizaron un estudio sobre 36 pacientes a los que se les practicó una artrodesis utilizando dos grapas de memoria. La puntuación en la escala AOFAS preoperatorio fue de 38,1 puntos que mejoró hasta 83,5 postoperatoria con una correcta fusión en 34 casos y una satisfacción excelente en el 94%.

Bennet y Sabetta<sup>(18)</sup> analizaron el resultado de 32 pacientes intervenidos mediante placa dorsal con tornillo de compresión de la articulación MTF, obteniendo un 98,7% de consolidación y una mejoría de la escala AOFAS en todos los casos. Como única complicación, presentaban una rotura del material. Para ellos este método resultaba mejor respecto a otros, puesto que aumentaba el porcentaje de consolidación radiológica con mínimas complicaciones y excelente satisfacción de los pacientes.

Goucher y Coughlin<sup>(19)</sup> analizaron 50 pacientes a los que intervinieron mediante fresado y colocación de placa de bajo perfil de titanio y tornillo de compresión. La escala AOFAS mejoró de 51 puntos preoperatorios a 82 puntos en el postoperatorio. El 66% de los resultados fueron excelentes, el 30% buenos y el 4% regulares. El 92% de los casos consolidaron y sólo el 4% necesitaron revisión quirúrgica. Para estos autores este método es fiable y reproducible, considerándolo una excelente opción de tratamiento para el HR severo.

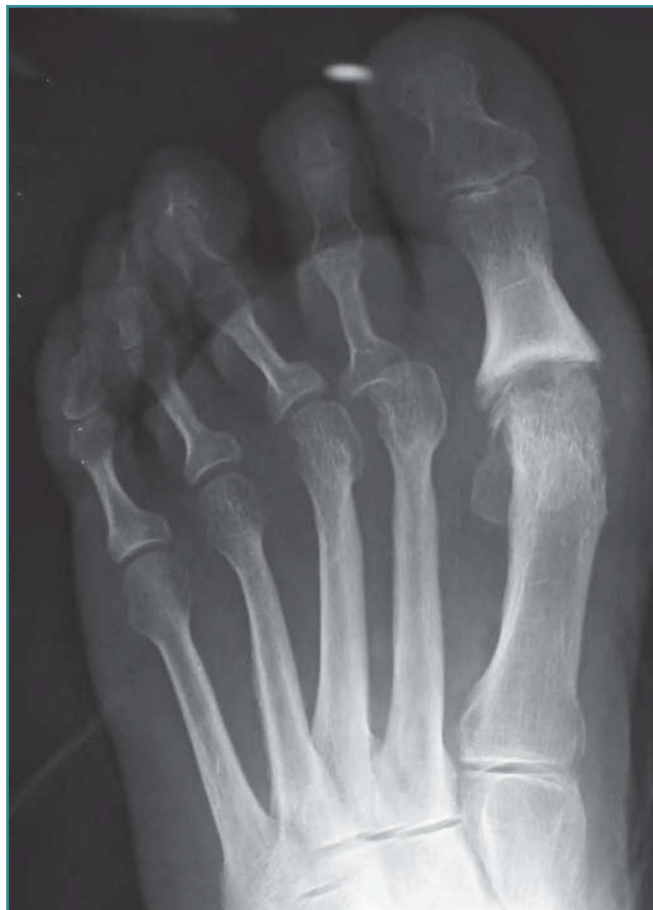Flavin y Stephens<sup>(20)</sup> también obtuvieron buenos resultados en su serie de 12 pacientes, a los que realizaron una artrodesis mediante placa de bajo perfil y tornillo de compresión. Para ellos, era fundamental la posición del primer radio para la correcta consolidación.

Popliti *et al.*<sup>(21)</sup> comparó diferentes técnicas de artrodesis, incluyendo tornillos de compresión, agujas de Kirschner y placa dorsal con y sin tornillo de compresión con fresado cóncavo-convexo frente a osteotomía plana. Concluyó que los mejores resultados se obtuvieron con la combinación del fresado cóncavo-convexo y la fijación con placa y tornillo de compresión.

Hyer *et al.*<sup>(22)</sup> compararon el coste económico y los resultados entre la colocación de tornillos cruzados frente a la placa dorsal. No había diferencias estadísticamente significativas en el resultado funcional, pero sí había diferencias respecto al coste económico, que era mayor con la placa dorsal.

Shama<sup>(23)</sup> también comparó el resultado entre la colocación de tornillos de compresión y un tornillo de compresión con placa dorsal y observó que no había diferencias estadísticamente significativas ante el tiempo de consolidación, la satisfacción de los pacientes y las complicaciones con ambas técnicas.

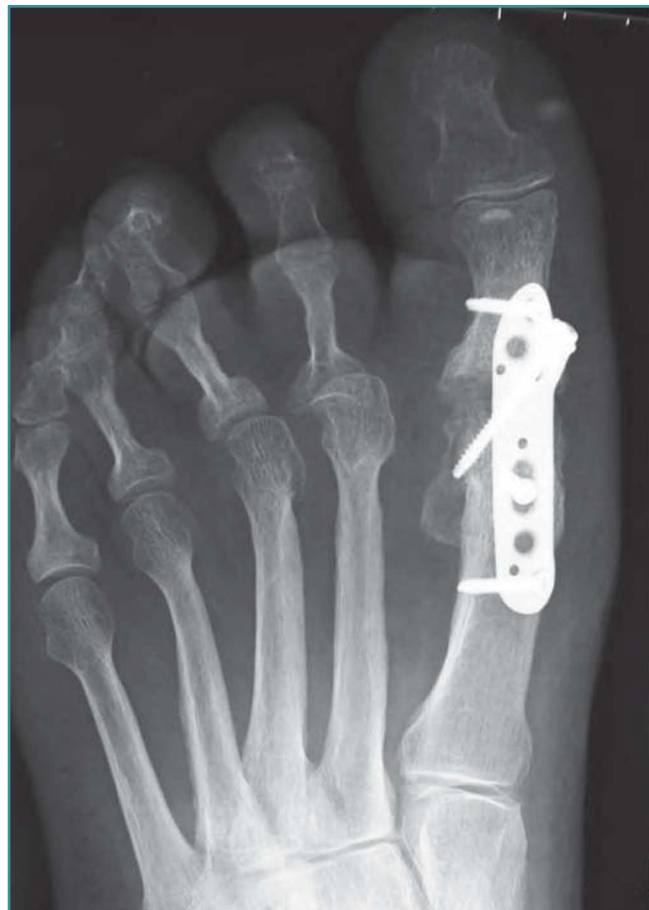



**Figura 7.** Control radiológico preoperatorio. Secuela cirugía hallux valgus.

**Figure 7.** Preoperative X-ray control. Sequels of previous hallux valgus surgery.

Además de los métodos de fijación de la artrodesis para el tratamiento del HR grado III, debemos destacar el papel relevante que en los últimos años está adquiriendo el uso de la artroplastia. Ante la controversia que rodea la indicación de la artrodesis frente a la artroplastia de la articulación MTF, Reikin y Ahmad<sup>(24)</sup> compararon ambas técnicas entre 1999 y 2005, concluyendo que el grupo de artrodesis presentaba mayor grado de satisfacción, ofreciendo así resultados más predecibles que la artroplastia. Por su parte, Carranza<sup>(25)</sup> expuso en el VI Curso de Patología del Pie y Tobillo sus resultados sobre la prótesis MTF en 75 pacientes intervenidos entre 2002 y 2006. Obtuvo un 77% de pacientes satisfechos o muy satisfechos y una mejoría de 46,1 puntos en la escala AOFAS. Como complicaciones, presentó un caso de movilización, uno de luxación y uno de subluxación de la prótesis. Concluyó que la prótesis MTF para el tratamiento del *hallux* obtiene



**Figura 8.** Control 3 meses postoperatorio tras artrodesis mediante placa Fyxis®.

**Figure 8.** X-ray control three months after the arthrodesis with the Fyxis® plate.

buenos resultados ante indicaciones prudentes en casos seleccionados de pacientes mayores de 50 años.

Consideramos la placa Fyxis® una buena opción quirúrgica en el *hallux rigidus* avanzado, dados los resultados satisfactorios obtenidos tanto en la clínica, con mejoría en la escala AOFAS, como en la radiología, con una consolidación en el 100% de los casos en nuestra serie. Otros estudios demuestran que con otras técnicas se obtienen buenos resultados comparables a nuestra serie. Todos destacan la importancia de una posición correcta de fijación para evitar problemas en la marcha y resaltan el papel del fresado como elemento clave en la fusión de la articulación. La estabilidad de la fijación de la artrodesis es un importante factor del éxito final, pues aumenta el porcentaje de uniones óseas y mantiene la posición que se desea<sup>(26)</sup>. Nuestro objetivo no es demostrar que la artrodesis mediante placa de bajo perfil y tornillo de compresión se trata de una técnica quirúrgica superior a otras, sino proponer una

técnica válida para el tratamiento del *hallux rigidus* severo que a nosotros nos ha comportado una simplificación del acto quirúrgico por disponer de una placa preconformada en posición correcta para la fijación. No hemos hallado bibliografía relacionada con el uso de una placa que permita colocar un tornillo de compresión a través de la misma. Creemos que el tornillo de compresión a través de la placa, además de favorecer la estabilización y la fusión de las osteotomías, simplifica como hemos dicho la técnica quirúrgica.

### Agradecimientos

Mi agradecimiento a Diego Alonso López, Marcos Alonso Adamuz, José Adamuz Trujillo y María Medina Pérez; sin ellos este trabajo no hubiera sido posible. También al doctor Muriano Royo, por su labor profesional y docente, así como por toda la información e iconografía aportada para la realización de este artículo.

### BIBLIOGRAFÍA

- Viladot-Pericé A. Actualización en el tratamiento del *hallux rigidus*. *Rev Ortop Traumatol* 2007; 51: 115-22.
- Jardé O. *Hallux rigidus*. *Encyclopédie médico-chirurgicale*. París: Elsevier; 1996. p. 14-128 A-10.
- Nuñez-Samper M, Llanos-Alcázar LF. *Biomecánica, medicina y cirugía del pie*. Barcelona: Masson; 1997.
- Gould, et al. Epidemiological survey of foot problems in the continental United States. *Foot Ankle* 1980; 1: 8-10.
- Keller WL. The surgical treatment of bunions and *hallux valgus*. *NY Med J* 1904; 80: 741-2.
- Viladot-Pericé A. *Quince lecciones sobre patología del pie*. Barcelona: Masson; 2002.
- Nuñez-Samper M, Llanos-Alcázar L, Viladot R. *Técnicas quirúrgicas en cirugía del pie*. Barcelona: Masson; 2003.
- Grady JF, Axe TM. The modified valenti procedure for the treatment of *hallux limitus*. *J Foot Surg* 1994; 33: 365-7.
- Coughlin M, et al. *Hallux rigidus*. Surgical techniques (quelectomy and arthrodesis). *JBJS* 2004; 86: 119-30.
- Rüedi TP, Murphy WM. *Principios de la AO en el tratamiento de las fracturas*. Barcelona: Masson; 2003.
- Kitaoka HB, Alexander IJ, Adelaar RS, et al. Clinical rating systems for the ankle-hindfoot, midfoot, *hallux* and lesser toes. *Foot Ankle Int* 1994; 15: 349-53.
- Besse JL, Chouteau J, Laptou D. Arthrodesis of the first metatarsophalangeal joint with ball and cup reamers and osteosynthesis with pure titanium staples. *Foot Ankle Surg* 2010; 16: 32-7.
- Bennett GL, Sabetta J. First metatarsalphalangeal joint arthrodesis: evaluation of plate and screw fixation. *Foot Ankle Int* 2009; 30: 752-7.
- Raikin SM, Ahmad J. Comparison of arthrodesis and metallic hemiarthroplasty of the *hallux metatarsophalangeal* joint. Surgical technique. *J Bone Joint Surg Am* 2008; 90 (Suppl 2) Pt 2: 171-80.
- Martínez Breijo T, Jiménez Sánchez-Cruzado B, González García J, et al. Empleo de las grapas dinámicas de memoria en la cirugía del pie. Nuestros resultados. *Acta Ortop Castellano-Manch* 2000; 1 (2): 93-97.
- Besse JL, Choteau J, Laptou D. Arthrodesis of the first metatarsophalangeal joint with ball and cup reamers and osteosynthesis with pure titanium staples. *Foot Ankle Surg* 2010; 16 (1): 32-7.
- Robert-Calvet J, Poggio D, Asunción J, et al. Arthrodesis de la primera articulación metatarsofalángica con grapas de memoria de 20 mm. *Rev Pie Tobillo* 2008; XXII (2): 85-91.
- Bennet GL, Sabetta J. First metatarsalphalangeal joint arthrodesis: evaluation of plate and screw fixation. *Foot Ankle Int* 2009; 30 (8): 752-7.
- Goucher NR, Coughlin MJ. *Hallux metatarsophalangeal* joint arthrodesis using dome-shaped reamers and dorsal plate fixation: a prospective study. *Foot Ankle Int* 2006; 27 (11): 869-76.
- Flavin R, Stephens MM. Arthrodesis of the first metatarsophalangeal joint using a dorsal titanium contoured plate. *Foot Ankle Int* 2004; 25 (11): 783-7.
- Popliti J, John H, Njus G, et al. First metatarsalphalangeal joint arthrodesis: a biomechanical assessment of stability. *Foot Ankle Int* 2003; 24 (4): 332-7.
- Hyer CF, Glover JP, Berlet GC, Lee TH. Cost comparison of crossed screws versus dorsal plate construct for first metatarsophalangeal joint arthrodesis. *J Foot Ankle Surg* 2008; 47 (1): 13-8.
- Sharma H, Bhagat S, Deleeuw J, Denolf F. In vivo comparison of screw versus plate and screw fixation for first metatarsophalangeal arthrodesis: does augmentation of internal compression screw fixation using a semi-tubular plate shorten time to clinical and radiologic fusion of the first metatarsophalangeal joint (MTPJ)? *J Foot Ankle Surg* 2008; 47 (1): 2-7.
- Raikin SM, Ahmad J. Comparison of arthrodesis and metallic hemiarthroplasty of the *hallux metatarsophalangeal* joint. Surgical technique. *J Bone Joint Surg Am* 2008; 90 (Suppl 2) Pt 2: 171-80.
- Carranza-Bencano A. Prótesis metatarsofalángicas. Conferencia VI Curso de Patología del Pie y Tobillo. Granada. 28-30 Mayo 2009.
- Juan-Llabrés A, Martínez Garrido I, Vicente-Amaya J, Sánchez-González M. Arthrodesis metatarsofalángica del *hallux* con placa de bajo perfil. *Rev Pie Tobillo* 2007 Dic; XXI (Supl.): 31-2.