

AMPUTACIÓN PIROGOFF MODIFICADA APLICADA A LA CIRUGÍA ONCOLÓGICA DEL PIE

C.A. Encinas Ullán, E.J. Ortiz Cruz, A. Nómez Tallón, F. Oñorbe Sanfrancisco, J.M. González López
Servicio de Cirugía Ortopédica y Traumatología. Hospital Universitario La Paz. Madrid

Los sarcomas óseos y de tejidos blandos del pie son infrecuentes, representando menos del 10% de todos los sarcomas de la extremidad inferior. El tratamiento más frecuente de los sarcomas del pie es la amputación por debajo de la rodilla, debido a la imposibilidad de conseguir márgenes amplios, pero en determinados casos de tumores del antepié se puede optar por una amputación parcial del pie con margen amplio. Se presenta una serie de tres casos de amputación de Pirogoff modificada aplicada a la resección oncológica tumoral. La amputación de Pirogoff consiste en una artrodesis calcaneotibial con resección del astrágalo, rotando el calcáneo 90°. La modificación de la técnica de amputación del Pirogoff, en la que se conservan ambos maléolos con escisión de la carilla articular favorece la estabilidad en el plano lateral y ayuda a una más rápida artrodesis. Es muy importante mantener los principios oncológicos de la resección tumoral.

PALABRAS CLAVE: Amputación. Pirogoff. Tumor. Pie y tobillo.

MODIFIED PIROGOFF'S AMPUTATION AS APPLIED TO ONCOLOGIC FOOT SURGERY

Bone and soft-tissue sarcomata of the foot are infrequent neoplasms, representing less than 10% of all lower limb sarcomata. The most frequent therapeutic measure for foot sarcomata is amputation below the knee, due to the difficulty to achieve ample (onco-)surgical margins, yet in a number of cases of forefoot tumours there is an option for partial foot amputation with ample surgical margins. We report a series of three cases of modified Pirogoff's amputation as applied to oncosurgical tumour resection. Pirogoff's amputation is a calcaneo-tibial arthrodesis with resection of the talus and 90° rotation of the calcaneus. The here reported modification of the Pirogoff amputation, in which both malleoli are preserved yet with excision of the articular surface, favours lateral-plane stability and promotes a quicker arthrodesis. It is highly important to observe and maintain the oncologic surgery principles for tumour resection.

KEY WORDS: Pirogoff. Neoplasms. Foot and ankle. Surgery.

INTRODUCCIÓN

En 1854, el ruso Nikolai Pirogoff describió por primera vez la amputación que lleva su epónimo⁽¹⁾.

La amputación de Pirogoff consiste en la eliminación de la parte anterior del pie y el astrágalo, seguido por una artrodesis calcaneotibial, consiguiéndose una extremidad inferior sin pérdida o con una mínima pérdida de longitud y que es capaz de soportar todo el peso corporal.

Los sarcomas óseos y de tejidos blandos del pie no son comunes, representan menos de 10% de todos los sarcomas de la extremidad inferior⁽²⁾.

La principal indicación oncológica para una amputación de Pirogoff son los tumores malignos en la parte anterior del pie.

Correspondencia:

Dr. Carlos A. Encinas
 C/ Alberto Alcocer, 41, piso 23. 28016 Madrid
 Correo-e: nzinias@hotmail.com
Fecha de recepción: 21/05/09

Otras indicaciones serían diabetes mellitus, arteriosclerosis, osteomielitis, traumatismos graves, malformaciones congénitas y raras casos de congelación⁽³⁾.

Para aumentar la tasa éxito de esta cirugía deben cumplirse los siguientes criterios: un suministro de sangre adecuado a los tejidos blandos y a la región del calcáneo, que será la zona de apoyo, la almohadilla del talón debe ser clínicamente viable y no dolorosa. Warren mencionó como contraindicaciones relativas la diabetes mellitus no controlada, artropatía grave de Charcot del pie y el tabaquismo⁽⁴⁾.

MATERIAL Y MÉTODO

Presentamos una serie de tres casos consecutivos intervenidos en nuestro hospital.

Todos los pacientes mostraban una tumoración maligna de antepié y, en los tres casos, se descartó por pruebas de imagen la diseminación a distancia.

El paciente 1 es un hombre de 56 años que fue intervenido quirúrgicamente de una tumoración de partes blandas

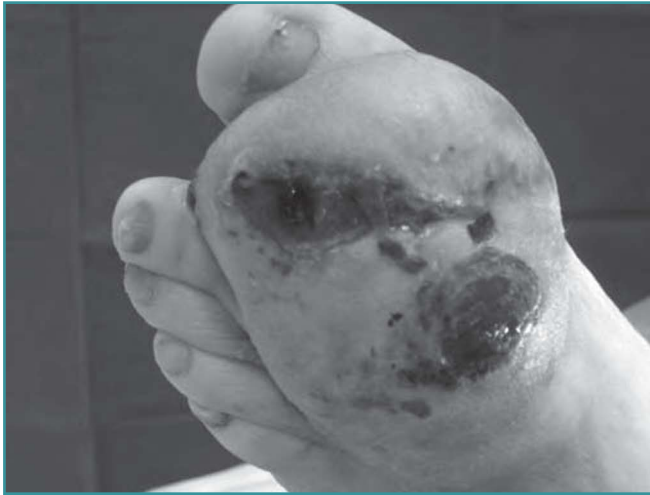

Figura 1. Tumoración de gran tamaño en el dorso del pie.
Figure 1. Large tumoural mass on the dorsal aspect of the forefoot.

dolorosa en el espacio entre cuarto y quinto metatarsianos del pie derecho. Con el diagnóstico de neuroma de Morton, se le realizó una resección marginal. Acudió a nuestra consulta con dolor y empastamiento en dorso y planta del pie. La biopsia fue informada carcinoma epidermoide verrucoso bien diferenciado.

El paciente 2 es un hombre de 37 años con tumoración en el espacio entre primer y segundo metatarsianos de pie izquierdo. En la resonancia magnética (RM) se observó una tumoración entre el primer y segundo metatarsiano de 4 x 4 x 2,5 cm, con invasión de la diáfisis del primer metatarsiano. La biopsia fue informada como sarcoma sinovial.

El paciente 3 es un hombre de 52 años remitido a nuestra consulta por tumoración de partes blandas de gran tamaño no dolorosa y con ulceración en dorso de pie derecho (**Figura 1**). La RM fue informada como una masa de 5,8 x 3,8 x 2,9 cm entre la diáfisis del primer y segundo metatarsiano con extensión a cara dorsal y plantar del pie, sin observarse

erosión ósea y con intenso realce de gadolinio, que sería compatible con sarcoma de partes blandas o linfoma. Se optó por una biopsia percutánea de la lesión. El diagnóstico fue condrosarcoma extraesqueletico mixoide.

En los tres casos se planteó dos opciones terapéuticas desde el punto de vista de márgenes quirúrgicos mediante una resección amplia o radical⁽⁵⁾.

La resección amplia incluiría la cirugía conservadora del miembro o amputación parcial del pie, y la resección radical, la amputación por debajo de la rodilla. Dentro de las amputaciones con margen amplio, estaría las tipo Chopart, Pirogoff, Boyd o Syme, dependiendo de la localización del sarcoma.

Tras discusión del caso en sesión clínica multidisciplinar y los pacientes informados ampliamente de las opciones, se opta por la resección amplia con amputación parcial del pie tipo Pirogoff.

Las cirugías se realizaron de la siguiente manera: bajo isquemia del miembro sin expresión, una incisión en el dorso del pie distal a la articulación del tobillo que se continuó en forma de boca de pez en dirección plantar a nivel de la articulación calcaneocuboidea. Tenotomía de los tendones extensores. Capsulotomía anterior y ligadura de la arteria tibial posterior. Exéresis del antepié y mediopié con astragalectomía. Después se hizo una osteotomía del tercio distal del calcáneo unos 2 centímetros proximales a la articulación calaneocuboidea (**Figura 2**), tallado del cajetín de tibia distal resecano el cartílago hasta encontrar hueso subcondral sangrante, conservando la cortical del maléolo tibial y peroneo para evitar la rotación de la extremidad residual. Posteriormente, el calcáneo es rotado 90° en dorsiflexión para artrodesarlo con la tibia distal mediante dos clavos de Steinmann⁽⁶⁾ (**Figura 3**). El cierre cutáneo se realizó con puntos colchonero verticales, evitando la inversión de los bordes, consiguiendo una buena hemostasia y aliviando la tensión de la sutura.

Se realizaron un seguimiento clínico y radiográfico. Cuando se observó callo óseo, se retiraron los clavos de Steinmann, que sucedió a las 6 semanas, consiguiéndose la artrodesis (**Figura 4**). En el momento de retirar los Steinmann, se permi-

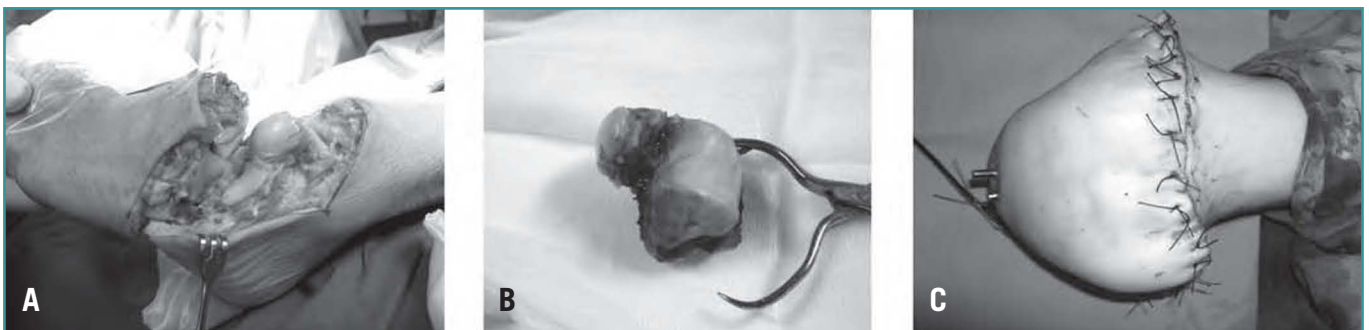

Figura 2. A: imagen intraoperatoria que muestra la incisión y exposición ósea; B: extirpación del astrágalo; C: resultado postoperatorio.
Figure 2. (A) intraoperative image showing the surgical incision and the bone exposure; (B) excision of the talus; (C) postoperative results.

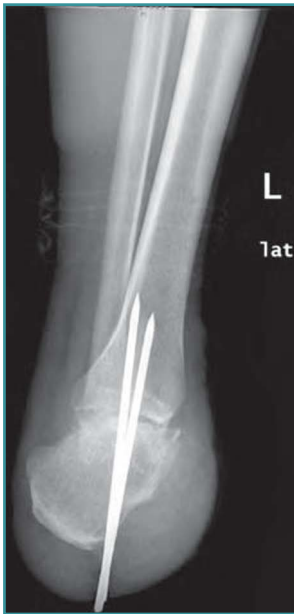

Figura 3. Radiografía postoperatoria.
Figure 3. Postoperative X-ray image.

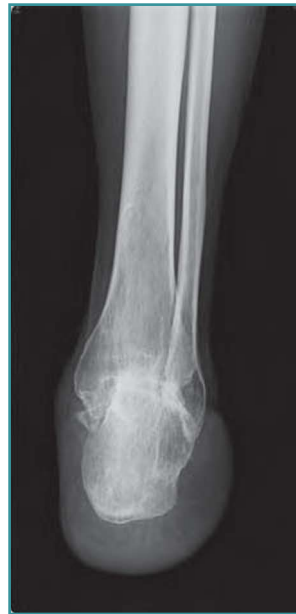

Figura 4. Radiográfico al año.
Figure 4. X-ray control one year after surgery.

tió la carga parcial de peso, hasta entonces impedida por los clavos. A los 3 meses se le autorizó la carga total del peso.

La valoración funcional del postoperatorio fue evaluada mediante la escala de Takakura⁽⁷⁾, modificada por Akira Taniguchi⁽⁸⁾ (Tabla 1).

RESULTADOS

Los resultados fueron excelentes (puntuación entre 80 y 100) en los tres casos (Tabla 2).

El paciente 1 obtuvo una puntuación de 96 puntos. Tuvo una discrepancia de longitud menor de dos centímetros sin consecuencias funcionales.

El paciente 2 tuvo una puntuación de 94 y el paciente 3 tuvo una puntuación de 81. Estos dos presentaron problemas

Tabla 1. Escala para amputaciones de tobillo de Takakura⁽¹⁾, modificada por Akira Taniguchi⁽²⁾

Categoría	Variable	Puntuación	
Dolor	Ninguno	40	
	Escaso	30	
	Moderado	20	
	Grave	10	
	Invalitante	0	
	Distancia caminada	Ilimitada	20
2 km		15	
0,52 km		10	
Sólo en casa		5	
Incapaz de caminar		0	
Función	Cojera	Ninguna	4
		Moderada	2
		Incapaz de caminar	0
	Subir escaleras	Normalmente	4
		Con barandilla	2
		Incapaz	0
	Bajar escaleras	Normalmente	4
		Con barandilla	2
		Incapaz	0
	Mantenerse sobre la pierna operada	Normalmente	4
Con apoyo		2	
Incapaz		0	
Sentarse a la japonesa	Normalmente	4	
	Postura fácil	2	
	Incapaz	0	
Radiografías	Atrofia ósea	Ninguna	5
		Déficit de trabéculas óseas	3
		Necrosis ósea	0
	Grosor de la grasa	>2 cm	5
		1-2 cm	3
<1 cm		0	
Discrepancia de longitud	Ninguna	5	
	<2 cm	3	
	>2 cm	0	
Actividades descalzo (en casa)	Ilimitadas	5	
	<10 m	3	
	Incapaz de soportar peso	0	

Tabla 2. Resultados

Paciente	Sexo	Años	Lado	Diagnóstico	Seguimiento (meses)	Escala para amputaciones de tobillo
1	Varón	56	Derecho	Carcinoma epidermoide verrucoso bien diferenciado	38	96
2	Varón	37	Izquierdo	Sarcoma sinovial	36	94
3	Varón	52	Izquierdo	Condrosarcoma extraesquelético mixoide	12	81

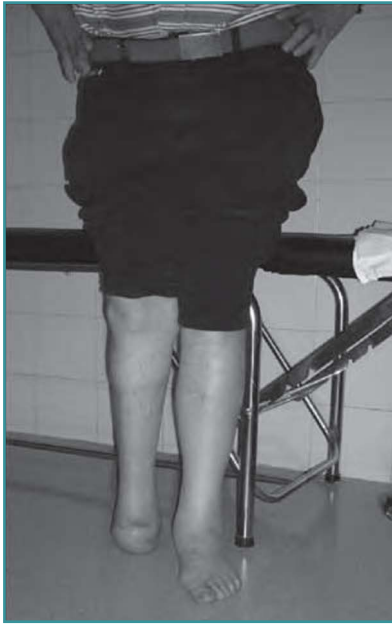

Figura 5. Deambulación domiciliaria sin prótesis.

Figure 5. At-home ambulation without prosthesis.

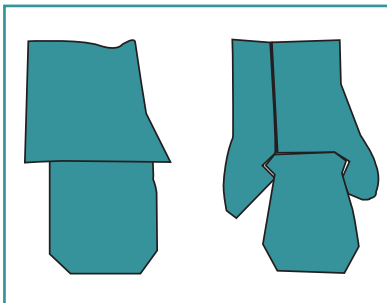


Figura 6. Modificación de la amputación de Pirogoff.

Figure 6. Modification of the Pirogoff amputation.

de la herida quirúrgica por dehiscencia de la zona anterior de la sutura, pero la cicatrización fue conseguida finalmente sin reintervenciones.

Los pacientes son capaces de caminar grandes distancias y sin cojera.

Los pacientes deambulan por su casa sin muletas, necesitando únicamente la prótesis para actividades exteriores (Figura 5).

DISCUSIÓN

La técnica de la amputación de Pirogoff fue descrita en 1854 por Nicolai Ivanovitch Pirogoff, tratando de mejorar las diferentes amputaciones a nivel del tobillo:

- Chopart y Lysfranc: desarticulaciones en el medio y antepié con el inconveniente de pie equino residual y su consiguiente problema para la deambulación con o sin prótesis⁽⁹⁾.
- Syme: amputación transtibial con el inconveniente de acortamiento residual en la longitud del miembro porque no conserva el calcáneo como zona de apoyo.

- Boyd: astragalectomía y artrodesis transcalcaneal-tibial con el mismo inconveniente; ya que no realiza la rotación calcánea, necesita más piel plantar para cerrar la herida⁽¹⁰⁾.

- La modificación de la amputación de Pirogoff consiste en la preservación de los maléolos tibial y peroneo, encajando calcáneo a modo de cajetín para aportar estabilidad lateral y evitar movilizaciones en el plano lateral del segmento a artrodesar (Figura 6).

La aplicación de fuerzas en el eje axial entre calcáneo y tibia es superior a las de la artrodesis para amputaciones a nivel del tobillo descritas por Boyd, ya que con la rotación anterior de 90° del calcáneo la fuerza de tensión del tendón de Aquiles mantiene la compresión de los fragmentos a artrodesar. A la vez, de esta forma el paciente dispone de un punto de apoyo estable para caminar sin prótesis, necesitando sólo prótesis de relleno no funcional para el calzado.

El dolor postoperatorio al comenzar la deambulación en este tipo de técnica, una vez conseguida la artrodesis y cicatrización de la herida quirúrgica, disminuye, ya que el panículo adiposo inferior al calcáneo amortigua el peso en la nueva zona de carga.

Para la artrodesis utilizamos clavos de Steinmann, aunque se ha descrito la utilización de fijador externo para asegurar la artrodesis o dos tornillos canulados cruzados⁽²⁾, evitando tener que extraerlos.

CONCLUSIONES

- En la cirugía tumoral del pie podemos realizar amputaciones parciales del pie, entre las que debe considerarse la amputación de Pirogoff y su modificación.
- La resección amplia mediante amputación parcial del pie presenta como ventajas sobre la resección radical por debajo de la rodilla: obtención de un muñón que permite la carga reduciendo el gasto energético y un impacto social, psicológico y familiar mínimo. La desventaja son los problemas en la cicatrización de las heridas, como consecuencia de la diferente calidad, grosor y vascularización de los tejidos enfrentados, piel de la cara anterior de tobillo y piel de la zona del arco plantar.
- En la modificación de la amputación de Pirogoff que se presenta en este caso se aporta una mayor estabilidad en el plano lateral, debido a la conservación de ambas corticales externas bimaleolares a modo de cajetín, favoreciendo la buena evolución de la artrodesis.
- La amputación de Pirogoff es una técnica en la que se conserva la longitud del miembro y la protetización podría evitarse. Permite un apoyo de forma precoz sin necesidad de ortesis funcional para la deambulación, precisando únicamente ortesis de relleno para el calzado.

- Disminución del dolor en el postoperatorio durante la deambulaci3n gracias al gran pan3culo adiposo infracalc3neo.

BIBLIOGRAFÍA

1. Pirogoff. Resection of bones and joints and amputations and disarticulations of joints. 1864. Clin Orthop Relat Res 1991; 266: 3-11.
2. Ham, et al. The feasibility of hind foot amputation in selected sarcomas of de foot. J Surg Oncol 1992; 50: 32-42.
3. Langeveld, et al. The Pirogoff amputation for necrosis of the fore-foot: a case report. J Bone Joint Surg Am 2010; 92: 968-72.
4. Warren G. Conservative amputation of the neuropathic foot –the Pirogoff procedure. Oper Orthop Traumatol 1997; 9 (1): 49-58.
5. Ortiz Cruz EJ, Garc3a-Rey E, Dhimes Tejada, et al. Evaluaci3n de las lesiones tumorales de pie y tobillo. Rev Pie Tobillo 2005; XIX (1): 12-31.
6. Rijken AM, Raaymakers EL. The modified Pirogoff amputation for traumatic partial foot amputations. Eur J Surg 1995; 161: 237-40.
7. Taniguchi, et al. Pirogoff ankle disarticulation as an option for ankle disarticulation. Clin Orthop 2003; 414: 322-8.
8. Takakura Y, Tanaka Y, Sugimoto K, et al. Ankle arthroplasty. Clin Orthop 1990; 252: 209-16.
9. Lindqvist C, Riska EB. Chopart, Pirogoff and Syme amputations. Acta Orthop Scand 1966; 37: 110-6.
10. Boyd HB. Amputation of the foot, with calcaneotibial arthrodesis. J Bone Joint Surg 1939; 21: 997-1000.