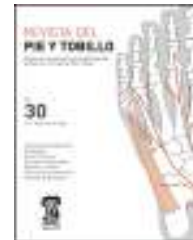



REVISTA DEL PIE Y TOBILLO

www.elsevier.es/rptob



TEMA DE ACTUALIZACIÓN

Osteoma osteoide de calcáneo: caso clínico y revisión de la literatura

María del Pilar Peña Fernández^{a,*}, María Teresa Meléndez Valladar^b
y María Piedad Sánchez Sanz^b

^a Servicio de Cirugía Ortopédica y Traumatología, Hospital Virgen de la Luz, Cuenca, España

^b Unidad de Cirugía de Pie y Tobillo, Servicio de Cirugía Ortopédica y Traumatología, Hospital Universitario de Guadalajara, Guadalajara, España

Recibido el 10 de febrero de 2016; aceptado el 29 de abril de 2016

PALABRAS CLAVE

Osteoma osteoide;
Calcáneo;
Yuxtaarticular;
Ablación por
radiofrecuencia

KEYWORDS

Osteoid osteoma;
Calcaneus;
Juxtaarticular;
Radiofrequency
ablation

Resumen La aparición de un osteoma osteoide en el pie es infrecuente. Una presentación atípica puede retrasar el diagnóstico y, por lo tanto, retrasar el tratamiento. Se presenta el caso de un varón de 27 años de edad, con dolor persistente en el pie de un año de evolución que fue tratado con la ablación percutánea por radiofrecuencia de un osteoma osteoide en el calcáneo. El paciente refirió un alivio inmediato del dolor y no tuvo ningún síntoma de recurrencia durante los 3 años de seguimiento.

© 2016 SEMCPT. Publicado por Elsevier España, S.L.U. Este es un artículo Open Access bajo la CC BY-NC-ND licencia (<http://creativecommons.org/licencias/by-nc-nd/4.0/>).

Osteoid osteoma of calcaneus: Case report and literature review

Abstract The osteoid osteoma appearance of a foot is unusual. An atypical presentation may delay diagnosis and thus delay treatment. We report a case of a 27-year-old man with an 12-month history of persistent foot pain who underwent percutaneous radiofrequency ablation of an osteoid osteoma involving the calcaneus. The patient related an immediate relief of pain and had no recurrence of symptoms or the lesion at 3-year follow-up.

© 2016 SEMCPT. Published by Elsevier España, S.L.U. This is an open access article under the CC BY-NC-ND license (<http://creativecommons.org/licenses/by-nc-nd/4.0/>).

Introducción

El osteoma osteoide (OO) es un pequeño tumor óseo benigno, de características osteoblásticas, con un núcleo compuesto de osteoide y tejido óseo que se llama nidus, rodeado de un halo de formación ósea reactiva¹⁻³¹.

* Autor para correspondencia.

Correo electrónico: pilarpf1204@yahoo.es
(M.P. Peña Fernández).

El término de OO fue descrito por primera vez por Jaffe en 1935^{3-7,21,23,27} tras descubrir una lesión que se producía tanto en hueso esponjoso como en cortical. Este tumor es más común en varones, con una relación de 2,5:1, y se sabe que es excepcional antes de los 5 años de edad y después de los 30¹⁻³¹. Es relativamente frecuente: representa alrededor del 3% de todos los tumores óseos primarios y el 11% de los tumores óseos benignos^{1-4,6-8,11,17-19,20-24,26-28}. La incidencia de OO en el tobillo y pie es aproximadamente del 3%. El astrágalo es el hueso más comúnmente afectado².

El OO se puede diagnosticar en cualquier elemento de los huesos del esqueleto apendicular y en la columna vertebral. Los casos localizados en el esqueleto facial y cráneo son muy raros. Más de la mitad de los casos se producen en los huesos largos de las extremidades inferiores, con el fémur proximal como la localización más frecuente. También ha sido descrito en huesos cortos tubulares, por ejemplo, falanges, o en huesos planos como el ilíaco^{1-4,7,12,14,15,22-26}.

Se presenta clásicamente como una única lesión lítica redonda (nidus), menor de 1,5-2 cm, rodeada por un área de hueso esclerótico en la unión metafisodifisaria. En los huesos largos aparece principalmente a nivel extraarticular, ubicación intracortical, usualmente asociada con una prominente reacción perióstica sólida junto con una esclerosis ósea reactiva rodeando al nidus¹⁻³¹. En el pie el OO se encuentra comúnmente en el hueso esponjoso o en situación intraarticular, donde la reacción perióstica es mínima o, a veces, está ausente. La dificultad en la identificación del OO dentro de la parte posterior del pie es probable que se deba a una anatomía compleja combinada con una falta de reacción perióstica en esta ubicación^{1-5,7,11,20,22,28,31}.

El síntoma principal de OO es el dolor, con empeoramiento nocturno, que se alivia con el uso de fármacos antiinflamatorios no esteroideos (AINE). El alivio del dolor, especialmente con los salicilatos, es casi diagnóstico¹⁻³¹. Los altos niveles de síntesis de prostaglandina E2 debido a la actividad osteoblástica en el nidus han sido reportados en varios estudios^{1,4,5,8,16,21,24,25}.

Sin embargo, en el pie, los síntomas típicos de dolor nocturno y alivio con AINE están presentes solo en el 50% de los casos^{4,11}. Clínicamente, un OO de tobillo puede imitar un pinzamiento anterior del tobillo, esguince de tobillo, dolor crónico de tobillo, síndrome del os trígono, artropatía inflamatoria, síndrome del túnel del tarso, etc.^{2,4,9,11,17,20,21,23,24,28,29,31}. El diagnóstico a menudo se retrasa, sobre todo si la radiografía es normal.

La escisión quirúrgica completa, sin terapias complementarias, ha sido el tratamiento de elección para el OO, con una baja tasa de recurrencia¹⁻³¹.

La administración prolongada de aspirina o AINE a menudo puede ser tan eficaz como la escisión quirúrgica para el tratamiento del OO, sin la morbilidad asociada a la cirugía, especialmente en pacientes en los que el tratamiento quirúrgico sería complejo o en los que podría llevar una discapacidad asociada^{1-9,12,15,17,22,30}.

Con el fin de reducir la morbilidad observada con la técnica abierta tradicional, proporcionar alivio del dolor y devolver los principios funcionales, en las últimas 2 décadas se han introducido nuevas modalidades de tratamiento, especialmente para tumores localizados en las proximidades de las estructuras articulares. Se trata de técnicas de cirugía percutánea^{1-5,7-10,12-19,22,24,30}; con ayuda de la tomografía

computarizada (TC), se dirige una aguja o broca hasta el centro del OO; una vez allí se procede a la exéresis o destrucción del tejido, bien por extracción con trefina, fresado o bien por abrasión con broca, seguida o no de fenolización, foto-coagulación por láser o ablación por radiofrecuencia (RF). La tasa de éxito de esta última técnica, según los estudios, está entre el 88 y el 94% en un primer tratamiento, y en un 100% si se somete la lesión a un nuevo tratamiento con RF. Las ventajas en comparación con la cirugía abierta son la ausencia de una herida quirúrgica amplia, la rápida recuperación, una hospitalización breve y bajos costos.

Caso clínico

Paciente varón de 27 años que acude a consultas externas de Traumatología por dolor y tumefacción en tobillo izquierdo de un año de evolución. Desde hace 5 meses toma ibuprofeno a diario (uno al día, sobre todo por las noches). Refiere dolor nocturno que le impide el descanso y le despierta cada noche, tanto en reposo como con la actividad, constante, más acusado con la flexión plantar del pie. No presenta episodios de inestabilidad.

Como antecedentes personales no refiere alergias medicamentosas ni intervenciones quirúrgicas. Cuenta un traumatismo previo hace 2 años en ambos pies, pero que no precisó tratamiento y se mantuvo asintomático hasta hace un año.

En la exploración física se evidencia un pie morfológicamente normal. Retropié bien alineado que variza de puntillas. Sin dolor en maléolo peroneal ni trayecto de tendones peroneos. Eversión no dolorosa. Dolor a nivel del ligamento peroneo astragalino anterior y seno del tarso. Exploración neurovascular distal normal.

En la exploración radiológica muestra: tobillo bien alineado sin alteración de ejes. Sin lesiones óseas. (fig. 1).

Ante la persistencia de la clínica se solicita una ecografía de tobillo izquierdo, en la que no se aprecian lesiones relevantes.

Puesto que las pruebas de imagen iniciales no objetivan lesiones, se decide, en consulta, realizar infiltración con anestésico local a nivel del seno del tarso. Tras la espera

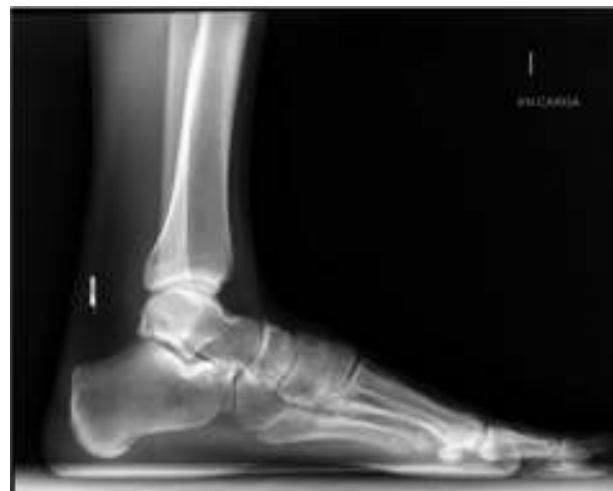

Figura 1 Radiografía lateral de tobillo y pie sin alteraciones.

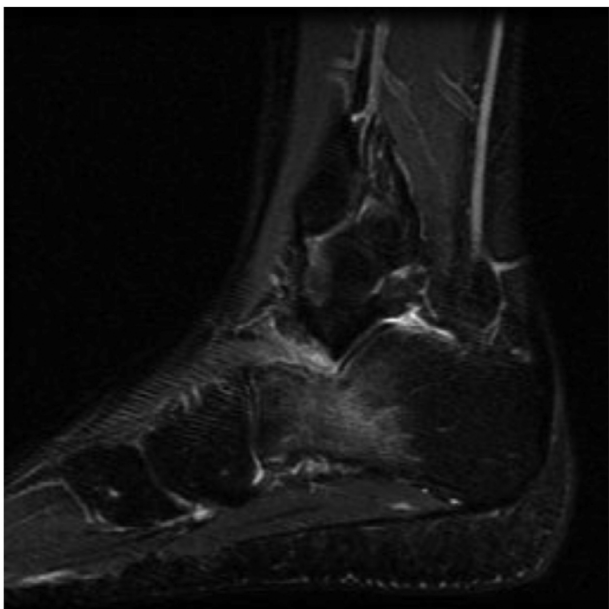


Figura 2 Corte sagital de RM donde se visualiza el edema óseo a nivel del calcáneo.

de una hora, el paciente refiere mejoría del dolor y a la exploración no hay signos de inestabilidad de tobillo. En este momento se decide derivación a Rehabilitación y solicitar una resonancia magnética nuclear (RMN).

Siete días más tarde es valorado por el médico rehabilitador, quien pauta tratamiento con ultrasonido y onda corta.

En la RMN se aprecia una alteración de la señal de morfología reticular que afecta a la mitad anterior de la porción lateral del calcáneo y que se comporta como hipointensa en T1 e hiperintensa en T2, compatible con edema óseo. Se observa edema de los tejidos adyacentes en la cara lateral del tobillo a nivel inframaleolar con extensión hacia la porción externa del seno del tarso y leve derrame articular (fig. 2).

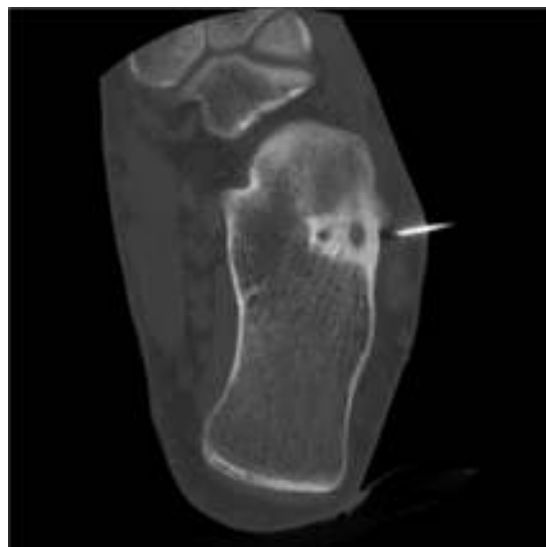

Figura 4 Imagen coronal de TC donde se observa el osteoma osteoide a nivel del calcáneo al realizar la RF.

Ante estos hallazgos en la RMN, se solicita una TC para valorar la lesión ósea, observándose una discreta imagen radiolúcida, de contorno bien definido con punto central denso, situada en el margen externo del calcáneo, en localización anterior y cortical; hallazgos concordantes con OO de calcáneo (fig. 3).

Debido a la localización de la lesión y al tipo de tumoración ósea benigna, se opta por tratamiento con ablación por RF guiada por TC: se realiza punción del OO en calcáneo izquierdo guiada por TC con aguja de 7 mm de punta activa. La ablación térmica se realiza en 2 ciclos consecutivos. En primer lugar, automáticamente con la energía de impedancia controlada, durante 7 min se calienta la lesión hasta una temperatura de 60°C con enfriamiento por agua y después, manualmente, otros 5 min hasta 90°C sin enfriamiento por agua. No se producen complicaciones durante el procedimiento (figs. 4 y 5). El paciente no precisó ingreso hospitalario y fue dado de alta a las 2 h del tratamiento.

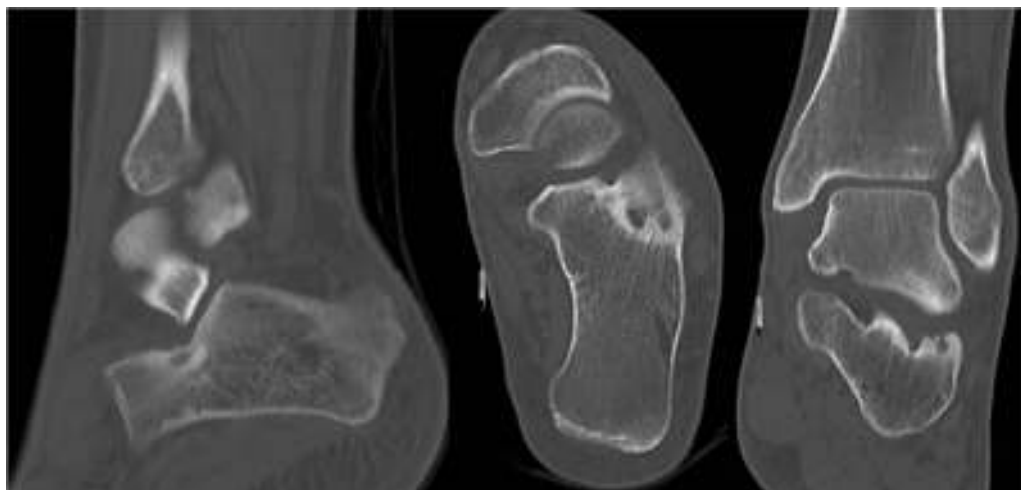

Figura 3 Corte sagital y coronal de TC donde se observa osteoma osteoide en el calcáneo.

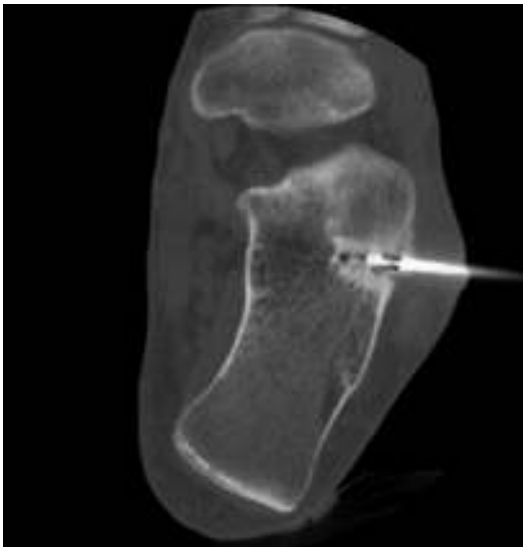


Figura 5 Imagen coronal de TC donde se observa el osteoma osteoide a nivel del calcáneo durante la RF.

El paciente sigue controles periódicos en consulta; se mantiene asintomático 3 años después de la RF.

Discusión

El OO es un tumor óseo habitual, de características benignas, descrito por Jaffe en 1935³. Se presenta con mayor frecuencia en la columna y en las extremidades inferiores en la región metafisodiafisaria de los huesos largos en pacientes jóvenes¹⁻³¹. La incidencia de OO en el tobillo y pie es aproximadamente del 3%; el astrágalo es el hueso más comúnmente afectado².

En el pie los síntomas típicos de dolor nocturno y alivio con AINE están presentes solo en el 50% de los casos^{4,11}. Clínicamente, un OO de tobillo puede imitar un pinzamiento anterior del tobillo, esguince de tobillo, dolor crónico de tobillo, síndrome del os trígono, artropatía inflamatoria, síndrome del túnel del tarso, etc.^{2,4,9,11,17,20,21,23,24,28,29,31}.

Aunque la mayoría de los OO son de diagnóstico sencillo, siguen presentándose algunos casos cuyas localizaciones peculiares o tamaños pequeños producen errores diagnósticos y falsos negativos, incluso tras la realización de varias exploraciones con TC y con RM.

La radiología simple en ocasiones no es significativa. En cambio, la TC muestra unos hallazgos patognomónicos de OO, con las apariencias clásicas de un nidus de baja atenuación con calcificación central focal y esclerosis perinidal¹⁻³¹. La RM muestra edema dentro de la médula ósea, la cual siempre se limita al hueso afectado, una característica que puede diferenciar el OO del retropié de la artropatía inflamatoria cuando no hay nidus identificado^{1-5,7,11,20,22,28,31}.

El diagnóstico de un OO es clínico y radiológico. No es preciso un estudio anatomopatológico, puesto que la confirmación histológica ocurre en el 18-41% de los casos^{8,12,15}.

El tratamiento inicial de los pacientes con OO consiste en AINE. La escisión quirúrgica completa es el tratamiento clásico para aquellos pacientes que continúan teniendo dolor considerable a pesar del tratamiento conservador. La resección en bloque garantiza la completa eliminación del nidus,

lo que minimiza el riesgo de recurrencia. Sin embargo, la lesión es difícil de identificar durante la operación, por lo que requiere una cantidad excesiva de resección ósea que puede resultar en el debilitamiento de la estructura ósea y en un mayor riesgo de fractura. Durante los últimos años, se han desarrollado procedimientos mínimamente invasivos para tratar el OO que requieren un período más corto de convalecencia y un tratamiento menos lesivo. La ablación por RF del OO precisa solo un pequeño acceso óseo para permitir la inserción del electrodo. La pérdida de hueso, por lo tanto, es mínima, incluso menor que con otras técnicas percutáneas, sin causar una significativa debilidad estructural. Esto es particularmente útil en las lesiones del pie que están a menudo yuxtaarticulares que, de otro modo, podrían requerir un proceso abierto¹⁻³¹.

Migues et al.⁷ describen el caso de un varón de 39 años con dolor en un pie de 8 meses de evolución sin traumatismo previo. Las radiografías mostraban un área esclerótica en el calcáneo a nivel inferior de la articulación talocalcánea confirmada con TC y con edema asociado en RM. Se realizó una ablación por RF guiada por TC durante 6 min a 90°C previa toma de biopsia. El paciente mostró una mejoría inmediata del dolor y durante los 3 años de seguimiento no se evidenció recurrencia.

Peysers et al.⁸ describen a 51 pacientes con OO en diferentes localizaciones, 2 de ellos a nivel del calcáneo. Todos fueron tratados mediante ablación con RF guiada por TC, previa toma de biopsia en 32 casos (confirmación histológica de OO solo en 15). La ablación consistió en 2 ciclos consecutivos de 7 min a 60°C y posteriormente a 90°C durante otros 5 min más. En todos los pacientes, salvo en un caso de OO localizado a nivel de la faceta posterior del calcáneo, el dolor desapareció tras el primer procedimiento (98% tasa de éxito) y el paciente descrito mejoró tras un segundo procedimiento, con una tasa de éxito del 100% tras la segunda ablación.

En el estudio de Rimondi et al.¹² de 557 OO no espinales, el 96% de los pacientes (533/557) se mostraron asintomáticos y un 4% mostraron recurrencias que precisaron un nuevo procedimiento (24/557) con la ablación por RF guiada por TC durante 2 min a 60°C seguida de 14-15 min a 90-93°C, con múltiples ablaciones en la misma sesión si las lesiones eran grandes y multiformes. Refieren que la biopsia no fue diagnóstica en el 82% de los casos y que con las modificaciones de tiempo de ablación y temperaturas consiguieron un éxito con el primer proceso del 96% frente al 79% de media de la literatura, una reducción de las recurrencias (del 21 al 4%), así como de las complicaciones (del 5,9 al 0,2%) ($p < 0,001$).

Engel et al.¹⁵, en su publicación sobre 15 OO, observaron que el 93% de los casos mejoraron el dolor a los 3 meses del tratamiento con RF. Mostraron solo un caso con recurrencia cuya lesión remodeló a los 4 años. Se comunicaron 2 complicaciones: una lesión de la rama motora del cuádriceps con atrofia del vasto lateral y una fractura incompleta de tibia. El 41% de los OO se confirmaron histológicamente.

La ablación por RF a 90 W a 60-90°C durante 4-6 min fue utilizado en el estudio de Gebauer et al.¹⁶ en 59 pacientes. Después del primer procedimiento hubo una recurrencia de los síntomas en el 11,8%. La tasa de éxito después de la segunda intervención fue del 96,6% (57/59). Hubo un 5,1% de complicaciones (absceso, fractura de tibia, pérdida de sensibilidad en el área de ablación).

En la literatura hemos encontrado otros casos aislados de OO a nivel de calcáneo^{13,17-28,30} con buenos resultados después de ablación por RF guiada por TC y sin recidiva de dolor.

En nuestro paciente, después de meses de dolor atípico a nivel subastragalino, el tratamiento percutáneo con RF ha conseguido una mejoría clínica desde el primer día después del procedimiento, en una única sesión y sin recidiva clínica ni radiológica después de 3 años de seguimiento.

Conclusiones

En el contexto de un paciente joven con dolor crónico a nivel del retropié y una radiografía normal, las características de RM indicativas de un posible OO incluyen un extenso edema de médula ósea limitado a un solo hueso. La presencia o ausencia de un nidus debe confirmarse con TC de alta resolución.

La RFA de OO es una técnica segura y eficaz, con ventajas frente a otras técnicas quirúrgicas. En el calcáneo, el procedimiento podría ser realizado en forma ambulatoria y los pacientes pueden reanudar de inmediato todas las actividades diarias.

Responsabilidades éticas

Protección de personas y animales. Los autores declaran que para esta investigación no se han realizado experimentos en seres humanos ni en animales.

Confidencialidad de los datos. Los autores declaran que en este artículo no aparecen datos de pacientes.

Derecho a la privacidad y consentimiento informado. Los autores declaran que en este artículo no aparecen datos de pacientes.

Conflicto de intereses

Los autores declaran no tener ningún conflicto de intereses.

Bibliografía

1. Kitsoulis P, Mantellos G, Vlychou M. Osteoid osteoma. *Acta Orthop Belg.* 2006;72:119-25.
2. Kilgore WB, Parrish WM. Calcaneal tumors and tumor-like conditions. *Foot Ankle Clin.* 2005;10:541-65.
3. Neumann D, Berka H, Dorn U, Neureiter D, Thaler C. Follow-up of thirty three computerized tomography guided percutaneous radiofrequency thermoablations of osteoid osteoma. *Int. Orthop.* 2012;36:811-5.
4. Ciftdemir M, Tuncel SA, Usta U. Atypical osteoid osteomas. *Eur J Orthop Surg Traumatol.* 2013. Aug 23.
5. Larrauri PM. Osteoma osteoide: ¿neoplasia o fractura? Una nueva teoría etiológica. Barcelona: Ed. Glosa; 2010.
6. Jaffe HL. Osteoid-osteoma. A benign osteoblastic tumor composed of osteoid and atypical bone. *Arch Surg.* 1935;31:709-28.
7. Migues A, Velan O, Solari G, Pace G, Slullitel G, Araujo ES. Osteoid osteoma of the calcaneus: Percutaneous radiofrequency ablation. *J Foot Ankle Surg.* 2005;44:469-72.
8. Peyser A, Applbaum Y, Khoury A, Liebergall M, Atesok K. Osteoid osteoma: CT-guided radio-frequency ablation using a water-cooled probe. *Ann Surg Oncol.* 2007;14:591-6.
9. Rehnitz C, Sprengel SD, Lehner B, Ludwig K, Omlor G, Merle C, et al. CT-guided radiofrequency ablation of osteoid osteoma: Correlation of clinical outcome and imaging features. *Diagn Interv Radiol.* 2013;19:330-9.
10. Rehnitz C, Sprengel SD, Lehner B, Ludwig K, Omlor G, Merle C, et al. CT-guided radiofrequency ablation of osteoid osteoma and osteoblastoma: Clinical success and long-term followup in 77 patients. *Eur J Radiol.* 2012;81:3426-34.
11. Shukla S, Clarke AW, Saifuddin A. Imaging features of foot osteoid osteoma. *Skeletal Radiol.* 2010;39:683-9.
12. Rimondi E, Mavrogenis AF, Rossi G, Ciminari R, Malaguti C, Tranfaglia C, et al. Radiofrequency ablation for non-spinal osteoid osteomas in 557 patients. *Eur Radiol.* 2012;22:181-8.
13. Woertler K, Vestring T, Boettner F, Winkelmann W, Heindel W, Lindner N. Osteoid osteoma: CT-guided percutaneous radiofrequency ablation and follow-up in 47 patients. *J Vasc Interv Radiol.* 2001;12:717-22.
14. Palussière J, Pellerin-Guignard A, Descat E, Cornélis F, Dixmérias F. Radiofrequency ablation of bone tumours. *Diagn Interv Imaging.* 2012;93:660-4.
15. Engel EE, Gava NF, Nogueira-Barbosa MH, Botter FA. CT-guided percutaneous drilling is a safe and reliable method of treating osteoid osteomas. *Springerplus.* 2013;2:34.
16. Gebauer B, Colletini F, Bruger C, Schaser KD, Melcher I, Tunn PU, et al. Radiofrequency ablation of osteoid osteomas: Analgesia and patient satisfaction in long-term follow-up. *Rof. 2013;184:959-66.*
17. Aratake M, Shigeyuki M, Atsushi H, Takeuchi R, Saito T. Case of juxta-articular osteoid osteoma of calcaneus mimicking arthritis. *J Foot Ankle Surg.* 2012;51:237-40.
18. Yang JH, Park JH, Min KW, Kim HJ, Jung JY. Post-traumatic extra-articular osteoid osteoma of the calcaneus following military training. *J Orthop Sci.* 2011;16:326-8.
19. Daniilidis K, Martinelli N, Gosheger G, Hoell S, Henrichs M, Vogt B, et al. Percutaneous CT-guided radio-frequency ablation of osteoid osteoma of the foot and ankle. *Arch Orthop Trauma Surg.* 2012;132:1707-10.
20. Lo AB, Chow AH, Wong WC, Hui JP, Yuen MK. Osteoid osteoma of the calcaneus: A small painful lesion causing confusing symptoms. *Hong Kong Med J.* 2012;18:70-2.
21. Rossi T, Levitsky K. Osteoid osteoma of the calcaneus: An unusual cause of hindfoot pain in an adolescent athlete. *J Athl Train.* 1996;31:71-3.
22. Ramos-Pascua LR, Santos-Martín G, Fernández-Hernández O, Santos-Sánchez JA, Sánchez-Herráez S. Percutaneous radiofrequency ablation through a subtalar approach in osteoid osteoma of the calcaneus. *Foot Ankle Online J.* 2011;4.
23. Pogliacomi F, Vaienti E. Misdiagnosed iuxta-articular osteoid osteoma of the calcaneus following injury. *Acta Biomed.* 2003;74:144-50.
24. De Palma L, Candelari R, Antico E, Politano R, Luniew E, Giordanengo M, et al. Treatment of osteoid osteoma with CT guided percutaneous radiofrequency thermoablation. *Orthopedics.* 2013;36:e581-7.
25. Morris GB, Goldman FD. Osteoid osteoma causing subtalar joint arthralgia: A case report. *J Foot Ankle Surg.* 2003;42:90-4.
26. Christodoulou A, Ploumis A, Karkavelas G, Terzidis I, Tzagias I. A rare case of juxtaarticular osteoid osteoma of the calcaneus initially misdiagnosed as juvenile chronic arthritis. *Arthritis Rheum.* 2003;48:776-9.
27. Birdsall PD. Osteoid osteoma: An unusual cause of foot pain. *Orthopedics.* 2001;24:173-4.
28. Loutfi I, Singh A. Cases of abnormal triple-phase bone scan in the foot. *Semin Nucl Med.* 1994;24:251-3.

29. Okuda R, Kinoshita M, Morikawa J, Jotoku T, Shima H, Abe M. Tibialis spastic varus foot caused by osteoid osteoma of the calcaneus. *Clin Orthop Relat Res.* 2003;149–52.
30. Peyser A, Applbaum Y, Simanovsky N, Safran O, Lamdan R. CT-guided radiofrequency ablation of pediatric osteoid osteoma utilizing a water-cooled tip. *Ann Surg Oncol.* 2009;16:2856–61.
31. Sanhudo JA. Osteoid osteoma of the calcaneus mimicking os trigonum syndrome: A case report. *Foot Ankle Int.* 2006;27:548–51.