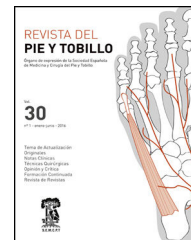



REVISTA DEL PIE Y TOBILLO

www.elsevier.es/rptob



FORMACIÓN CONTINUADA

Cirugía «en un solo tiempo» del pie de Charcot complejo con fijador circular estático

Single stage surgery of the complex Charcot surgery with a circular frame

Juan Manuel Rios Ruh*, Jorge Muriano Royo, Alejandro Santamaría Fumas, Alejandro Domínguez Sevilla y Jose M. Sales Pérez

Servicio de Cirugía Ortopédica y Traumatología, Consorci Sanitari Integral, Barcelona, España

Recibido el 16 de julio de 2016; aceptado el 11 de octubre de 2016
Disponible en Internet el 23 de noviembre de 2016

Introducción

La diabetes mellitus (DM) tiene una prevalencia mundial entre el 4% y 6,5%, con un aumento exponencial en la última década¹. España no escapa a esta realidad. La prevalencia de la DM en nuestro país es de un 13,8%, con la salvedad que un 6% no sabe todavía que la padece². La OMS describe la DM como la epidemia del siglo XXI, y sus complicaciones provocan además del impacto en la salud y en la calidad de vida de los pacientes, importantes pérdidas económicas para el Sistema Nacional de Salud³.

Una de sus complicaciones más invalidantes es la neuroartropatía de Charcot, comúnmente llamada «pie de Charcot», como consecuencia de la neuropatía diabética. Es una condición inflamatoria que afecta al pie y al tobillo, produciendo diferentes grados de destrucción ósea, luxaciones y deformidad, siendo la más clásica la deformidad «en balancín»⁴ (fig. 1).

Su diagnóstico puede confundirse con otras enfermedades de similar comportamiento clínico, y se estima que la prevalencia del Charcot relacionado con la DM se encuentra

entre el 0,08% y el 7,5%⁵. Entre el 9% y el 35% de los pacientes afectados por la neuroartropatía de Charcot presenta una lesión bilateral⁶.

Desde la perspectiva económica, el paciente afecto de una deformidad severa por pie de Charcot, con o sin infección ósea, supone un gasto muy importante para los sistemas sanitarios y, aunque en principio pueda parecer lo contrario, la cirugía reconstructiva es más económica que la amputación⁷.

Clásicamente se emplea la clasificación de Eichenholtz⁸ para definir el estadio del pie de Charcot y la clasificación de Brodsky⁵ para ubicar anatómicamente la lesión, siendo el mediopié la zona más frecuentemente afectada. La literatura reciente plantea que las clasificaciones existentes no proporcionan un valor pronóstico ni ofrecen directrices para el tratamiento, por lo que proponen que una clasificación del pie de Charcot en activo o inactivo puede ser más adecuada⁴.

El objetivo del tratamiento, ortopédico o quirúrgico, es conseguir un pie plantígrado con estabilidad ósea, pues reduce el riesgo de úlceras disminuyendo el número de infecciones y la tasa de amputaciones⁹.

Clásicamente el tratamiento quirúrgico se indicaba en aquellos pacientes en los que el tratamiento ortopédico había fracasado. Cada vez más publicaciones evidencian que

* Autor para correspondencia.

Correo electrónico: tupieytobillo@gmail.com (J.M. Rios Ruh).

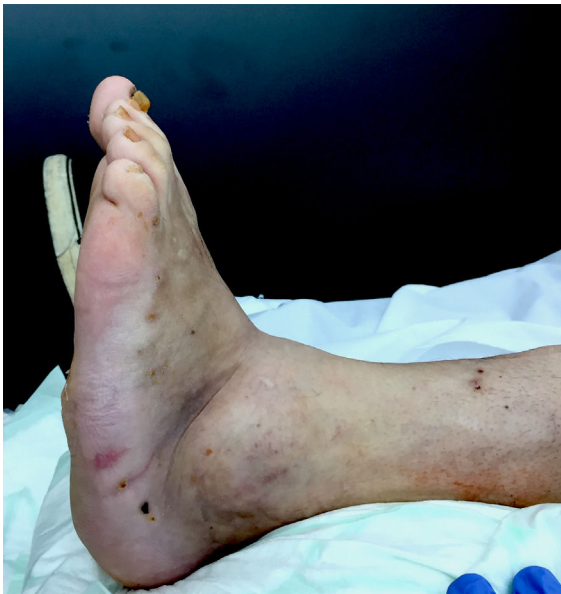

Figura 1 Deformidad en balancín por colapso del mediopié.

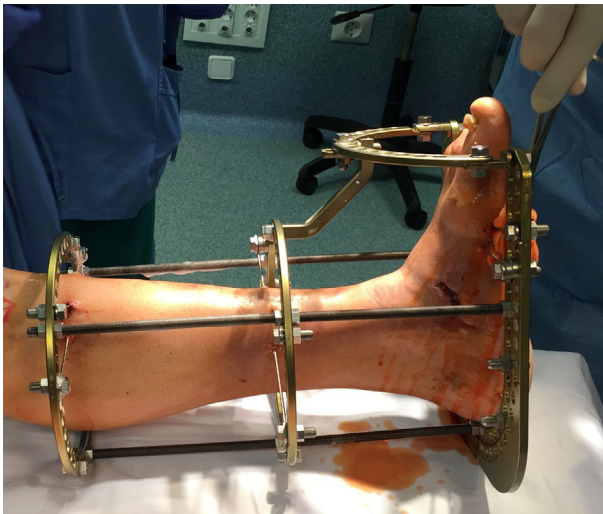


Figura 2 Fijador circular estático utilizado.

el tratamiento quirúrgico ofrece mejor corrección y estabilización de la deformidad¹⁰.

En estos pacientes las técnicas clásicas de fijación interna pueden fallar por mala calidad ósea secundaria a osteoporosis con bajo nivel de vitamina D. El material de ostosíntesis está sometido a estrés mecánico continuo con alto riesgo de rotura y con elevada posibilidad de evolucionar a pseudoartrosis. Además el pie de Charcot suele ir asociado a procesos infecciosos en los que la osteosíntesis está contraindicada¹¹.

El Dr. Michael Pinzur¹², del Hospital de Loyola, en Chicago, planteó el tratamiento con una cirugía «en un solo tiempo» que permitiera curar la infección ósea y de partes blandas y corregir la deformidad usando un sistema de fijación circular estático (fig. 2). Esta técnica ha conseguido evitar la amputación en el 95,7% de los pacientes¹².

Para el tratamiento quirúrgico de los pacientes utilizamos la técnica de la cirugía «en un solo tiempo» con el fijador

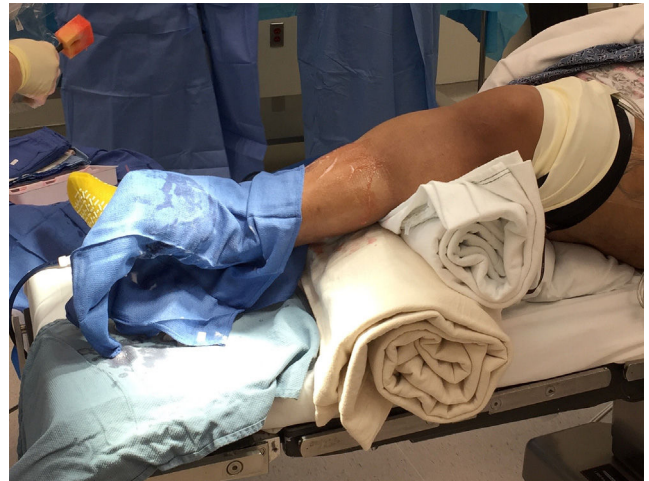

Figura 3 Posición del paciente en quirófano.

circular estático que aprendimos directamente del Dr. Michael Pinzur.

Describimos esta técnica quirúrgica que nos ha ofrecido buenos resultados clínicos en los casos que hemos tratado.

Indicaciones:

- Pies no plantigrados.
- Presencia de úlceras o zonas susceptibles de ulcerarse.
- fracasos del tratamiento ortopédico o quirúrgico previo.
- Criterios diagnósticos de osteomielitis.

Contraindicaciones:

- Lesiones obstructivas arteriales sin posibilidad de revascularización.
- Nula o escasa demanda funcional.
- Enfermedades sistémicas que contraindiquen la cirugía.
- Rechazo o imposibilidad de comprensión del tratamiento con fijador circular; paciente no colaborador.

Técnica quirúrgica

Utilizamos el fijador externo circular estático Distraction Osteogenesis Ring System® (DePuy Synthes) con una medida de los anillos proximales mayor al diámetro mayor del gemelo del paciente.

Tras la raquianestesia o bloqueo regional se protegen las zonas de contacto del pie contralateral para evitar lesiones por decúbito durante la cirugía.

Colocamos el manguito de isquemia al nivel del muslo; será utilizado únicamente durante la osteotomía y será liberado antes de la colocación del fijador (fig. 3).

Paciente en decúbito supino y campo quirúrgico estéril que incluye toda la extremidad a intervenir hasta la tuberosidad anterior de la tibia.

Corrección del equinismo del retropié

Con el paciente en decúbito supino realizamos la liberación del sistema aquileo-calcáneo-plantar al nivel del tendón de

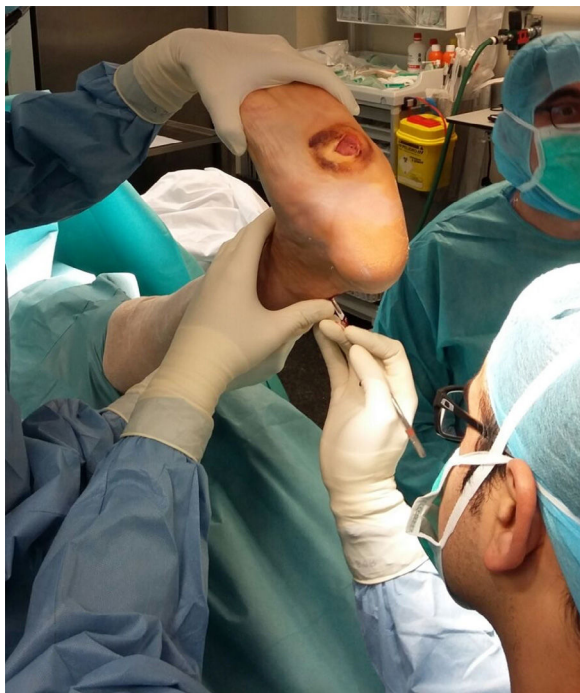

Figura 4 Tenotomía percutánea del Aquiles.

Aquiles de manera percutánea, mediante 3 incisiones paraaquiélicas (fig. 4).

Si la planificación preoperatoria determina que el acortamiento se debe al componente gemelar medial procederemos a la liberación de su fascia mediante la técnica de Strayer.

Osteotomía remodelante y exéresis del foco de osteomielitis

Según la ubicación del ápex de la deformidad presente en la zona del mediopié se realiza un abordaje medial (deformidad en abducción) o lateral (deformidad en aducción).

Incisión (entre 7-9 cm) para realizar la osteotomía. Es preferible ampliarla si existe riesgo de comprometer la piel durante el procedimiento (fig. 5).

Después de la disección cuidadosa hasta el plano subperióstico en toda la circunferencia del mediopié, se crea un espacio de seguridad que respeta los elementos tendinosos y neurovasculares durante la osteotomía. La zona se expone de manera adecuada con el uso de separadores de Hoffman (fig. 6).

La planificación preoperatoria determina la forma y el tamaño de la osteotomía para conseguir el objetivo final de pie plantigrado con correcta alineación; esta debe eliminar el tejido osteomielítico que, unido a la reducción de la longitud total del pie, consigue relajar las partes blandas y contribuir a la curación de las lesiones ulcerosas existentes (fig. 7).

Una vez reseca la cuña ósea se realiza la fijación temporal con 2 agujas de Steinman de 3,2 mm de diámetro, introducidas a través del dorso del mediopié en dirección proximal hacia el calcáneo (fig. 8). En este último paso debe evitarse la lesión del paquete neurovascular dorsal.

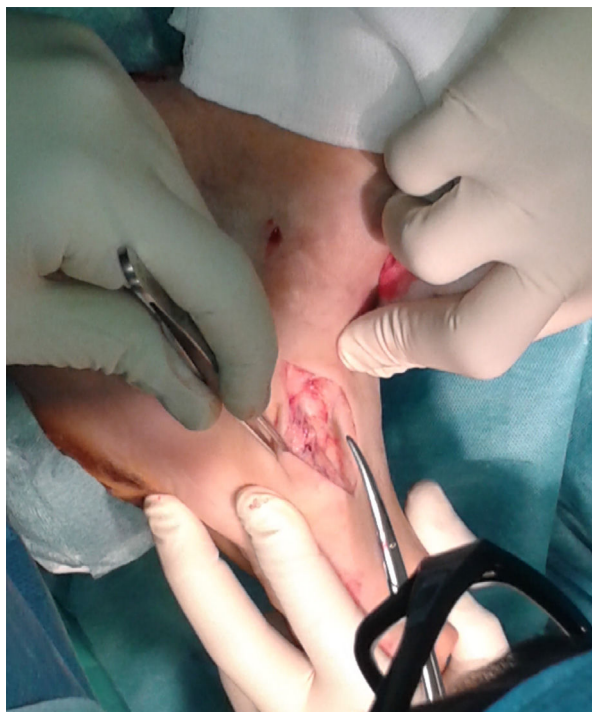

Figura 5 Abordaje sobre el ápex de la deformidad.

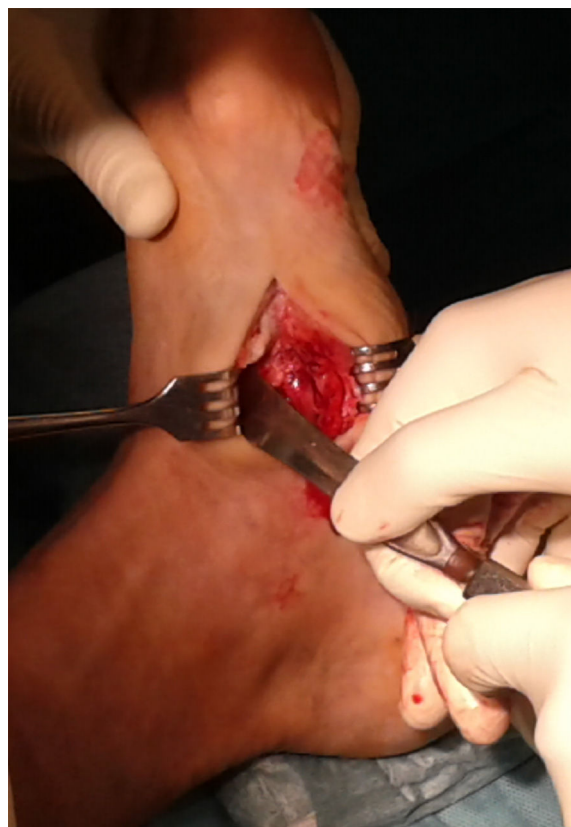

Figura 6 Creación del espacio de trabajo para realizar la osteotomía.

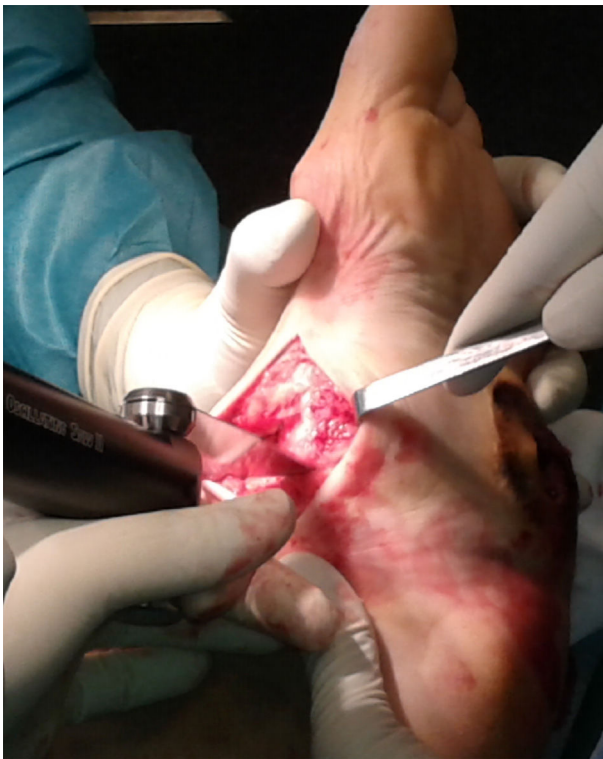

Figura 7 Realización de la osteotomía con sierra oscilante.

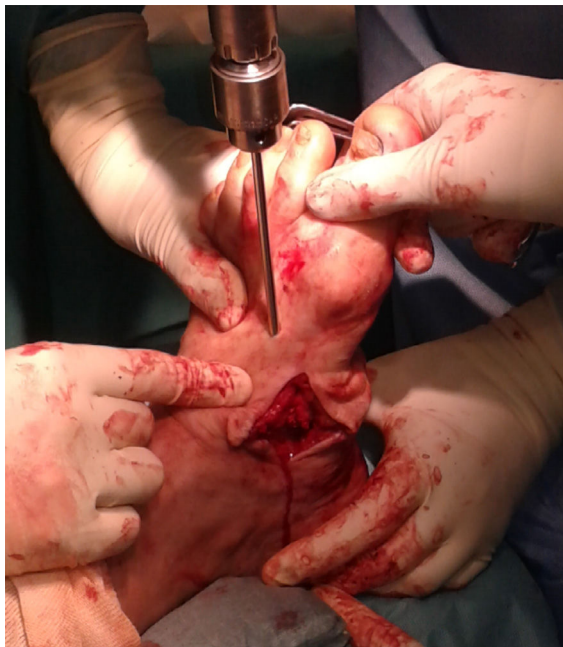

Figura 8 Fijación temporal con Steinmans.

El control intraoperatorio con intensificador de imágenes es fundamental y verifica la correcta posición de la artrodesis.

Exéresis de la úlcera y desbridamiento

Si existe una úlcera plantar debe realizarse su exéresis y remitirse el tejido extraído para su estudio microbiológico;

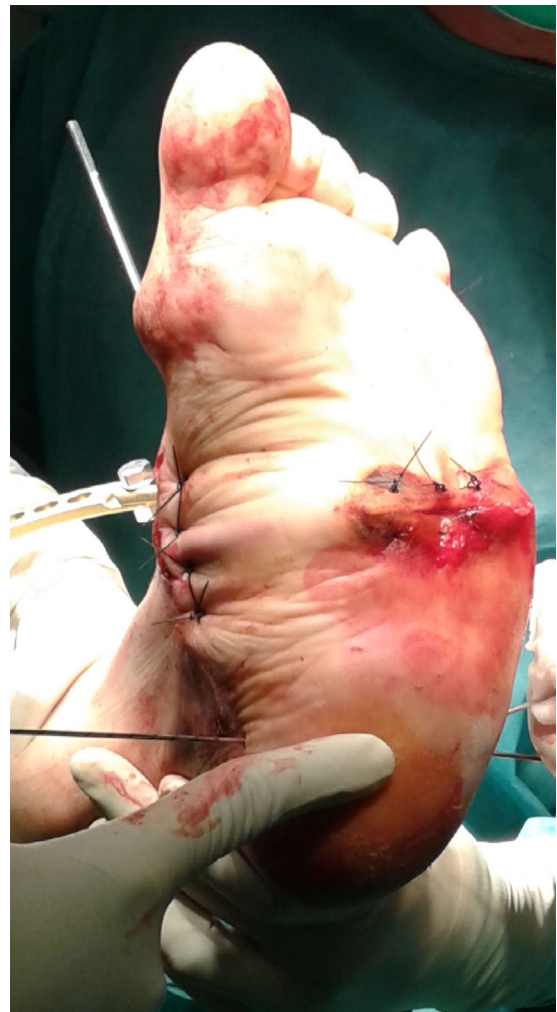

Figura 9 Cierre de la úlcera con puntos simples.

asimismo, cualquier colección de la zona debe ser drenada ampliamente.

El cierre de la zona plantar debe ser minucioso, con puntos separados de material no absorbible, evitando siempre la tensión excesiva de la piel. Si esto no es posible, es preferible el cierre por segunda intención o asistido con un sistema de presión negativa (fig. 9).

Regularización de la superficie plantar

Una vez fijada la osteotomía se deben eliminar todas las zonas susceptibles de estrés cutáneo plantar en el momento de la carga de la extremidad.

Si sospechamos zonas de conflicto debe realizarse una exostectomía o, incluso, reposicionar la artrodesis de nuevo si fuese necesario.

Colocación del fijador circular

Se utiliza un fijador circular estático tipo Ilizarov con agujas reductoras de 1,8 mm.

Colocamos 2 agujas en la zona del calcáneo, 30° de angulación entre ambas.

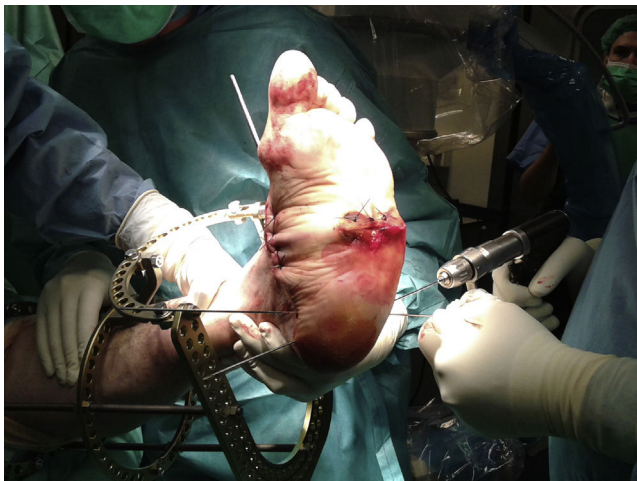


Figura 10 Colocación de agujas en calcáneo.

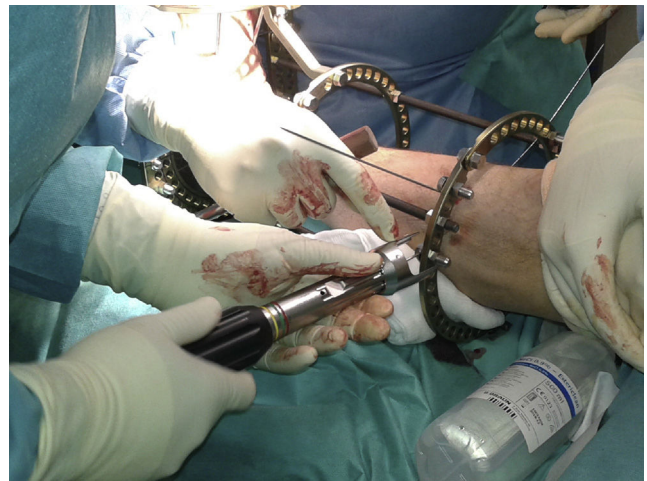

Figura 12 Colocación de agujas en anillas proximales.

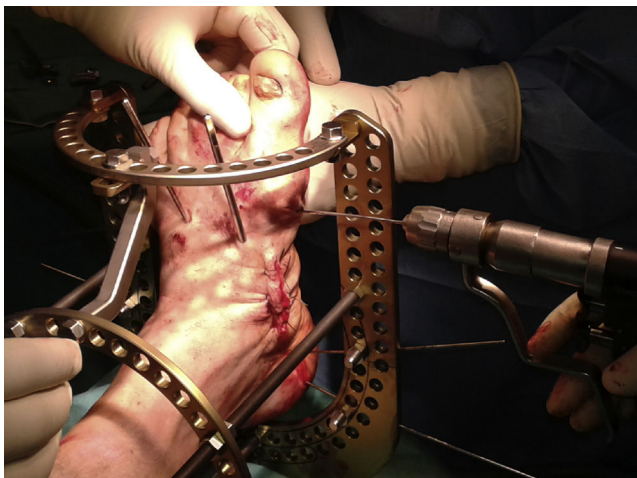


Figura 11 Aguja distal para realizar compresión de la misma.

Es imprescindible tener presente la posición del paquete neurovascular retromaleolar medial (fig. 10) en este momento de la colocación del fijador.

Fijado el retropié, se coloca una aguja distal a la zona de artrodesis.

Esta aguja se fija retrasada un espacio de su posición normal, pues deseamos conseguir un efecto de compresión al aplicar la tensión establecida con el tensor de agujas (fig. 11).

Colocadas un mínimo de 2 agujas en la zona distal del pie, se colocan otras 2 agujas en cada una de las 2 anillas tibiales, con 30° de separación entre ambas (fig. 12).

Debe conocerse con precisión la disposición anatómica de los elementos neurovasculares en cada nivel de colocación de las agujas transfixiantes y evitar zonas de conflicto entre la piel y los diferentes elementos del fijador.

Postoperatorio

Los pacientes inician la marcha asistida por bastones ingleses a las 48-72 horas de la implantación si tienen herida

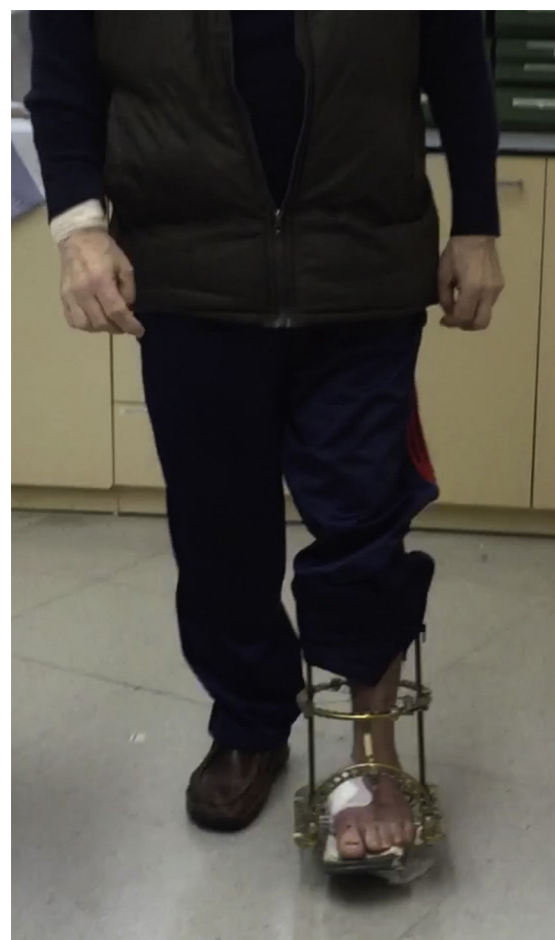

Figura 13 Apoyo en el postoperatorio inmediato.

plantar; en caso contrario pueden iniciar la carga de inmediato entre bastones (fig. 13).

La retirada del fijador se planifica a las 8-10 semanas, y posteriormente se utiliza un yeso de contacto total (fig. 14) durante 4-6 semanas, para finalizar con una bota o calzado adaptado para diabéticos.

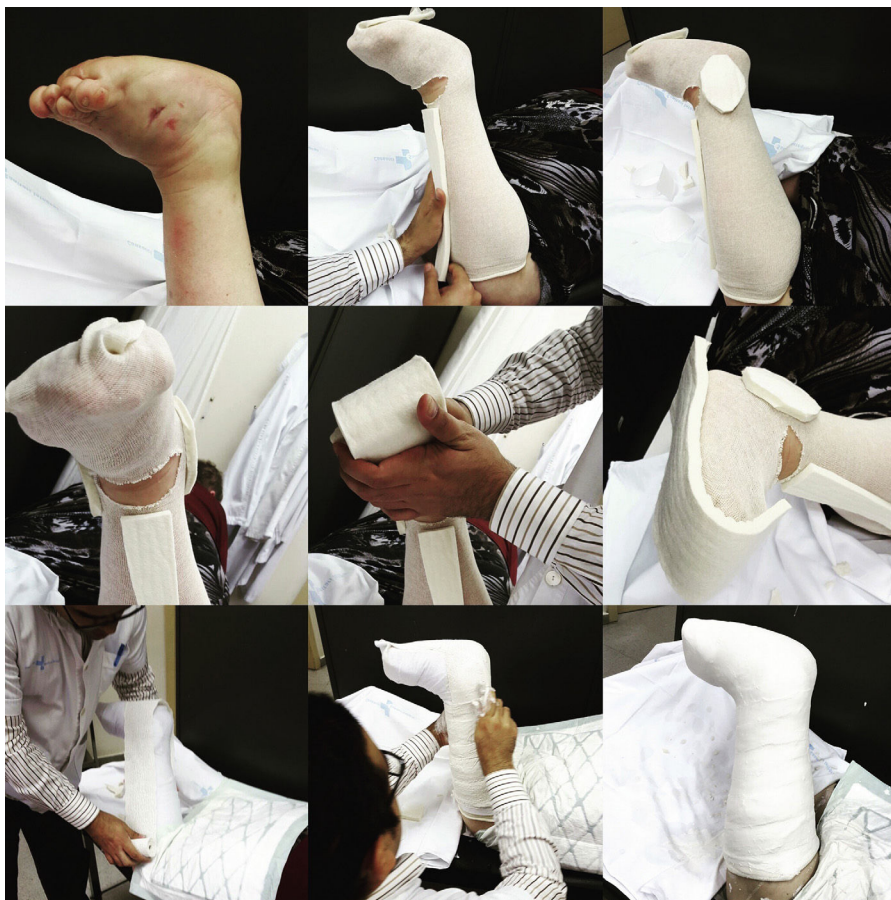

Figura 14 Aplicación del yeso de contacto total.

Los pacientes deben seguir estrictos controles mensuales para detectar signos de recidiva o nuevas ulceraciones.

Pronóstico y resultados

En nuestro centro los pacientes afectados de pie de Charcot, con ulceración profunda o presencia de osteomielitis son tratados con la técnica quirúrgica descrita como tratamiento definitivo, y son múltiples estudios los que defienden el uso de esta técnica como tratamiento de elección en este grupo de pacientes seleccionados^{9,11-15}.

El inicio de nuestra serie de casos muestra un 100% de curación de las úlceras plantares, corrección de la deformidad y erradicación de la osteomielitis, que coincide con los resultados obtenidos por otros autores¹⁴.

Discusión

Existen publicaciones que plantean el tratamiento del Charcot con sistemas de fijación externa híbridos que mezclan agujas transfixiantes con fijadores monolaterales clásicos¹⁵.

El problema de este tipo de tratamientos en los pacientes con neuroartropatía es el déficit de vitamina D, que supone un riesgo de fracturas en la zona de inserción de los pins gruesos de los fijadores clásicos¹⁶.

Como menciona Rogers¹⁷ et al., las complicaciones en el uso del sistema de fijación circular estático tienen poca

relevancia clínica, aunque son muy frecuentes. La más frecuente, con diferencia, es la infección superficial de las zonas de entrada y salida de las agujas transfixiantes. Su incidencia es entre el 10% y 20% de los pacientes, y son tratadas con terapia local y antibioticoterapia oral, que suelen solucionar la complicación.

Otras complicaciones que se pueden presentar son la neuroapraxia compresiva, la trombosis venosa profunda, la necrosis cutánea y la infección de la herida operatoria.

Conclusiones

Las técnicas clásicas de fijación en los casos más complejos de neuroartropatía de Charcot presentan contraindicaciones y complicaciones que dificultan la resolución quirúrgica¹¹.

El fijador circular estático es un tratamiento adaptado a las necesidades y características especiales de estos pacientes gracias a sus ventajas técnicas y beneficios clínicos posteriores. Las complicaciones suelen ser menores y su relevancia también.

Conflicto de intereses

No hay conflicto de intereses.

Bibliografía

1. Batista F, Magalhães AA, Gamba M, Nery C, Cardoso C. Ten years of a multidisciplinary diabetic foot team approach in Sao Paulo, Brazil. *Diabetic Foot & Ankle*. 2010;1, <http://dx.doi.org/10.3402/dfa.v1i0.5203>.
2. Soriguer F, Goday A, Bosch-Comas A, Bordiú E, Calle-Pascual A, Carmena R, et al. Prevalence of diabetes mellitus and impaired glucose regulation in Spain: The Di@bet.es Study. *Diabetologia*. 2012;55:88–93.
3. Informe mundial sobre la diabetes. Organización Mundial de la Salud [consultado 2 Jul 2016]. Disponible en: <http://www.who.int/diabetes/global-report/es/>
4. Rogers LC, Frykberg RG, Armstrong DG, Boulton AJ, Edmonds M, Van GH, et al. The Charcot foot in diabetes. *Diabetes Care*. 2011;34:2123–9.
5. Brodsky JW. Management of Charcot joints of the foot and ankle in diabetes. *Semin Arthroplasty*. 1992;3:58–62.
6. Armstrong DG, Todd WF, Lavery LA, Harkless LB, Bushman TR. The natural history of acute Charcot's arthropathy in a diabetic foot specialty clinic. *J Am Pediatr Med Assoc*. 1997;87:272–8.
7. Gil J, Schiff AP, Pinzur MS. Cost comparison limb salvage versus amputation in diabetic patients with Charcot foot. *Foot & Ankle Int*. 2013;34:1097–9.
8. Eichenholtz SN. Charcot joints. Springfield, IL, USA: Charles C. Thomas; 1966.
9. Schneekloth BJ, Lowery NJ, Wukich DK. Charcot neuroarthropathy in patients with diabetes: An updated systematic review of surgical management. *Journal Foot Ankle Surg*. 2016;55:586–90.
10. Pinzur M. Surgical versus accommodative treatment for Charcot arthropathy of the midfoot. *Foot & Ankle Int*. 2004;25:545–9.
11. Pinzur MS. Surgical treatment of the Charcot foot. *Diabetes Metab Res Rev*. 2016;32(S1):287–91.
12. Pinzur MS, Gil J, Belmares J. Treatment of osteomyelitis in charcot foot with single-stage resection of infection, correction of deformity, and maintenance with ring fixation. *Foot & Ankle Int*. 2012;33:1069–74.
13. Yousry AH, Abdalhady AM. Management of diabetic neuropathic ankle arthropathy by arthrodesis using an Ilizarov frame. *Acta Orthop Belg*. 2010;76:821.
14. Conway JD. Charcot salvage of the foot and ankle using external fixation. *Foot Ankle Clinics*. 2008;13:157–73.
15. Dalla Paola L, Ceccacci T, Ninkovic S, Sorgentone S, Marinescu MG. Limb salvage in Charcot foot and ankle osteomyelitis: Combined use single stage/double stage of arthrodesis and external fixation. *Foot & Ankle Int*. 2009;30:1065–70.
16. Jones CP, Youngblood CSA, Waldrop N, Davis WH, Pinzur MS. Tibial stress fracture secondary to half -pins in circular ring external fixation for Charcot foot. *Foot & Ankle Int*. 2014;35:572–7.
17. Rogers LC, Bevilacqua NJ, Frykberg RG, Armstrong DG. Predictors of postoperative complications of Ilizarov external ring fixators in the foot and ankle. *J Foot Ankle Sur*. 2007;46:372–5.