



ORIGINAL

Anatomía Patológica para el estudiante de Medicina: videotutoriales con integración de Patología digital como una valiosa herramienta para hacer la asignatura más práctica y atractiva



Carolina Martínez-Ciarpaglini^{a,b,c,*}, Jaime Agustí^{a,b}, Clara Alfaro-Cervello^{a,b,c}, Liria Terrádez^{a,b}, Lorena Alarcón^{a,c}, Joana Gomez^a y Antonio Ferrández^{a,b,c}

^a Servicio de Anatomía Patológica, Hospital Clínico Universitario de Valencia, Valencia, España

^b Departamento de Patología, Universidad de Valencia, Valencia, España

^c Instituto de investigación biosanitaria INCLIVA, Valencia-España, Valencia, España

Recibido el 3 de junio de 2021; aceptado el 4 de agosto de 2021

Disponible en Internet el 30 de septiembre de 2021

PALABRAS CLAVE

Anatomía Patológica;
Patología digital;
Video tutorial;
Docencia

Resumen

Introducción y objetivo: La asignatura de Anatomía Patológica es fundamental en la formación del estudiante de Medicina. Sin embargo, para muchos estudiantes la asignatura presenta un excesivo contenido teórico, poco trasladable a la práctica clínica. Presentamos los resultados de un proyecto de innovación docente dirigido a facilitar la transmisión del conocimiento a distancia y hacer de la Anatomía Patológica una asignatura más práctica y atractiva para el estudiante de Medicina.

Materiales y métodos: Elaboramos material didáctico integrando imágenes de enfermedad digital con videotutoriales para la exposición de casos clínicos donde los alumnos debían llegar al diagnóstico final. Creamos un vídeo explicativo donde exponemos como se procesan las biopsias y utilizamos redes sociales (Twitter) para mantener una comunicación más fluida con los estudiantes. Finalmente, valoramos la percepción del estudiante sobre las actividades realizadas a través de una encuesta.

Resultados: Al final de la actividad todos los alumnos resolvieron los casos clínicos y llegaron al diagnóstico correcto de manera exitosa. El 89% de los alumnos mostró un alto nivel de satisfacción con la actividad. Para la mayoría de los participantes la actividad resultó interesante y didáctica, mejorando su experiencia de aprendizaje, por lo que recomendaban mantenerla en el futuro.

* Autor para correspondencia.

Correo electrónico: carolmartinez@incliva.es (C. Martínez-Ciarpaglini).

Conclusiones: Nuestros resultados soportan la integración de la enfermedad digital en combinación con video tutoriales como una herramienta exitosa en el aprendizaje de la Anatomía Patológica. Este modelo podría mantenerse en el futuro como un recurso útil en combinación con el aprendizaje presencial.

© 2021 El Autor(s). Publicado por Elsevier España, S.L.U. en nombre de Sociedad Española de Anatomía Patológica. Este es un artículo Open Access bajo la licencia CC BY (<http://creativecommons.org/licenses/by/4.0/>).

KEYWORDS

Pathology;
Digital pathology;
Video tutorials;
Teaching

Undergraduate Pathology: Video tutorials including digital pathology make teaching more practical and the subject more attractive

Abstract

Introduction and objectives: Although pathology is one of the cornerstone subjects of the medical curriculum, for many students it can prove too theoretical and remote from clinical relevance. We present the results of a new distance learning project designed to make the teaching of pathology more practical and render the subject more attractive to the medical student.

Materials and methods: We developed a teaching programme which included digital pathology images and video tutorials of clinical cases; the students were required to arrive at a final diagnosis. An explanatory video of how biopsies are processed was also included. Twitter was used for rapid interaction with the students. A questionnaire was then completed by the participants evaluating the various aspects of the project.

Results: All the students reached a correct diagnosis for the clinical cases. 89% of the participants were extremely satisfied with the project. The majority agreed that the different activities were interesting and useful for improving their understanding of pathology and thus recommended that they should be continued.

Conclusions: Our results support the inclusion of digital pathology into the curriculum together with video tutorials to enhance undergraduate pathology teaching. In the future, such distance learning could prove a useful resource in combination with conventional face-to-face lectures and tutorials.

© 2021 The Author(s). Published by Elsevier España, S.L.U. on behalf of Sociedad Española de Anatomía Patológica. This is an open access article under the CC BY license (<http://creativecommons.org/licenses/by/4.0/>).

Introducción

La asignatura de Anatomía Patológica (AP) es sin duda uno de los pilares fundamentales en la formación del estudiante de Medicina. Uno de los objetivos principales de la asignatura de AP es transmitir al estudiante las bases de la enfermedad y su traducción histomorfológica. La asignatura provee conocimientos imprescindibles para comprender la repercusión clínica de la enfermedad y el razonamiento diagnóstico tanto del punto de vista histopatológico como clínico¹. Existe actualmente una gran variabilidad en la estructura curricular a través de la cual se imparte la asignatura de AP entre las diversas facultades de Medicina a nivel nacional. En nuestro departamento, así como en muchas otras facultades, la asignatura se imparte en 2 grandes bloques: AP general, dedicada a transmitir las bases de la enfermedad, y AP especial, esta última dedicada a tratar con más detalle los cambios histopatológicos más relevantes en las enfermedades de cada órgano y sistema. A pesar de la indiscutible importancia de los conocimientos que se pretenden impartir, lamentablemente para muchos estudiantes, la AP resulta una asignatura con un excesivo contenido teórico, poco trasladable a la práctica clínica. Sin embargo, a diferencia de

otras asignaturas donde los rotatorios tienen una corta duración, el estudiante interacciona durante muchas horas con sus profesores de AP, llegando en la mayoría de los casos a desarrollar un vínculo estrecho con su tutor, lo que facilita la transmisión del conocimiento². La situación de aislamiento social actual secundaria a la crisis sanitaria causada por el coronavirus 19 (COVID-19), ha entorpecido drásticamente el modelo de enseñanza tradicional, y ha obligado al profesorado a buscar opciones para la enseñanza a distancia más allá de la conexión en directo o en diferido para la transmisión del contenido teórico³.

La digitalización de las preparaciones histopatológicas completas, también conocida como Patología digital (PD) o Whole Slide Imaging (WSI) ha supuesto un avance muy significativo en la especialidad de AP y ha permitido no solo trasladar la imagen histológica a la pantalla del ordenador, sino también compartirla con usuarios a distancia y analizarla desde una nueva perspectiva. La aplicación de la PD en el ámbito educativo ha abierto una novedosa y amplia posibilidad de transmisión de conocimientos entre patólogos y estudiantes⁴.

En el presente trabajo presentamos los resultados de un proyecto de innovación docente (PID) dirigido a estudiantes

de Medicina de la asignatura de AP especial. En este proyecto, hemos creado un blog donde desarrollamos actividades basadas en la resolución de casos mediante videotutoriales. Adicionalmente, hemos creado un vídeo explicativo donde exponemos el recorrido que siguen las biopsias que llegan al laboratorio de AP y como se procesan para su análisis microscópico. Para facilitar la comunicación con los alumnos, creamos una cuenta de Twitter específica para esta actividad. Finalmente, medimos el impacto del proyecto a través de una encuesta dirigida a valorar la percepción del estudiante sobre las actividades realizadas. Con la implementación de estas herramientas, nos propusimos facilitar la transmisión del conocimiento a distancia y su aplicabilidad en casos prácticos y reales; garantizar una comunicación fluida entre el alumno y el profesor en la educación no presencial y hacer de la AP una especialidad más práctica y atractiva para la captación de futuros residentes.

Metodología

Para el desarrollo de este proyecto elaboramos un blog (www.patoprofes.es) mediante la herramienta informática Wordpress (<https://wordpress.org>) (fig. 1A). Cada profesor (CMC, JA, CA y LT) seleccionó entre 2 y 4 casos representativos (total=14 casos) de diferentes enfermedades diagnosticadas en su práctica habitual. De cada caso escaneamos una sección teñida con HE y preparaciones inmunohistoquímicas (en los casos relevantes para el diagnóstico) utilizando el equipo Ventana DP200

Roche. Para la visualización de las imágenes utilizamos el software Qupath (<https://qupath.github.io>). Cada profesor elaboró un vídeo tutorial en zoom (<https://zoom.us>) introduciendo los datos clínicos más relevantes de la enfermedad y explicando los hallazgos histopatológicos sobre la imagen de PD (ejemplo de vídeo tutorial <https://www.youtube.com/watch?v=5b-Gv8Gw-Cs>) (fig. 1B y C). Durante la presentación, alentamos a los estudiantes a «ser patólogos por un día» aportándoles los datos suficientes para llegar al diagnóstico con sus propios conocimientos.

Un total de 98 alumnos de la asignatura de AP especial (3.º año de Medicina), divididos en pequeños grupos de 7-8 personas cada uno, debían visualizar el vídeo asignado, analizar los datos y entregar una presentación locutada en formato mp4 explicando el diagnóstico propuesto, las características de la enfermedad y sus diagnósticos diferenciales. Para resolver dudas, los alumnos podían escribir a través de una cuenta de Twitter gestionada por todos los profesores participantes en este proyecto.

Con ayuda del Servicio de Audiovisuales, elaboramos un breve vídeo explicativo denominado «El diario de una biopsia» (<https://www.youtube.com/watch?v=TpnN9oGTwo0&t=67s>), donde los residentes de AP de nuestro centro (LA, JG) explican paso a paso cómo es el recorrido de las biopsias dentro del laboratorio de AP. El vídeo fue grabado y editado, y se incorporaron animaciones para hacerlo más didáctico y fácil de comprender (fig. 1D). El material obtenido fue compartido con los alumnos a través de la mencionada cuenta de Twitter.

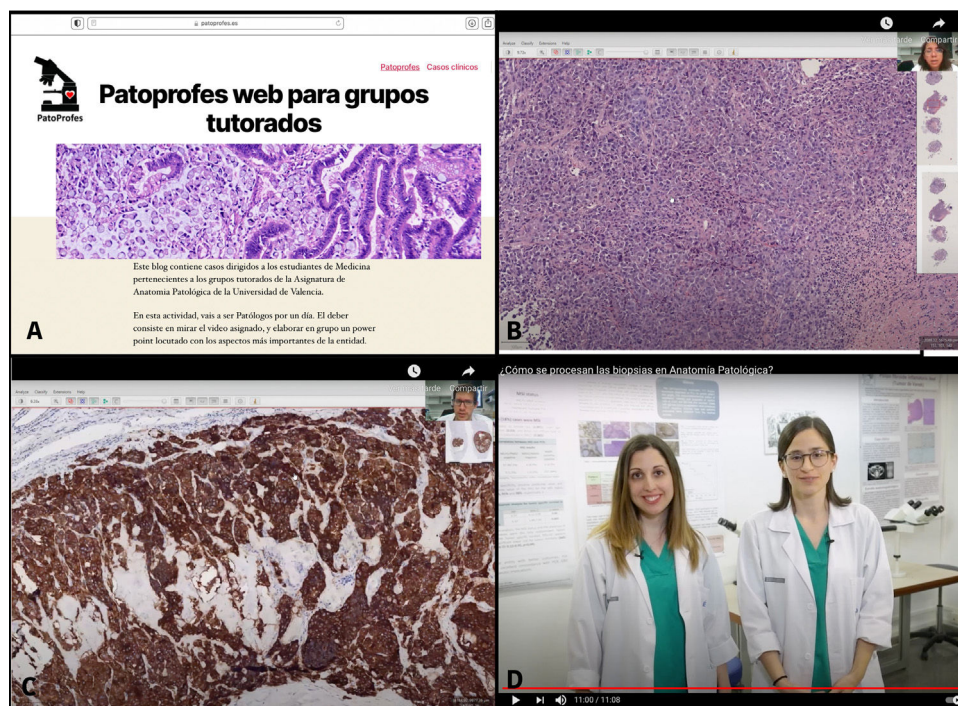


Figura 1 Material didáctico utilizado para este proyecto. A) Página de inicio del blog www.patoprofes.es donde se señalan las instrucciones de la actividad. B) Caso clínico en formato de videotutorial donde el profesor expone los hallazgos histopatológicos en la imagen de Patología Digital. C) En algunos casos clínicos se incorporó también la imagen digital de técnicas inmunohistoquímicas, cuando estas eran relevantes para el diagnóstico. D) En el vídeo «El diario de una biopsia», los residentes explican de forma directa cada uno de los pasos que sigue el procesado de las biopsias en un laboratorio de Anatomía Patológica.

Al final de la actividad valoramos la percepción de los alumnos a través de una encuesta con 5 preguntas anónimas tipo Likert, donde el estudiante debía manifestar su grado de acuerdo/desacuerdo con un planteamiento determinado seleccionando una respuesta de la siguiente escala de opciones: muy en desacuerdo (1), en desacuerdo (2), neutral (3), de acuerdo (4) y completamente de acuerdo (5). Para la estimación del nivel de satisfacción de los alumnos, calculamos el promedio de la puntuación de las respuestas individualmente. Consideramos como nivel de satisfacción «alto» y «bajo» todos los casos que se encontraban por encima y por debajo de 3,5, tal y como lo han realizado otros autores^{5,6}. Únicamente consideramos que el alumno estaba de acuerdo con un planteamiento cuando había seleccionado las opciones 4 (de acuerdo) y 5 (completamente de acuerdo).

El presente trabajo se ha desarrollado en el marco de un PID en un período de 3 meses (febrero a mayo del 2021).

Resultados

Cada vídeo tutorial tuvo una duración de entre 3 y 14 min. Los casos fueron visualizados entre 18 y 38 veces, lo que equivale a un promedio de entre 2 y 5 visualizaciones por cada alumno. Los alumnos llegaron al diagnóstico correcto en todos los casos (100%) y elaboraron la presentación en formato mp4 de manera satisfactoria, incluyendo capturas de imágenes a partir del vídeo tutorial, donde introducían explicaciones propias sobre hallazgos que soportan el diagnóstico definitivo o excluyen los diagnósticos diferenciales.

La cuenta de Twitter consiguió un total de 25 seguidores (26% de todos los estudiantes). A través de la cuenta, los profesores respondieron preguntas relacionadas con instrucciones generales de la actividad, resolvieron dudas sobre el diagnóstico definitivo y los diagnósticos diferenciales, y plantearon algunas preguntas con imágenes relacionadas con temas impartidos en clase o con los casos incluidos en los vídeo tutoriales (total = 50 tweets).

El vídeo «El diario de una biopsia» fue compartido a través de Twitter y ha obtenido hasta la actualidad, un total de 774 visualizaciones (incluyendo visualizaciones de los estudiantes de Medicina y de otros visitantes).

Sesenta y un (62%) alumnos respondieron la encuesta final (fig. 2). El 89% (N=54) de los participantes estaba de acuerdo con que la actividad desarrollada ha resultado estimulante e interesante. El 97% (N=59) de los alumnos consideró que el formato de PD integrado en vídeo tutoriales resulta didáctico y fácil de comprender. El 87% (N=53) consideró que la actividad ha mejorado su experiencia de aprendizaje online de la AP y el 90% (N=55) recomienda mantenerla en el futuro. La utilización de la cuenta de Twitter fue percibida de forma positiva por un 47% (N=29) de los participantes quienes se mostraron de acuerdo con que su utilización mejoró la fluidez de la comunicación con los profesores. El 17 (28%) participantes se mostraron neutrales ante la utilización de Twitter y para 15 (25%) la experiencia no consiguió mejorar su comunicación con los profesores. En general, el 89% (N=54) de los alumnos mostró un alto nivel de satisfacción con la actividad.

Discusión

Nuestros resultados soportan la integración de la PD en combinación con videotutoriales como una herramienta exitosa en el aprendizaje de la AP, haciendo la asignatura más didáctica y transmisible, y más atractiva y práctica para el estudiante de Medicina. La utilización de este tipo de modelos requiere una mayor participación del estudiante en su propio aprendizaje con respecto al modelo tradicional, ya que el reto de llegar al diagnóstico recae en su propia capacidad de razonamiento, integración de datos e interpretación de bibliografía relevante. Al mismo tiempo, este modelo es más adaptable a las necesidades propias de cada alumno, pues el estudiante puede elegir el número de veces que observa cada vídeo y dispone de las imágenes de forma ilimitada, a diferencia de las sesiones de enseñanza con el microscopio óptico que se realizan solo durante el horario de clases^{3,4}. Son numerosas las herramientas que emplean hoy en día videotutoriales y conexiones en streaming utilizando WSI con fines didácticos, ambas con una tasa de éxito similar⁷⁻¹⁰.

Mejorar las herramientas didácticas empleadas durante el aprendizaje de la asignatura, podría repercutir directamente en la reducción de la tasa de deserción de la

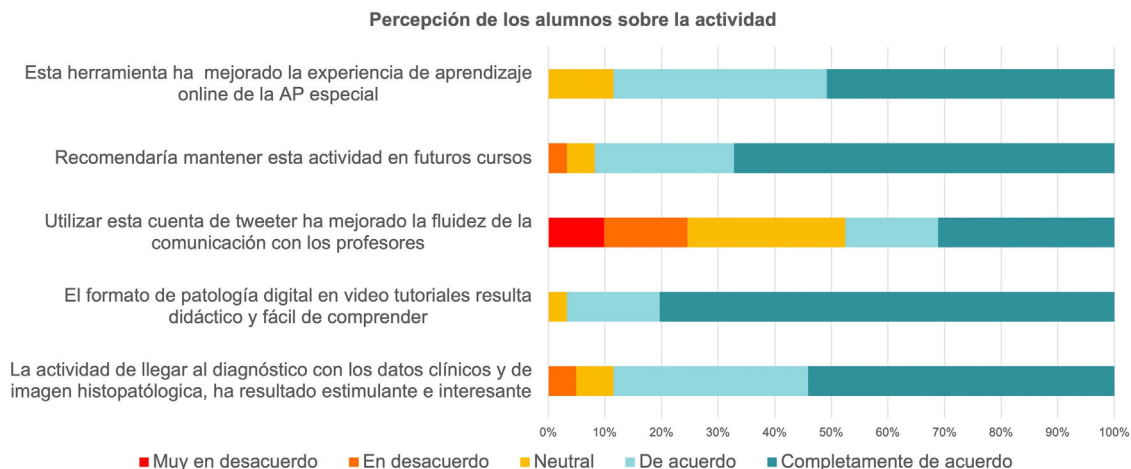


Figura 2 Resultados de la encuesta de satisfacción dirigida a valorar la percepción de los alumnos participantes en la actividad.

especialidad entre los residentes que la eligen, ya que, según nuestros propios resultados, aquellos residentes que seleccionan la AP con mayor conocimiento sobre la especialidad se encuentran más satisfechos con el ejercicio de esta¹¹.

En cuanto a las herramientas de comunicación con el estudiante, se ha demostrado que la mayoría prefiere el uso de redes sociales (Facebook o Twitter) sobre el uso del sistema de correo electrónico tradicional¹². Las redes sociales son familiares para el estudiante y permiten crear entornos seguros para fines educativos donde la interacción es rápida y eficiente¹³. Existen varios modelos de enseñanza en AP que se han aplicado de forma exitosa en universidades de habla inglesa utilizando WSI en tutoriales y redes sociales para la educación a distancia¹⁴. En nuestro proyecto, únicamente conseguimos la incorporación de un 26% de los alumnos a la cuenta de Twitter. Probablemente esto se debe a que dichos estudiantes eran los coordinadores de sus respectivos grupos y toda la información se canalizaba a través de Twitter siguiendo el flujo: profesor-coordinador de grupo-resto de alumnos del grupo. A pesar de la relativamente baja incorporación de los alumnos a esta cuenta, casi la mitad (47%) de los participantes que respondieron la encuesta, consideraron su uso como una herramienta positiva.

Como conclusión, la incorporación de la PD para la elaboración de material didáctico a través de videotutoriales, donde la interpretación, la integración de datos y el diagnóstico final recaen en el estudiante de Medicina, es un modelo exitoso que genera un alto nivel de satisfacción en el alumno. Este tipo de actividades mejora considerablemente no solo la transmisión del conocimiento, sino también la imagen de la especialidad. Nuestros resultados sugieren que la incorporación este modelo de enseñanza a distancia tiene cabida para el aprendizaje de cierto tipo de contenidos y que tal y como han señalado otros autores y como sugieren los propios alumnos, este modelo podría mantenerse en el futuro como un recurso útil en combinación con el aprendizaje presencial¹⁵.

Financiación

El presente trabajo ha sido financiado por la Convocatoria de proyectos emergentes 2020-2021 de la Universidad de Valencia. N.º de expediente UV-SFPIE_PID-1352546.

Conflicto de intereses

Los autores declaran no tener ningún conflicto de intereses.

Agradecimientos

Queremos agradecer a los alumnos de los grupos de prácticas V y C del 3.º año de Medicina de la Universidad de Valencia

por participar de forma entusiasta en esta actividad, y al Servicio de Audiovisuales de la Universidad de Valencia por toda la asistencia prestada durante la elaboración del vídeo «El diario de una biopsia».

Bibliografía

- Dahlstrom J. The what, why and how of inspiring learning in pathology for medical students. *Pathology*. 2012;44:55.
- Norman G, Van der Vleuten C, Newble D. The role of teacher-learner relationships in medical education. En: Tiberius RG, Sinai J, Flak EA, editores. *International handbook of research in medical education*. Dordrecht: Kluwer; 2002. p. 463–97.
- Mukhopadhyay S, Booth A, Calkins S, Doxtader E, Fine S, Gardner J, et al. Leveraging technology for remote learning in the era of COVID-19 and social distancing: Tips and resources for pathology educators and trainees. *Arch Pathol Lab Med*. 2020;4. <http://dx.doi.org/10.5858/arpa.2020-0201-ED>. P 1027–36.
- Sagun L, Arias L. Digital Pathology: An innovative approach to medical education. *Phil J Pathol*. 2018;3:7–11.
- Pehlivanoglu B, Hassoy H, Calle C, Dendooven A, Nalbantoglu I, Reshchikova L, et al. How does it feel to be a pathology resident? Results of a survey on experiences and job satisfaction during pathology residency. *Virchows Arch*. 2017;471:413–22.
- Martha C, Griffet J. Brief report: How do adolescents perceive the risks related to cell-phone use? *J Adolesc*. 2007;30: 513–21.
- Pantanowitz L, Sinard J, Henricks W, Fatheree L, Carter A, Contis L, et al. Validating Whole Slide Imaging for diagnostic purposes in pathology: Guideline from the College of American Pathologists Pathology and Quality Laboratory Center. *Arch Pathol Lab Med*. 2013;137:1710–22.
- Pantanowitz L, Cuda J, Xing J, Ahmed I, Parwani A, Monaco S. Panoramic Digital Images (Panoptiq) for cytopathology screening and interpretation. *J Am Soc Cytopathol*. 2015; 4:566–7.
- Gupta A, Saks N. Exploring medical student decisions regarding attending live lectures and using recorded lectures. *Med Teach*. 2013;35:767–71.
- Cardall S, Krupat E, Ulrich M. Live lecture versus video-recorded lecture: Are students voting with their feet? *Acad Med*. 2008;83:1174–8.
- Martínez-Ciarpaglini C, Expósito-Afonso I, Iglesias M, Pérez-Mies B. Pathology training in Spain: What is the status quo and how should we improve? *Rev Esp Patol*. 2020;53:3–9.
- Henry D, Wessinger W, Meena N, Payakachat N, Gardner J, Rhee S. Using a Facebook Group to facilitate faculty-student interactions during preclinical medical education: A retrospective survey analysis. *BMC Med Educ*. 2020;20:87.
- Pander T, Pinilla S, Dimitriadis K, Fischer M. The use of Facebook in medical education. A literature review. *GMS Z Med Ausbild*. 2014;31:33.
- Ali A. Medical students use of Facebook for educational purposes. *Perspect Med Educ*. 2016;5:163–9.
- Kanter SL. To be there or not to be there: Is attendance really the question? *Acad Med*. 2012;87:679.