

# Artroplastia de codo: diseño, indicaciones y resultados

S. Antuña<sup>a,b</sup> y V. Vallina<sup>a</sup>

<sup>a</sup>Servicio de Cirugía Ortopédica. Hospital Valle del Nalón. Principado de Asturias.

<sup>b</sup>Departamento de Cirugía y Especialidades Médico-Quirúrgicas. Universidad de Oviedo.

**Resumen:** El conocimiento cada vez más preciso de la biomecánica del codo ha permitido en las tres últimas décadas avanzar en el desarrollo de recambios articulares, destinados a recuperar la función y eliminar el dolor en codos para los que hasta hace poco no disponíamos de tratamiento eficaz. Existen dos tipos de diseños con diferente filosofía e indicaciones: los no ensamblados, de recubrimiento de superficie articular y los ensamblados, semiconstreñidos, en los que se articulan el componente cubital y humeral mediante un sistema en bisagra. Ambos diseños han demostrado ser eficaces como tratamiento del codo reumático, pero los ensamblados son los más comúnmente indicados en la patología postraumática, especialmente cuando existe pérdida ósea. Las complicaciones de la artroplastia de codo son todavía más frecuentes que en otro tipo de prótesis y son específicas de cada tipo de implante.

**Palabras clave:** *codo, artroplastia, complicaciones.*

El codo es una articulación fundamental para el funcionamiento armonioso de la extremidad superior. Sus movimientos combinados de flexo-extensión y rotación permiten el acercamiento de la mano a la cabeza y al resto del cuerpo, al tiempo que sirve como articulación transmisora de carga. Aquellas circunstancias que alteren de forma definitiva su arquitectura, desencadenando dolor, rigidez o inestabilidad, producirán una limitación severa para las actividades de la vida diaria. El conocimiento cada vez más preciso

## Elbow arthroplasty: design, indications and results

The increasingly precise knowledge made available in the last three decades about elbow biomechanics has made it possible to break new ground in the development of joint replacement devices conceived to restore function and do away with pain in elbows for the treatment which we had no efficient method only a few years ago.

There are two types of designs supported by different rationales and having different indications: the unassembled ones, used for joint resurfacing, and the assembled ones, which are semiconstrained devices where the ulnar and humeral components articulate with each other via a hinge system. Both designs have shown their efficiency for the treatment for the rheumatic elbow but assembled ones are more commonly indicated for post-traumatic pathologies, especially when in cases where there is bone loss.

Complications in elbow surgery are even more frequent than in other joints and are specific to each type of implant.

**Key words:** *elbow, arthroplasty, complications.*

de la biomecánica del codo ha permitido profundizar en el desarrollo de recambios articulares para esta articulación, superando los problemas de los primeros diseños y consiguiendo unos resultados muy favorables.

## PERSPECTIVA HISTÓRICA

Los primeros intentos para sustituir las superficies articulares del húmero y del cúbito ocurrieron en los años sesenta. En 1965, Barr y Eaton<sup>1</sup> diseñaron una hemiarthroplastia para sustituir el extremo distal del húmero, mientras que Johnson y Schlein<sup>2</sup> utilizaron en 1970 una artroplastia de vitalio para reemplazar el extremo proximal del cúbito. Varios sistemas fueron popularizados en el inicio de los años setenta, en los que la fijación se obtenía con cemento, la articulación estaba completa o parcialmente constreñida, y el par de fricción era metal-metal. Aunque se obtenía alivio del dolor e incremento de la movilidad, el índice de compli-

### Correspondencia:

S. Antuña.

Departamento de Cirugía y Especialidades Médico-Quirúrgicas.

Universidad de Oviedo.

Julián Clavería s/n.

33006 Oviedo. Principado de Asturias.

Correo electrónico: antunasamuel@uniovi.es

Recibido: enero de 2005.

Aceptado: septiembre de 2005.

caciones era muy alto, siendo las más comunes el aflojamiento precoz y las fracturas periprotésicas<sup>3</sup>. Desde finales de los años setenta la investigación se ha dirigido al desarrollo de dos tipos de artroplastias con diferente filosofía y que son prácticamente las únicas utilizadas hoy en día: las artroplastias no ensambladas de sustitución de la superficie articular (*unlinked* de los anglosajones) y las artroplastias ensambladas (*linked* de los anglosajones), semiconstreñidas, en las que se articulan el componente cubital y humeral mediante un sistema en bisagra. Recientemente se han popularizado varios diseños de prótesis inicialmente no ligadas para permitir su ensamblaje en el momento de la cirugía para convertirlas en semiconstreñidas si fuera necesario.

### ARTROPLASTIAS NO ENSAMBLADAS

Los diseños no ligados, sin ensamblaje de los componentes humeral y cubital, surgieron como respuesta al alto índice de fracasos de las artroplastias constreñidas, siguiendo la filosofía del reemplazo anatómico en las articulaciones de la cadera y la rodilla<sup>4,6</sup>. Los requisitos fundamentales para su implantación son que exista una arquitectura ósea adecuada e integridad de los ligamentos. Aunque inicialmente la mayoría de estos implantes no disponían de vástago para fijación diafisaria suplementaria, la incidencia creciente de inestabilidad y de migración del componente humeral resultó en la adición casi sistemática de vástagos<sup>7,8</sup>. La mayoría incorporaban una prótesis de cabeza radial que con frecuencia producía complicaciones tales como desgaste e inestabilidad, lo que hizo que los diseñadores progresivamente la ignoraran o la hicieran opcional<sup>4,9</sup>.

#### Artroplastia de Souther-Strathclyde

Este implante fue diseñado en 1973 y es el más usado en el Reino Unido<sup>10</sup>. El componente humeral de vitalio asemeja la anatomía de la tróclea, es cementado, y dispone de dos aletas para fijación suplementaria en el epicóndilo y la epitróclea. *El componente cubital es de polietileno de alto peso molecular y, aunque no es ensamblado, articula con el componente humeral con un alto grado de congruencia* (fig. 1).

Van der Lugt et al<sup>11</sup> publicaron recientemente los resultados de 204 implantes en codos reumáticos con un seguimiento medio de 64 años. Veinticuatro enfermos requirieron revisión: 10 por aflojamiento aséptico del componente humeral, 7 por fracturas periprotésicas, 4 por inestabilidad, 2 por infección y uno por rigidez severa. En 9 enfermos se retiró la artroplastia sin recambiarla: uno por aflojamiento humeral y 8 por infecciones profundas. De los enfermos en los que no se precisó revisión, 6 tenían dolor en reposo, 10 síntomas derivados de irritación del nervio cubital y 5 implantes estaban radiográficamente aflojados. La supervivencia a los 10 años fue del 77% y a los 18 del 65%. Ikavalko et al<sup>12,13</sup> han publicado la experiencia más amplia hasta hoy con este diseño, con supervivencias del implante del 76% a

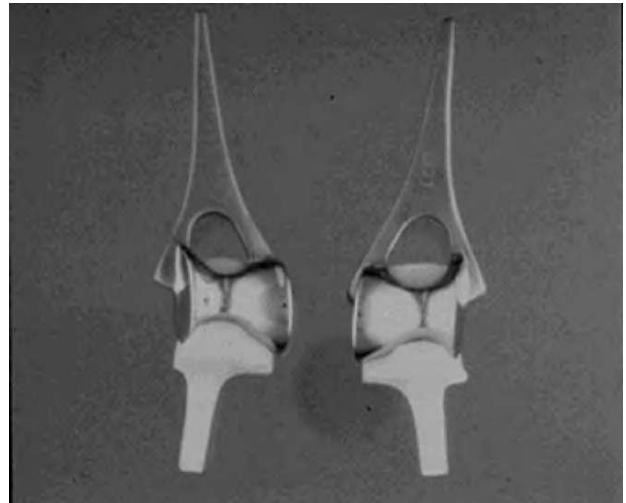


Figura 1. Artroplastia de Souther-Strathclyde.

los 10 años, y siendo el aflojamiento humeral, la inestabilidad y la infección fueron las complicaciones que más frecuentemente requirieron revisión.

Diversas series de enfermos tratados con este implante revelan un índice de aflojamiento radiográfico humeral de hasta un 30%, requiriendo revisión hasta un 20% a los 5 años<sup>14-18</sup>. Estos son datos preocupantes si además tenemos presente que este diseño ha mostrado experimentalmente tendencia a la implantación en mala situación de los componentes, lo que podría explicar la sobrecarga de la interfaz hueso-cemento<sup>19</sup>.

#### Artroplastia de Kudo

Utilizado por primera vez en 1972, el diseño inicial consistía en un componente humeral metálico de forma cilíndrica sin vástago y un componente cubital de polietileno con vástago corto<sup>6</sup>. Tras numerosas complicaciones derivadas del hundimiento y aflojamiento del componente humeral, el diseño sufrió varias modificaciones en las que se añadió un vástago y se cambió la morfología de la superficie articular humeral, convirtiéndola en silla de montar.

Kudo e Iwano<sup>20</sup> obtuvieron buenos o excelentes resultados en un 90% de sus enfermos, aumentando la flexión 25° y sin aumentar significativamente la extensión. Este mismo grupo ha publicado los resultados de la última versión del implante (manufacturado de cromo-cobalto, con recubrimiento poroso y para fijación sin cemento) en 43 codos con artritis reumatoide y un seguimiento medio de 3,6 años<sup>21</sup>. Se obtuvo un incremento medio de flexión de 29° y una pérdida media de extensión de 4°. Seis codos (14%) obtuvieron un resultado insatisfactorio, y un codo sufrió una luxación que requirió otra operación. Todos los enfermos en las series publicadas por estos autores padecían artritis reumatoide, algunos de ellos con la forma más agresiva de la enfermedad asociada a inestabilidad severa<sup>22,23</sup>. Potter et al<sup>24</sup>

estudiaron 29 artroplastias de última generación con un seguimiento medio de 6 años. Un 35% de los enfermos tenía dolor significativo, 5 referían síntomas derivados de irritación del nervio cubital y un codo era inestable. La supervivencia del implante a los 5 años fue del 89%.

### Artroplastia capitulocondilar

Ewald et al<sup>25</sup> han publicado la información más definitiva sobre este diseño, con un seguimiento a largo plazo. Durante un período de 13 años, 202 implantes fueron utilizados como tratamiento del codo reumático. Con un seguimiento medio de 5,7 años, se obtuvieron resultados satisfactorios en un 90% de casos. El incremento de movilidad fue significativo para la flexión, pero no se aumentó la extensión. Se requirió revisión en un 4,5% de casos, más frecuentemente debido a inestabilidad o aflojamiento. A pesar de que 8 componentes humerales y 19 cubitales mostraron líneas radiolúcidas, la mayoría no fueron progresivas. Estos resultados no han sido siempre reproducibles por otros grupos<sup>26</sup>.

### Artroplastia de Roper-Tuke

Diseñado en 1976, este implante consiste en una superficie humeral convexa cementada en el húmero y un componente cubital de polietileno que se fija al hueso con un tornillo de esponjosa intramedular.

Allieu et al<sup>27</sup> estudiaron 12 codos con un seguimiento medio de 9,5 años. Un 34% de los enfermos tenía dolor, dos enfermos necesitaron revisión por aflojamiento y un enfermo presentó inestabilidad franca. Se obtuvo un incremento de flexión de 25° y de extensión de 6°. Todos los codos evidenciaban desgaste del componente cubital y dos estaban aflojados radiográficamente. Estos y otros autores<sup>28</sup> recomiendan el abandono de este implante por el alto índice de complicaciones.

### Visión general de las artroplastias no ensambladas (tabla 1)

A la vista de los resultados expuestos parece acertado afirmar que las artroplastias no ensambladas son una opción válida en el tratamiento de la enfermedad reumática del codo, especialmente en aquellos casos en los que no existe una alteración importante de la arquitectura ósea en las superficies articulares. Los resultados en procesos postraumáticos son mucho más decepcionantes: Lowe et al<sup>7</sup> obtuvieron solamente un buen resultado en una serie de 7 enfermos con secuelas de trauma, mientras que Soni y Cavendish<sup>29</sup> obtuvieron tres buenos resultados en una serie de 8 enfermos. Desde un punto de vista técnico es recomendable la utilización de un vástago diafisario y discutible la necesidad de un recambio de la cabeza radial. Aunque Kudo ha sugerido que los implantes no cementados pueden ofrecer buenos resultados, la mayoría de diseños recomiendan cemen-

tar los componentes. El éxito de estas prótesis depende esencialmente de una técnica quirúrgica muy exigente y de la integridad de los ligamentos y musculatura periarticular.

### ARTROPLASTIAS ENSAMBLADAS

El desarrollo de los implantes ensamblados, semiconstreñidos, se inició como un intento de evitar tanto el elevado índice de aflojamiento de las prótesis completamente constreñidas como la dificultad técnica y el riesgo de inestabilidad de las no constreñidas. La característica casi común a todos ellos es la articulación en bisagra entre los componentes humeral y cubital, que otorga cierta holgura en el plano frontal (*sloppy hinge* de los anglosajones) y reduce el estrés en la interfaz hueso-cemento, al tiempo que reproduce más fielmente la fisiología articular<sup>30</sup>. Los primeros diseños, entre los que se encontraba la prótesis de Coonrad, ofrecieron resultados satisfactorios hasta en un 95% de casos, aunque los índices de aflojamiento humeral continuaban próximos al 15%<sup>3,31,32</sup>. En la actualidad se utilizan varios implantes con estas características, siendo la mayoría de ellos el resultado de sucesivas modificaciones de las prótesis originales.

### Artroplastia triaxial

Existe poca información disponible sobre este implante. Los diseñadores han publicado varios trabajos, siendo el de Kraay et al<sup>33</sup> el más completo sobre 113 codos: 86 por artritis reumatoide y 27 para procesos traumáticos. La supervivencia de los implantes a los 5 años fue del 90% para los codos reumáticos y del 53% para los postraumáticos.

### Artroplastia GSB III

Diseñado originalmente en 1971 como implante completamente constreñido, ha sufrido modificaciones sucesivas para superar los altos índices de aflojamiento y desensamblaje iniciales<sup>34</sup>. Los resultados publicados por los diseñadores de este implante con un seguimiento medio de 13,5 años reflejan un índice de satisfacción y mejoría del dolor del 91%, y un incremento de la movilidad de 37° en los enfermos con artritis reumatoide y de 67° en los enfermos con secuelas postraumáticas<sup>35</sup>. Tres enfermos sufrieron aflojamiento y 9 (13,8%) un desensamblaje de la bisagra que articula ambos componentes. Con una supervivencia del 87%, estos autores comparan sus resultados a los obtenidos en artroplastias de cadera o rodilla. Cánovas et al<sup>36</sup> revisaron 20 implantes a los tres años, encontrando un 10% de aflojamiento radiográfico, y un resultado clínico satisfactorio en 19 enfermos. Schneeberger et al<sup>37</sup> han publicado los resultados de este implante en 14 codos con un seguimiento medio de 6 años. El 50% de los mismos mostró signos clínicos o radiográficos de aflojamiento, dato que los autores atribuyen a dificultades en el proceso de cementación. Recientemente,

**Tabla 1.** Resultados de las artroplastias de codo no ensambladas más utilizadas

	Implante	No enfermos	AR %	Seguim.	Ext/Flex	Alivio del dolor %	Complic. %	Inestabil. %	Aflojam. %	Revisión %	Satisfac. %
Ewald, 1993	Capitelocondilar	202	100	5,6	30/135	87	18	3	2	7	85
Lyall, 1994	Souter	19	100	3,5	42/135	90	32	15	10	10	90
Sjoden, 1995	Souter	19	100	5	41/136	75	50	5	20	15	80
Ljung, 1995	Souter	50	100	3	42/130	100	38	2	0	16	82
Andreassen, 1997	Souter	30	97	5	nd	nd	50	6	6	20	74
Verstreken, 1998	Kudo	16	100	3	37/140	100	17	12	0	6	83
Allieu, 1998	Roper/Tuke	12	100	9,5	40/140	67	33	8	16	16	50
Trail, 1999	Souter	186	96	12	nd	nd	nd	12,5	20	13	nd
Kudo, 1999	Kudo	43	100	3,8	42/133	67	33	2	0	5	86
Yanni, 2000	Roper/Tuke	59	100	6,5	36-130	85	34	3,5	56	nd	84
Rozing, 2000	Souter	66	95	7,5	36-134	85	52	4,5	15	24	70
Ikavalko, 2002	Souter	525	98	5	32-142	nd	16	5	7	17	nd
Samijo, 2003	Souter	35	100	8,2	30-133	78	26	5	33	24	nd
Potter, 2003	Kudo	29	100	6	35-130	65	20	10	13	0	nd
Van der Lugt, 2004	Souter	204	100	6,4	33-133	68	30	3,5	15	24	nd

AR: artritis reumatoide; nd: no disponible.

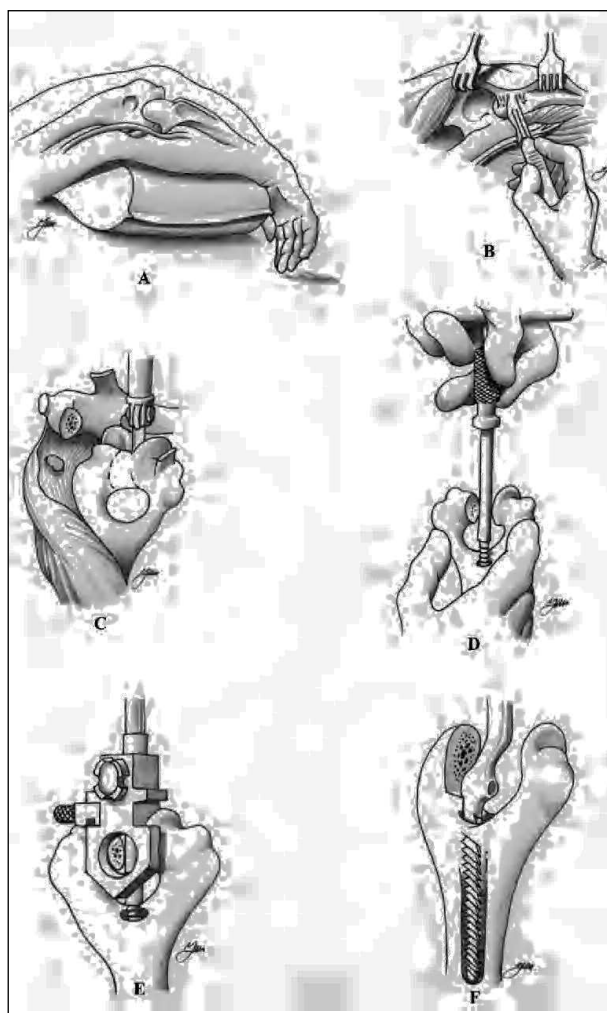
Kelly et al<sup>38</sup> revisaron 18 codos con un seguimiento medio de 7,6 años. Todos los enfermos estaban satisfechos y solamente uno requirió revisión por aflojamiento, aunque 11 codos evidenciaban osteólisis del húmero distal.

### Artroplastia de Coonrad-Morrey

Este diseño es el resultado de sucesivas modificaciones realizadas en la Clínica Mayo sobre el implante inicial de Coonrad. El modelo actual tiene una bisagra de articulación que permite hasta 10° de varo-valgo, y que se fija con un enganche de cromo-cobalto que atraviesa el componente humeral, dos almohadillas de polietileno, y el componente cubital. El componente humeral tiene una pestaña anterior que permite la introducción de un injerto óseo por delante de la diáfisis distal del húmero, reduciendo el estrés en la interfaz y la tendencia al desplazamiento posterior del mismo. Globalmente, este implante es el más utilizado y del que más información se dispone hoy en día. A continuación se expone la técnica quirúrgica y los resultados obtenidos en diferentes patologías.

#### Técnica quirúrgica

Con el enfermo colocado en decúbito supino, y el brazo por encima del tórax, se practica una incisión recta de unos 15 centímetros evitando la punta del olécranon (fig. 2A). Se disecciona el plano subcutáneo hasta localizar el borde interno del músculo tríceps, donde se encuentra el nervio cubital que se disecciona y transpone anteriormente de forma sistemática. Existen varios abordajes posibles, que incluyen realizar una lengüeta del tríceps que se refleja proximalmente, dividir el músculo longitudinalmente en su parte central o medialmente protegiendo el nervio cubital, como ha descrito Stanley recientemente<sup>39</sup>. En el abordaje de Bryan y Morrey<sup>40</sup> se desinserta el tríceps del olécranon, manteniendo la



**Figura 2.** Técnica quirúrgica de la artroplastia semiconstreñida de Coonrad-Morrey. Componente humeral.

continuidad con el periostio del lado interno del cúbito, reflejando en su totalidad el aparato extensor (tríceps y ancone) lateralmente (fig. 2B). De este modo quedan expuestos el extremo distal del húmero, y los proximales del cúbito y el radio. El húmero se rota externamente y el antebrazo se coloca anterior a la diáfisis humeral. Se reseca la punta del olécranon y queda expuesta la superficie articular del húmero, localizando el canal medular en el techo de la fosa olecraniana (figs. 2C y D). En el canal medular se introduce una guía del tamaño adecuado sobre la que se practican los cortes, con la precaución de dejar tanto la columna medial como lateral del grosor suficiente para evitar fracturas. Se introducen progresivamente las raspas humerales hasta el tamaño del componente que se va a implantar (figs. 2E y F). La preparación del cúbito se inicia localizando el canal medular con una fresa de alta velocidad que se angula unos 45° respecto a la diáfisis (fig. 3A). Una nota técnica importante para evitar la rotación inadecuada del componente cubital es que su extremo proximal debe ser perpendicular a la superficie plana del cúbito y no a la cresta del mismo. Una vez colocados los componentes de prueba, se ensamblan para determinar la profundidad a la que deben ser introducidos. Posteriormente se cementa el componente cubital primero (fig. 3B), seguido del componente humeral que no se introduce completamente, dejando parcialmente encastrado el

injerto óseo (figs. 3C y D). Finalmente se articulan los componentes con la bisagra y se acaba de insertar el componente humeral con el injerto óseo por detrás de la pestaña anterior (figs. 3E y F). El tendón del tríceps se ancla al olécranon con puntos transóseos cruzados, requiriendo una especial dedicación en este punto, ya que el fallo del anclaje muscular es una causa bien reconocida de fracaso.

### Resultados en artritis reumatoide

En 1998, Gill y Morrey<sup>41</sup> publicaron los resultados en 78 codos, con un seguimiento entre 10 y 15 años. El arco medio de flexo-extensión fue de 28° a 131°. Un 97% de los enfermos refirieron que no tenían dolor o sólo dolor leve. Setenta y seis codos tenían un seguimiento radiográfico adecuado: un componente humeral y tres cubitales mostraron signos claros de aflojamiento, dos de ellos requirieron revisión. En 9 codos se demostró existencia de desgaste en las almohadillas de polietileno de la bisagra. Once codos tuvieron algún tipo de complicación, en 10 de ellos (13%) de gravedad suficiente para requerir otra intervención. Las complicaciones tardías incluían avulsión del tríceps en tres casos, infección profunda en dos, fracturas del cúbito en dos y rotura del componente cubital en uno. Dos codos fueron revisados por aflojamiento. La supervivencia global a los 12 años fue del 92,4%, con un 86% de excelentes o buenos resultados de acuerdo al sistema de evaluación de la Clínica Mayo (*Mayo Elbow Performance Score*), y un 91% de resultados satisfactorios con un análisis subjetivo por parte del enfermo (fig. 4).

La forma juvenil de la artritis reumatoide conlleva la dificultad añadida de la rigidez severa que suelen tener estos enfermos y del reducido tamaño de los huesos. Connor y Morrey<sup>42</sup> estudiaron los resultados en 24 codos afectados por esta patología, con un seguimiento medio de 7,4 años. Un 96% de los enfermos no tenía dolor, pero el arco de movilidad medio sólo se incrementó en 27 grados.

### Resultados en fracturas agudas

El tratamiento de elección en las fracturas desplazadas de la extremidad distal del húmero es la reducción abierta y osteosíntesis. Sin embargo, aquellos enfermos de edad avanzada, con fracturas muy conminutas y hueso osteoporótico que impida una osteosíntesis estable, o cuando exista un daño previo de la articulación, como ocurre en la enfermedad reumática, podrían ser candidatos para este tratamiento (fig. 5). Técnicamente es importante reseñar que en estos casos es posible mantener la inserción del tríceps en el olécranon, ya que al extirpar los fragmentos óseos fracturados se permite la introducción del componente humeral a través del lado radial o medial del tríceps. Asimismo, como el implante sólo necesita de la diáfisis para su fijación, las fracturas de epicóndilo o epitroclea no modifican la indicación, habiéndose demostrado que con un acortamiento del húmero de hasta 2 centímetros no se disminuye la fuerza extensora del codo<sup>30</sup>.

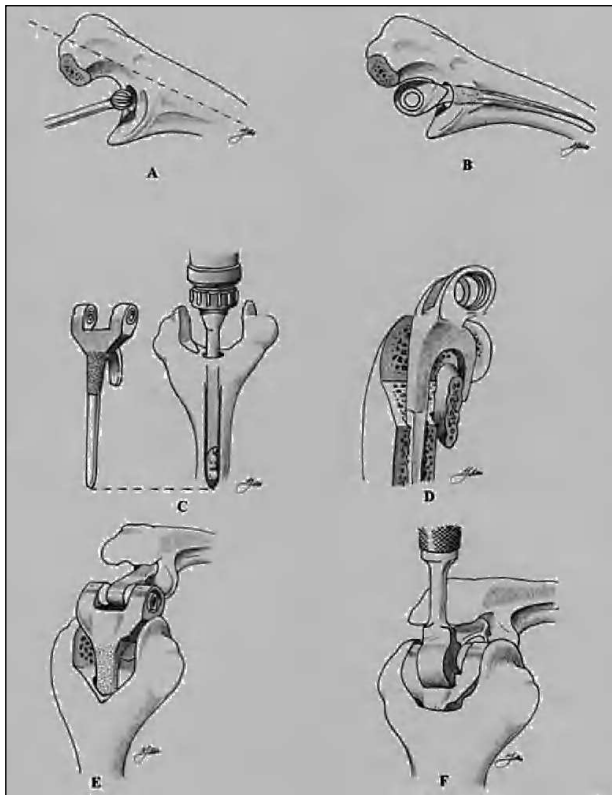
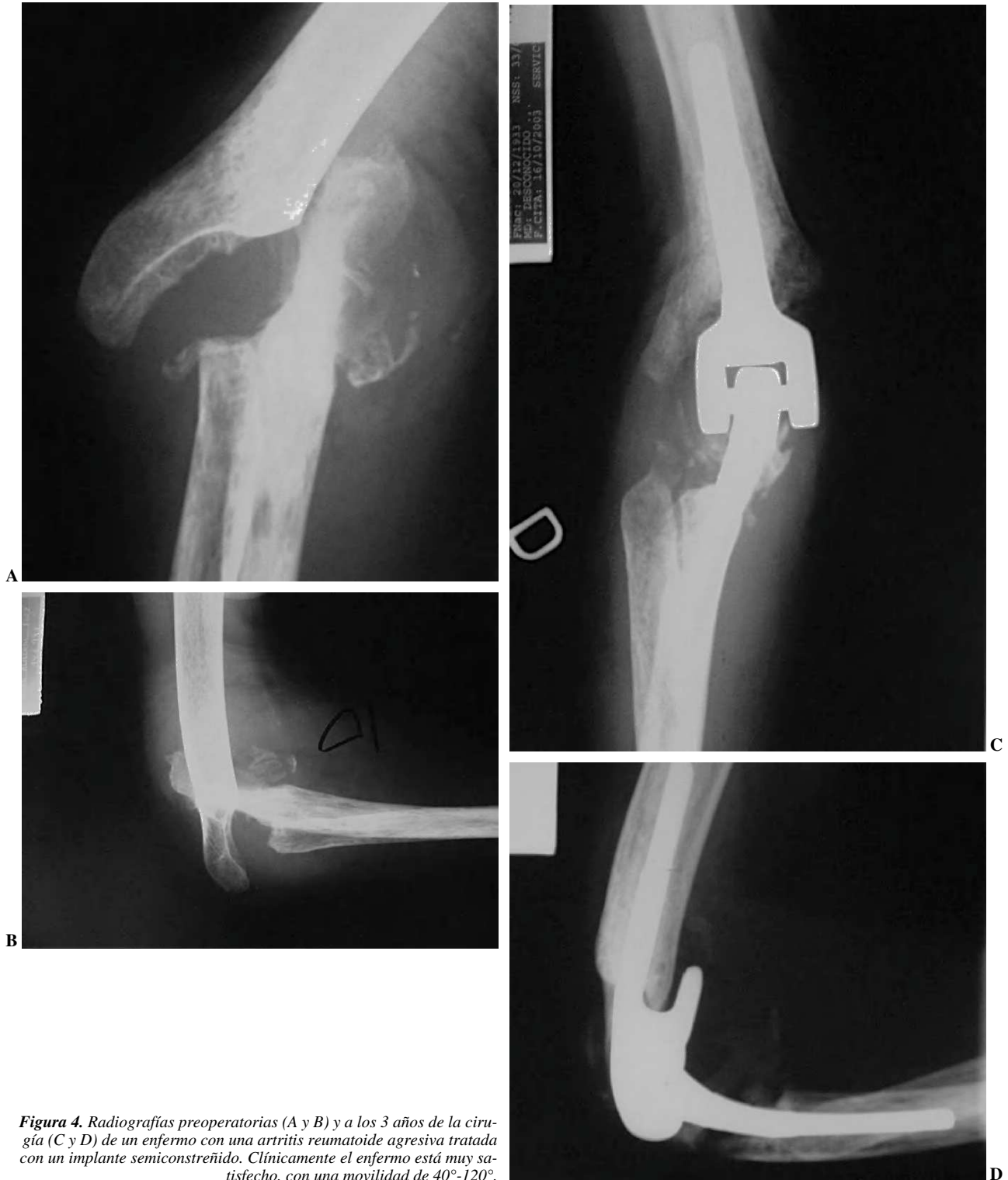

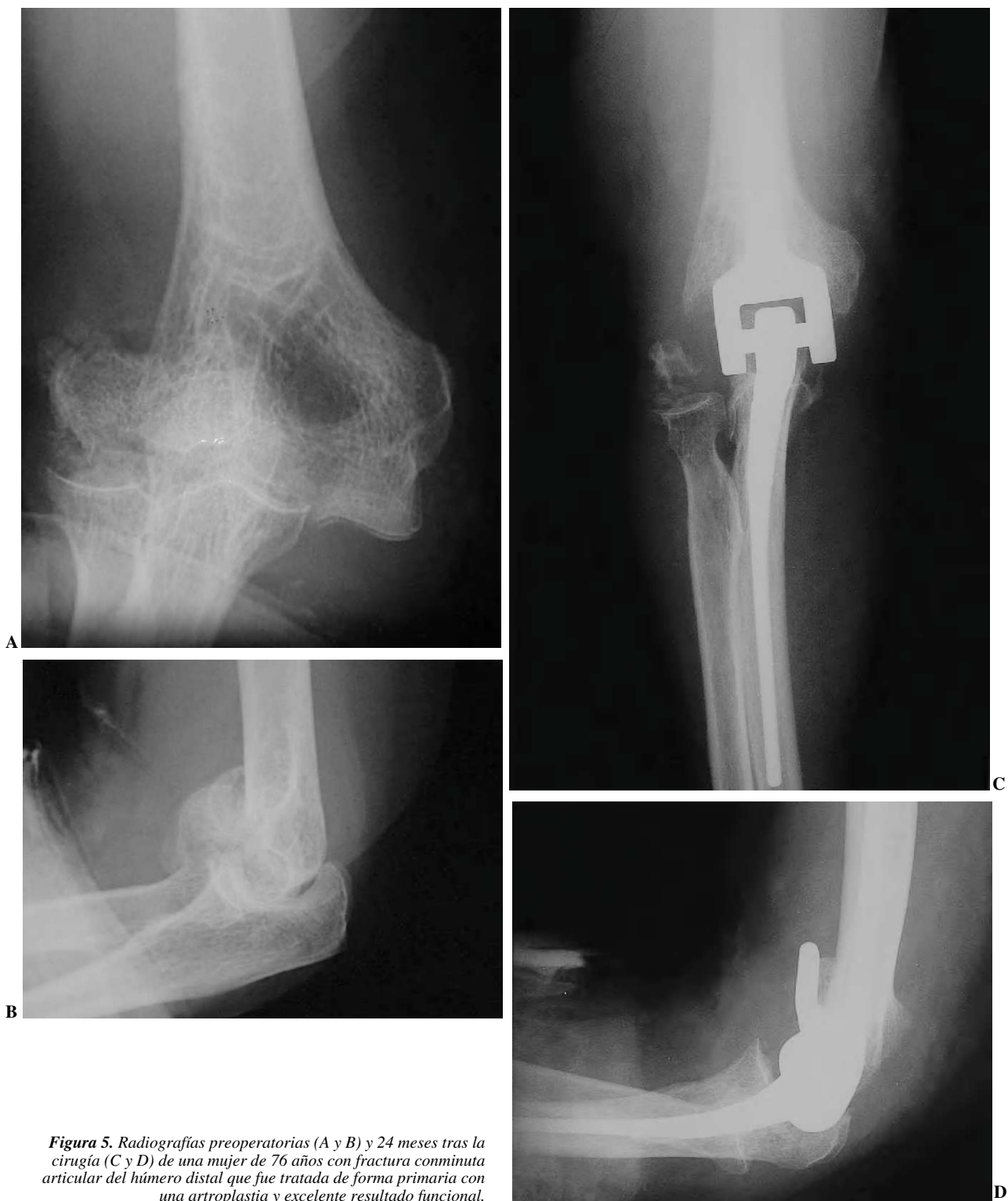Figura 3. Técnica quirúrgica de la artroplastia semiconstreñida de Coonrad-Morrey. Componente cubital.



**Figura 4.** Radiografías preoperatorias (A y B) y a los 3 años de la cirugía (C y D) de un enfermo con una artritis reumatoide agresiva tratada con un implante semiconstreñido. Clínicamente el enfermo está muy satisfecho, con una movilidad de 40°-120°.

Cobb y Morrey<sup>43</sup> publicaron los resultados de 21 artroplastias de codo en enfermos con una fractura supracondílea de húmero, practicadas en un período de 10 años. La edad media de los enfermos era de 72 años, y 10 padecían una ar-

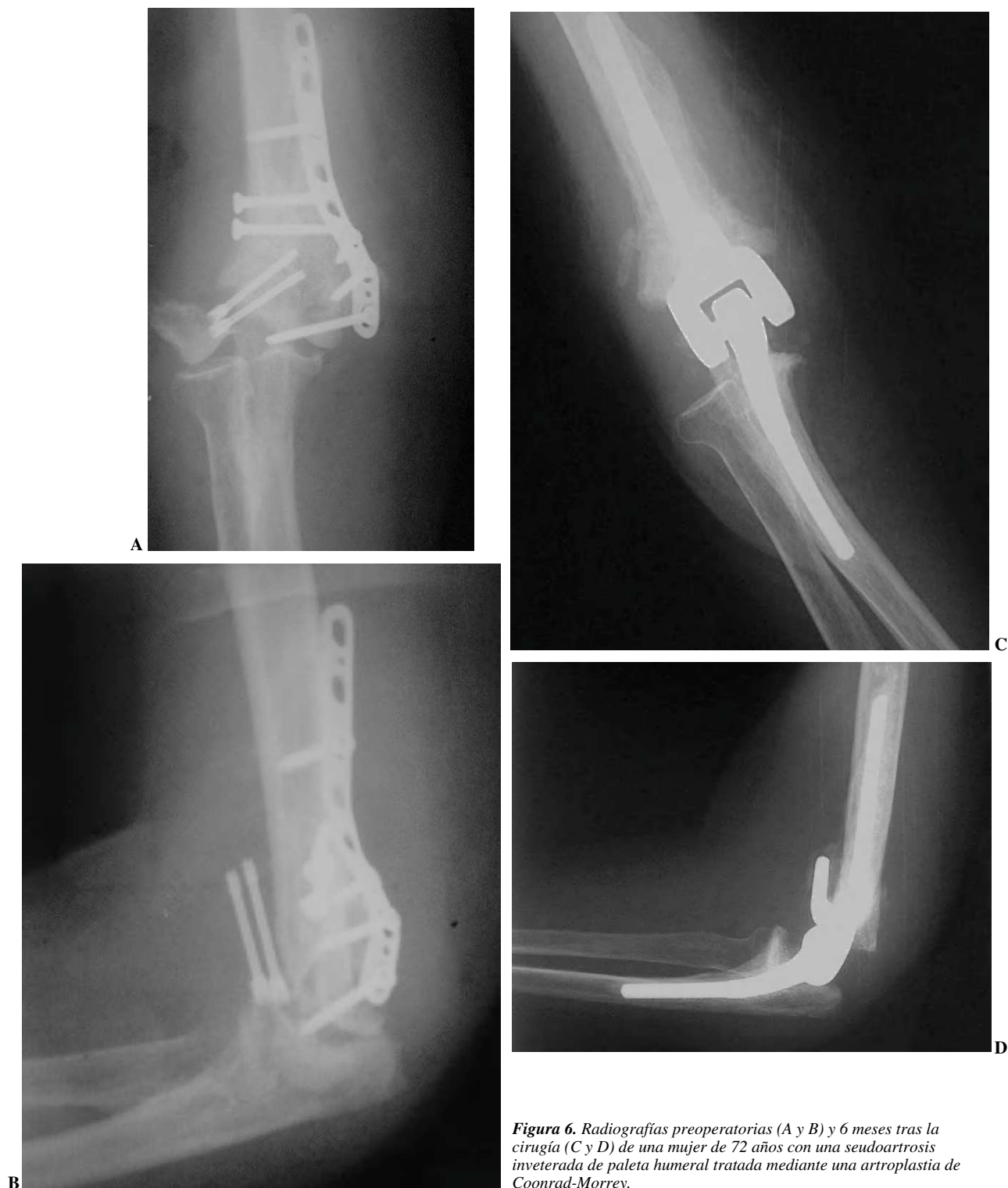tritis reumatoide asociada. Con un seguimiento medio de 4 años, un 95% de los enfermos había obtenido un resultado satisfactorio con un arco de movilidad de 25° a 140°. No existió ningún caso de aflojamiento. Recientemente, Kami-



**Figura 5.** Radiografías preoperatorias (A y B) y 24 meses tras la cirugía (C y D) de una mujer de 76 años con fractura conminuta articular del húmero distal que fue tratada de forma primaria con una artroplastia y excelente resultado funcional.

nemi y Morrey<sup>44</sup> han actualizado los resultados de esa serie. Cuarenta y tres pacientes fueron revisados tras una media de 7 años. Treinta y dos enfermos estaban satisfechos y no se precisó más tratamiento y en cinco se requirió revisión de

los componentes. Resultados satisfactorios similares han sido publicados por otros autores<sup>45,46</sup>, siendo mejor opción la implantación de una artroplastia inicialmente que esperar al fracaso precoz de la osteosíntesis<sup>47</sup>.



**Figura 6.** Radiografías preoperatorias (A y B) y 6 meses tras la cirugía (C y D) de una mujer de 72 años con una pseudoartrosis inveterada de paleta humeral tratada mediante una artroplastia de Coonrad-Morrey.

### **Resultados en pseudoartrosis e inestabilidades severas del húmero distal**

Existen varias situaciones en las que la capacidad de fulcro del codo se pierde, imposibilitando la colocación de

la mano en el espacio para las actividades de la vida diaria. Ejemplos de esta situación son codos con una artritis reumatoide severa, pseudoartrosis inveteradas del húmero distal, pérdida ósea postraumática o secuelas de artritis sépticas o resecciones quirúrgicas por infección (fig. 6). En estas cir-



cunstances límites, las opciones terapéuticas son reducidas e incluyen tutores externos, reconstrucción con aloinjertos, artrodesis o artroplastia. De todas las opciones mencionadas, la artroplastia es habitualmente la mejor aceptada por el enfermo<sup>48-51</sup>. El paciente típico es de edad avanzada y con escasas demandas funcionales. Los detalles técnicos previamente mencionados para las fracturas (preservación de la inserción del tríceps y posibilidad de acortamiento humeral) son también aplicables en estos casos.

Morrey y Adams<sup>50</sup> publicaron los resultados de este implante en 39 enfermos con una pseudoartrosis del húmero distal. Con un seguimiento medio de 5 años, ningún implante mostró aflojamiento y el arco medio de movilidad fue de 20° a 138°. Con criterios objetivos, un 84% de casos obtuvo un resultado satisfactorio y un 90% de enfermos estaban satisfechos subjetivamente. Ramsey et al<sup>51</sup> estudiaron 19 enfermos con inestabilidad y deformidad intensa del codo, en los que se implantó una artroplastia y que fueron seguidos durante 7 años. El arco de movilidad fue de 25° a 128° y un 84% de los enfermos no tenían dolor. Como complicaciones se evidenciaron aflojamiento de un componente humeral y rotura de dos componentes cubitales. El realineamiento de la extremidad conseguido con la prótesis, y su utilización en gente joven, son dos factores que favorecen la aparición de problemas mecánicos, tales como el aflojamiento, la rotura y el desgaste de las almohadillas de polietileno.

### Resultados en la artrosis

Los enfermos con destrucción articular secundaria a traumatismos tienen varias opciones terapéuticas. La artrodesis de codo consigue un codo estable y sin dolor, pero la limitación funcional que provoca es raramente aceptada por el enfermo. La artroplastia de interposición es una técnica muy útil en los enfermos jóvenes, sobre todo en los que la queja principal es la rigidez. Sin embargo éste es un procedimiento técnicamente difícil, de resultados poco predecibles y con un índice de complicaciones relativamente alto, además de no estar indicado cuando existe gran pérdida ósea<sup>52</sup>.

La experiencia publicada sobre artroplastias de codo en la enfermedad degenerativa postraumática es escasa<sup>5,33,53,54</sup>. La mayor experiencia hasta el momento es la publicada por Schneeberger et al<sup>55</sup>: 41 enfermos, con una edad media de 57 años, fueron seguidos durante una media de 5 años y 8 meses. La mayoría de los enfermos habían sufrido varias operaciones previamente a la artroplastia. Objetivamente, un 83% de los enfermos obtuvo un resultado satisfactorio y un 95% estaba contento con la operación. Un 76% no tenía dolor o solamente dolor leve. El arco de flexo-extensión se incrementó en 23°. Un 27% de los enfermos tuvo una complicación y un 22% requirió otra intervención: dos resecciones por infección, 5 enfermos sufrieron rotura del componente cubital y 2 pacientes presentaron osteólisis asociada a

desgaste de las almohadillas de polietileno. Es interesante destacar que la gran mayoría de enfermos que tuvo una complicación mecánica (desgaste de las almohadillas de polietileno o rotura del componente) tenían preoperatoriamente una deformidad severa, eran menores de 60 años, y desarrollaban una actividad física intensa.

Mansat y Morrey<sup>56</sup> han comunicado los resultados de la artroplastia de codo en un subgrupo de enfermos en los que el principal problema era la rigidez, en la mayoría secundaria a secuelas postraumáticas. Catorce enfermos con una movilidad preoperatoria inferior a 30° fueron seguidos durante una media de 5 años. A pesar de un incremento de movilidad de 7° a 67°, el índice de complicaciones fue muy alto: 5 codos se infectaron (2 de ellos requirieron múltiples cirugías sin solucionar el problema) y 2 enfermos sufrieron una fractura secundaria a aflojamiento. A pesar de existir un mayor índice de complicaciones que en la artritis reumatoide, los autores recomiendan considerar esta opción en los enfermos mayores de 60 años, procurando realizar una planificación operatoria cuidadosa que incluya una liberación circunferencial de la cápsula y ligamentos, una disección meticulosa del nervio y una osteotomía buscando recrear el centro de rotación del codo en aquellos casos en los que exista anquilosis ósea. Resultados similares han sido publicados por otros autores con implantes semiconstreñidos<sup>53</sup>.

La artrosis primaria de codo es una entidad poco frecuente que afecta a individuos que realizan trabajos manuales repetidos, representando un síndrome de sobrecarga del codo. El tratamiento indicado en esta patología es el desbridamiento artroscópico o abierto<sup>57</sup>. Es muy escasa la experiencia de la artroplastia de codo en esta entidad, y se limita al trabajo publicado por Kozak et al<sup>58</sup> sobre 5 enfermos en un período de 15 años. Los resultados fueron aceptables en 4 enfermos, sufriendo un enfermo una rotura del implante. Todos ellos obtuvieron una movilidad escasa, especialmente un codo en el que se desarrolló una osificación heterotópica.

### Visión general de los implantes ensamblados

Las características comunes a todos los implantes ensamblados, semiconstreñidos, es que basan su fijación en anclajes intramedulares y que otorgan estabilidad al codo mediante la articulación en bisagra. No es necesaria, por tanto, la integridad de las estructuras ligamentosas ni de la arquitectura ósea de las superficies articulares, lo que simplifica significativamente la técnica quirúrgica. Esto hace que sean los implantes indicados en situaciones postraumáticas del codo o cuando exista gran inestabilidad, ampliando el espectro de patologías tratables con los mismos. Se han comunicado excelentes resultados con implantes no ensamblados que permiten su conversión intraoperatoria a prótesis ensambladas, convirtiéndolas en semiconstreñidas en casos de inestabilidad o destrucción ósea<sup>59</sup>.

## COMPLICACIONES DE LA ARTROPLASTIA DE CODO

Desde el desarrollo de los diseños iniciales, las complicaciones de la artroplastia de codo han estado bien reflejadas en la literatura, y en general han tenido una incidencia mayor que en las artroplastias de otras articulaciones<sup>4,5,9,31,60</sup>. Entre las razones que existen para explicar este hecho se incluyen la complejidad biomecánica de la articulación del codo, la escasa cobertura por tejidos blandos, su íntima relación con estructuras nerviosas, y el tipo de patología que comúnmente implica estados favorecedores de infección, tales como la artritis reumatoide severa o situaciones posttraumáticas con múltiples intervenciones previas.

Gschwend et al<sup>60</sup> revisaron la literatura existente entre 1986 y 1992. Sobre un total de 828 artroplastias de codo encontraron complicaciones hasta en un 43% de casos (tabla 2). A continuación se exponen las complicaciones más frecuentes y los posibles tratamientos de las mismas.

### Limitación de movilidad

El objetivo de la artroplastia de codo es alcanzar un arco de movilidad de 30° a 130°. Los enfermos con artritis reumatoide juvenil y algunos casos postraumáticos tienden a no alcanzar esta movilidad, y por ello es preciso ser más agresivo en la técnica quirúrgica, practicando una resección capsular adecuada y colocando el implante con una profundidad suficiente para disminuir la tensión de la cápsula anterior. Si estas medidas preventivas son insuficientes, y el codo tiene poca movilidad tras la cirugía, son útiles las férulas estáticas para mantener e incrementar los últimos grados de movilidad, o incluso manipular con extremo cuidado el codo en las primeras tres semanas tras la cirugía para romper adhesiones. Es de reseñar que las artroplastias no ensambladas tienden a hacer una contractura en flexión más frecuentemente que las ensambladas.

### Complicaciones relacionadas con el nervio cubital

Las patologías en las que se indica una artroplastia de codo, artritis reumatoide y situaciones traumáticas con múltiples operaciones, tienen tendencia a desarrollar síntomas de irritación del nervio cubital. La incidencia de esta complicación varía entre un 2% y un 26% de casos según las series, y va desde una afectación severa en menos de un 5%, a parestesias transitorias en un 25% de los enfermos<sup>9,61</sup>. El mecanismo lesional incluye tracción excesiva, hematomas, daño directo durante la operación o excesiva compresión con el vendaje. El estudio de Gschwend et al<sup>60</sup> revela una incidencia global del 10%. El tratamiento de esta complicación supone una exploración quirúrgica en caso de parálisis completa en el postoperatorio inmediato, y una actitud expectante en casos de déficit neurológico sensitivo, ya que la tendencia es a recuperar con el tiempo.

**Tabla 2.** Complicaciones de la artroplastia de codo

Complicaciones en 828 implantes*	Incidencia (%)
Aflojamiento radiográfico	17,2
Aflojamiento clínico	6,4
Infección	8,1
Lesiones nervio cubital	10,4
Inestabilidad	7 a 19
Luxación	4,3
Subluxación	2,2 a 6,5
Fracturas	3,2
Rotura del implante	0,6
Total**	38%

\*Adaptada de Gschwend et al<sup>60</sup>. \*\*Excluido aflojamiento radiográfico.

### Insuficiencia del tríceps

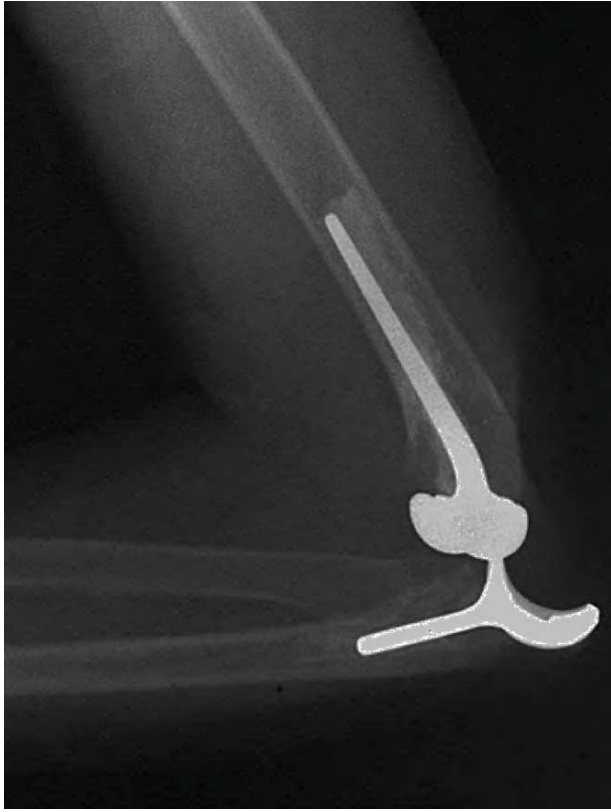Esta complicación es probablemente más frecuente de lo que se ha comunicado en la literatura<sup>5</sup>. La mala calidad de los tejidos en los pacientes reumáticos y una deficiente técnica quirúrgica son los factores más frecuentes relacionados con este problema. Alrededor de un 4% de los pacientes reumáticos desarrollará una insuficiencia clínicamente significativa del tríceps<sup>61</sup>. En aquellos casos en los que se evidencie una desinserción en el olécranon, es necesaria la revisión para volver a reanclarlo con suturas fuertes no reabsorbibles a través de puentes óseos, o incluso realizando un deslizamiento medial del ancóneo para aprovechar su vientre muscular en casos de debilidad extrema del tendón del tríceps.

### Aflojamiento aséptico

La experiencia inicial con los implantes constreñidos mostró un índice de aflojamiento de hasta el 25% a los 5 años<sup>3,4</sup>. En la revisión de Gschwend et al<sup>60</sup> se evidenció un 17% de aflojamiento radiográfico y un 6% de aflojamiento clínico. La experiencia de la Clínica Mayo con implantes semiconstreñidos es de un 2% de aflojamiento en enfermos con artritis reumatoide<sup>41,61</sup>. Esta reducción dramática en los últimos años ha sido reproducida por otros autores y está indudablemente en relación con una mejora de las técnicas de cementación con sistemas de inyección intramedulares y con el mejor diseño de los materiales de los implantes<sup>62</sup>. La incidencia de aflojamiento en procesos postraumáticos es de un 6%<sup>60</sup>. El aflojamiento puede presentarse clínicamente como dolor con escaso reflejo en las radiografías, como inestabilidad intensa y aflojamiento franco con destrucción ósea, o como una fractura aguda. En cualquier caso, lo más frecuente es que sea necesaria la revisión del implante, la cual se realiza en la gran mayoría de los casos utilizando un implante semiconstreñido con aporte de injerto óseo<sup>63-66</sup>.

### Inestabilidad

Ésta es una complicación limitada a los implantes no ensamblados y se presenta con una frecuencia próxima al



**Figura 7.** Luxación posterior de artroplastia no ensamblada y parcialmente constreñida que requirió revisión quirúrgica.

10% (fig. 7)<sup>5,31,60</sup>. La mayoría de las veces se manifiesta como subluxación, y solamente un 20% de los enfermos requiere revisión quirúrgica<sup>9</sup>. La inestabilidad está íntimamente relacionada con la técnica quirúrgica, bien por no mantener íntegras las estructuras ligamentosas o por mala rotación de los componentes. Si el codo se luxa en el postoperatorio, ha de inmovilizarse en 90° durante 3 a 6 semanas. Si a pesar de ello el codo sigue inestable, es necesario revisarlo quirúrgicamente. La reparación de los tejidos blandos no es efectiva y en estas circunstancias la mejor opción es la implantación de una prótesis ensamblada, semiconstreñida.

### Rotura de los componentes

Esta complicación ha sido escasamente mencionada en la literatura. Se han recogido varios casos en enfermos con patología postraumática que han utilizado su codo con excesiva agresividad, con una incidencia global del 1,8% para el componente cubital y de un 0,5% para el humeral<sup>9</sup>. El tratamiento comporta la extracción del implante, ensanchando con una fresa la capa de cemento y reimplantando el nuevo componente sin extraer el cemento previo si éste está bien fijado al hueso (técnica de cemento sobre cemento).

### Desgaste de las almohadillas de polietileno

Los implantes ensamblados utilizan almohadillas de polietileno en la articulación de bisagra entre el componente humeral y el cubital, para evitar el contacto entre los metales. El desgaste de estas almohadillas se producía en un 12% de las artroplastias triaxiales<sup>33</sup> y en un 5% de la GSB<sup>35</sup>. Con el implante de Coonrad-Morrey actual, y la modificación del sistema de ensamblaje de los componentes mediante un doble anillo, ha disminuido la incidencia de esta complicación<sup>54</sup>. Se manifiesta clínicamente como una excesiva movilidad varo-valgo con desviación del eje del codo y en ocasiones osteólisis por partículas. El tratamiento comporta reemplazo de las almohadillas, limpieza exhaustiva de las zonas de osteólisis y retención de los componentes si están fijos.

### Infección

La infección de los reemplazos de codo es la más común dentro de todos los implantes articulares, con una incidencia global del 7%<sup>60,67</sup>. Son varias las opciones terapéuticas ante una artroplastia de codo infectada. Aquellos enfermos con un implante estable, una infección aguda (menos de 30 días desde la intervención) y un microorganismo que no sea *Staphylococcus epidermidis*, pueden ser tratados con desbridamientos seriados y antibióticos intravenosos durante 6 semanas. La tasa de éxito con este tratamiento es del 70% en la experiencia de Yamaguchi et al<sup>67</sup>. En los enfermos con implantes aflojados y una infección de más de 30 días, el tratamiento de elección es la reimplantación estadiada, con antibioterapia intermedia durante 6 semanas. La tasa de éxito puede llegar al 80%, estando la mayoría de los fracasos relacionados con infección por *Staphylococcus epidermidis*. En aquellos enfermos con una situación médica inestable que no permita múltiples intervenciones, el tratamiento de elección es la artroplastia de resección, la cual suele dar un resultado poco funcional pero con satisfacción del enfermo al erradicar el dolor.

### CONCLUSIONES

La investigación sobre la biomecánica del codo y los biomateriales en las últimas dos décadas ha permitido llegar, en el momento actual, a una situación en la que la artroplastia de codo es una realidad terapéutica de eficacia incuestionable. Supervivencias superiores al 90% a los 10 años, con tasas de satisfacción superiores al 85% en la mayoría de las series, suponen datos definitivos que han de animarnos a incluir esta opción en el abanico de tratamientos para algunos problemas de la articulación del codo.

Las artroplastias no ensambladas ofrecen la ventaja de ser más anatómicas, preservando la arquitectura ósea articular y facilitando, por tanto, la revisión quirúrgica de las mis-

mas. Sin embargo, el riesgo de inestabilidad requiere una técnica quirúrgica meticulosa, y la necesidad de una buena estructura articular y ligamentosa limita su indicación en procesos postraumáticos. Los nuevos implantes no ligados, que permiten su ensamblaje intraoperatoriamente (*linkable prothesis* de los anglosajones) para convertirlos en semiconstreñidos, son una excelente opción para evitar este problema y ampliar las indicaciones.

Las artroplastias ensambladas, semiconstreñidas, ofrecen una reconstrucción menos anatómica, que permite sacrificar los ligamentos y que no precisa de la integridad del hueso articular. Esto supone una clara sobrecarga mecánica para la interfaz y para el propio implante, lo que incrementa el riesgo de fracaso mecánico. Las modificaciones aportadas en los nuevos diseños parecen haber disminuido este tipo de complicaciones y han permitido ampliar el espectro de patologías en las que pueden ser utilizadas.

## AGRADECIMIENTOS

Los autores quieren agradecer al Dr. Junceda Moreno su colaboración desinteresada con las ilustraciones de este artículo.

## BIBLIOGRAFÍA

- Barr JS, Eaton RG. Elbow reconstruction with a new prosthesis to replace the distal end of the humerus. A case report. *J Bone Joint Surg Am.* 1965;47A:1408-11.
- Johnson EW, Schlein AP. Vitallium prosthesis for the olecranon and proximal part of the ulna: case report with thirteen year follow up. *J Bone Joint Surg Am.* 1970;52A:721-5.
- Cooney WP III. Elbow arthroplasty: Historical perspective and current concepts. En: Morrey BF, editor. *The Elbow and its Disorders.* Philadelphia: Saunders Company; 2000.p.601-83.
- Ewald FC, Jacobs MA. Total elbow arthroplasty. *Clin Orthop.* 1984;182:137-42.
- Ferlic DC. Total elbow arthroplasty for treatment of elbow arthritis. *J Shoulder Elbow Surg.* 1999;8:367-78.
- Kudo H, Iwano K, Watanabe S. Total replacement of the rheumatoid elbow with a hingeless prosthesis. *J Bone Joint Surg Am.* 1980;62A:277-85.
- Lowe LW, Miller AJ, Allum RL, Higginson DW. The development of an unconstrained elbow arthroplasty. *J Bone Joint Surg Br.* 1984;76B:243-50.
- Trail LA, Nuttall D, Stanley JK. Comparison of survivorship between standard and long-stem souter Strathclyde total elbow arthroplasty. *J Shoulder Elbow Surg.* 2002;11:373-6.
- Morrey BF. Complications of elbow replacement surgery. En: Morrey BF, editor. *The Elbow and its Disorders.* Philadelphia: Saunders Company; 2000.p.667-77.
- Souter WA. Arthroplasty of the elbow with particular reference to metallic hinge arthroplasty in rheumatoid patients. *Orthop Clin North Am.* 1973;4:395-413.
- Van der Lugt JC, Geskus RB, Rozing PM. Primary Souter-Strathclyde total elbow prosthesis in rheumatoid arthritis. *J Bone Joint Surg Am.* 2004;86A:465-73.
- Ikavalko M, Belt EA, Kautiainen H, Lehto MU. Souter arthroplasty for elbows with severe destruction. *Clin Orthop.* 2004;421:126-33.
- Ikavalko M, Lehto MU, Repo A, Kautiainen H, Hamalainen M. The Souter-Strathclyde elbow arthroplasty. A clinical and radiological study of 525 consecutive cases. *J Bone Joint Surg Br.* 2002;84B:77-82.
- Pöll RG, Rozing PM. Use of the Souter-Strathclyde total elbow prosthesis in patients who have rheumatoid arthritis. *J Bone Joint Surg Am.* 1991;73A:1227-32.
- Rozing P. Souter-Strathclyde total elbow arthroplasty. *J Bone Joint Surg Br.* 2000;82B:1129-34.
- Samijo SK, Van den Berg ME, Verburg AD, Tonino AJ. Souter-Strathclyde total elbow arthroplasty: medium-term results. *Acta Orthop Belg.* 2003;69:501-6.
- Sjoden GO, Lundbeg A, Blomgren GA. Late results of the Souter-Strathclyde total elbow prosthesis in rheumatoid arthritis. 6/19 implants loose after 5 years. *Acta Orthop Scand.* 1995;66:391-4.
- Trail IA, Nuttall D, Stanley JK. Survivorship and radiological analysis of the standard Souter-Strathclyde total elbow arthroplasty. *J Bone Joint Surg Br.* 1999;81B:80-4.
- Schneeberger AG, King GJW, Song SW, O'Driscoll SW, Morrey BF, An KN. Kinematics and laxity of the Souter-Strathclyde total elbow prosthesis. *J Shoulder Elbow Surg.* 2000;9:127-34.
- Kudo H, Iwano K. Total elbow arthroplasty with a non-constrained surface-replacement prosthesis in patients who have rheumatoid arthritis. A long-term follow up study. *J Bone Joint Surg Am.* 1990;72A:355-62.
- Kudo H, Iwano K, Nishino J. Total elbow arthroplasty with use of a nonconstrained humeral component inserted without cement in patients who have rheumatoid arthritis. *J Bone Joint Surg Am.* 1999;81A:1268-80.
- Kudo H. Non-constrained elbow arthroplasty for mutilans deformity in rheumatoid arthritis. A report of six cases. *J Bone Joint Surg Br.* 1998;80B:234-9.
- Tanaka N, Kudo H, Iwano K, Sakahashi H, Sato E, Ishii S. Kudo total elbow arthroplasty in patients with rheumatoid arthritis: a long-term follow-up study. *J Bone Joint Surg Am.* 2001;83A:1506-13.
- Potter D, Claydon P, Stanley D. Total elbow replacement using the Kudo prosthesis. Clinical and radiological review with five-to seven-year follow up. *J Bone Joint Surg Br.* 2003; 85B:354-7.
- Ewald FC, Simons ED, Sullivan JA, Thomas WH, Scott RD, Poss R, et al. Capitelcondylar total elbow replacement in rheumatoid arthritis. Long-term results. *J Bone Joint Surg Am.* 1993;75A:498-507.
- Ljung P, Jonsson K, Rydholm U. Short-term complications of a lateral approach for non-constrained elbow replacement. Follow up of 50 rheumatoid elbows. *J Bone Joint Surg Br.* 1995; 77B:937-42.
- Allieu Y, Meyer ZU, Reckendorf G, Daude O. Long-term results of unconstrained Roper-Tuke total elbow arthroplasty in patients with rheumatoid arthritis. *J Shoulder Elbow Surg.* 1998;7:560-4.
- Yanni ON, Fearn CBD, Gallannaugh C, Joshi R. The Roper-Tuke total elbow arthroplasty. *J Bone Joint Surg Br.* 2000;82B: 705-10.
- Soni RK, Cavendish ME. A review of the liverpool elbow prosthesis from 1974-1982. *J Bone Joint Surg Br.* 1984;66B: 248-53.
- O'Driscoll SW, An KN, Korinek S, Morrey BF. Kinematics of semiconstrained total elbow arthroplasty. *J Bone Joint Surg Br.* 1992;74B:297-9.

31. Morrey BF, Bryan RS. Complications of total elbow arthroplasty. *Clin Orthop*. 1982;170:204-12.
32. Morrey BF, Bryan RS, Dobyns JH, Linscheid RL. Total elbow arthroplasty: a five-year experience at the Mayo Clinic. *J Bone Joint Surg Am*. 1981;63A:1050-63.
33. Kraay ML, Figgie MP, Inglis AE, Wolfe SW, Ranawat CS. Primary semiconstrained total elbow arthroplasty. Survival analysis of 113 consecutives. *J Bone Joint Surg Br*. 1994;76B: 636-40.
34. Gschwend N, Loehr J, Ivosevic-Radovanovic D, Scheier H, Munzinger U. Semiconstrained elbow prostheses with special references to the GSBIII prosthesis. *Clin Orthop*. 1988;232: 104-11.
35. Gschwend N, Scheier NH, Baehler AR. Long-term results of the GSB III elbow arthroplasty. *J Bone Joint Surg Br*. 1999;81B: 1005-12.
36. Canovas F, Ledoux D, Bonnel F. Total elbow arthroplasty in rheumatoid arthritis: 20 GSB III prostheses followed 2-5 years. *Acta Orthop Scand*. 1999;70:564-8.
37. Schneeberger AG, Hertel R, Gerber C. Total elbow replacement with the GSBIII prosthesis. *J Shoulder Elbow Surg*. 2000;9:135-9.
38. Kelly EW, Coghlan J, Bell S. Five to thirteen-year follow-up of the GSB III total elbow arthroplasty. *J Shoulder Elbow Surg*. 2004;13:434-40.
39. Shahane SA, Stanley D. A posterior approach to the elbow joint. *J Bone Joint Surg Br*. 1999;81B:1020-2.
40. Bryan RS, Morrey BF. Extensive posterior exposure of the elbow. A triceps-sparing approach. *Clin Orthop*. 1982;166: 188-92.
41. Gill DG, Morrey BF. The Coonrad-Morrey total elbow arthroplasty in patients who have rheumatoid arthritis. A 10 to 15 year follow-up study. *J Bone Joint Surg Am*. 1998;80A:1327-35.
42. Connor PM, Morrey BF. Total elbow arthroplasty in patients who have juvenile rheumatoid arthritis. *J Bone Joint Surg Am*. 1998;80A:678-88.
43. Cobb TK, Morrey BF. Total elbow arthroplasty as primary treatment for distal humeral fractures in elderly patients. *J Bone Joint Surg Am*. 1997;79A:826-32.
44. Kaminemi S, Morrey BF. Distal humeral fractures treated with noncustom total elbow replacement. *J Bone Joint Surg Am*. 2004;86A:940-7.
45. Gambirasio R, Riand N, Stern R, Hoffmeyer P. Total elbow replacement for complex fractures of the distal humerus. An option for the elderly patient. *J Bone Joint Surg Br*. 2001;83B: 974-8.
46. Ray PS, Kakarkapudi K, Rajsekhar C, Bhamra MS. Total elbow arthroplasty as primary treatment for distal humeral fractures in elderly patients. *Injury*. 2000;31: 687-92.
47. Frankle MA, Herscovici D, Dipasquale TG, Vasey MB, Sanders J. A comparison of open reduction and internal fixation and primary total elbow arthroplasty in the treatment of intra-articular distal humerus fractures in women older than age 65. *J Orthop Trauma*. 2003;17:473-80.
48. Figgie MP, Inglis AE, Mow CS, Figgie HE. Salvage of nonunion of supracondylar fracture of the humerus by total elbow arthroplasty. *J Bone Joint Surg Am*. 1989;71A:1058-65.
49. Inglis AE, Inglis AE Jr, Figgie MM, Asnis L. Total elbow arthroplasty for flail and unstable elbows. *J Shoulder Elbow Surg*. 1997;6:29-36.
50. Morrey BF, Adams RA. Semiconstrained joint replacement arthroplasty for distal humeral nonunion. *J Bone Joint Surg Br*. 1995;77B:67-72.
51. Ramsey ML, Adams RA, Morrey BF. Total elbow arthroplasty for dysfunctional instability of the elbow. *J Bone Joint Surg Am*. 1999;81A:38-47.
52. Wright PE, Froimsom AI, Morrey BF. Interposition arthroplasty of the elbow. En: Morrey BF, editor. *The Elbow and its Disorders*. Philadelphia: Saunders Company; 2000.p.718-30.
53. Figgie MP, Inglis AE, Mow CS, Figgie HE. Total elbow arthroplasty for complete ankylosis of the elbow. *J Bone Joint Surg Am*. 1989;71A:513-20.
54. Hildebrand KA, Patterson SD, Regan WD, MacDermid BPT, King GJW. Functional outcome of semiconstrained total elbow arthroplasty. *J Bone Joint Surg Am*. 2000;82A: 1379-86.
55. Schneeberger AG, Adams RA, Morrey BF. Semiconstrained total elbow replacement for the treatment of post-traumatic osteoarthritis. *J Bone Joint Surg Am*. 1997;79A:1211-22.
56. Mansat P, Morrey BF. Semiconstrained total elbow arthroplasty for ankylosed and stiff elbows. *J Bone Joint Surg Am*. 2000;82A:1260-8.
57. Antuña SA, Morrey BF, Adams RA, O'Driscoll SW. Long-term outcome and complications of ulnohumeral arthroplasty for primary osteoarthritis of the elbow. *J Bone Joint Surg Am*. 2002;84A:2168-73.
58. Kozak TKW, Adams RA, Morrey BF. Total elbow arthroplasty in primary osteoarthritis of the elbow. *J Arthroplasty*. 1998;13:837-42.
59. Risung F. The norway elbow replacement. Desing, technique and results after nine years. *J Bone Joint Surg Br*. 1997;79B: 394-402.
60. Gschwend N, Simmen BR, Matejovsky Z. Late complications in elbow arthroplasty. *J Shoulder Elbow Surg*. 1996;5: 86-96.
61. Morrey BF, Adams RA. Semiconstrained arthroplasty for the treatment of rheumatoid arthritis of the elbow. *J Bone Joint Surg Am*. 1992;74A:479-90.
62. Faber KY, Cordy ME, Milne AD, Chess DG, King GJ, Johnson JA. Advanced cement technique improves fixation in elbow arthroplasty. *Clin Orthop*. 1997;334:150-6.
63. King GJW, Adams RA, Morrey BF. Total elbow arthroplasty. Revision with use of a non-custom semiconstrained prosthesis. *J Bone Joint Surg Am*. 1997;79A:394-400.
64. Mansat P, Adams RA, Morrey BF. Allograft-prosthesis composite for revision of catastrophic failure of total elbow arthroplasty. *J Bone Joint Surg Am*. 2004;86A:724-35.
65. Morrey BF, Bryan RS. Revision total elbow arthroplasty. *J Bone Joint Surg Am*. 1987;69A:523-32.
66. Sánchez-Sotelo J, O'Driscoll S, Morrey BF. Periprosthetic humeral fractures after total elbow arthroplasty: treatment with implant revision and strut allograft augmentation. *J Bone Joint Surg Am*. 2002;84A:1642-50.
67. Yamaguchi K, Adams RA, Morrey BF. Infection after total elbow arthroplasty. *J Bone Joint Surg Am*. 1998;80A: 481-91.

**Conflicto de Intereses.** Los autores no hemos recibido ayuda económica alguna para la realización de este trabajo. Tampoco hemos firmado ningún acuerdo por el que vayamos a recibir beneficios u honorarios por parte de alguna entidad comercial. Por otra parte, ninguna entidad comercial ha pagado ni pagará a fundaciones, instituciones educativas u otras organizaciones sin ánimo de lucro a las que estamos afiliados.