

# Embolización arterial selectiva de tumores del sacro

A. Silva, C. Villas, M. Alfonso, E. García, P. Díaz de Rada y J. Bilbao

Servicio de Cirugía Ortopédica y Traumatología. Clínica Universitaria de la Universidad de Navarra. Pamplona.

**Objetivos.** El objetivo de este estudio es valorar las posibilidades de la embolización arterial selectiva en el tratamiento coadyuvante y curativo de lesiones tumorales y pseudotumorales del sacro, su repercusión en la cirugía y en la evolución del paciente.

**Material y método.** Revisión retrospectiva de 8 pacientes portadores de lesiones tumorales o pseudotumorales embolizados en nuestro centro con objetivo curativo en uno y coadyuvante a la cirugía en 7, entre los años 1986 y 2004 (3 tumores de células gigantes, 2 quistes óseos aneurismáticos, un cordoma, un condroblastoma, un schwannoma y una metástasis de carcinoma tiroideo).

**Resultados.** El seguimiento fue de 6 años y 5 meses de promedio. Sólo un paciente presentó dolor postembolización como complicación. Se intervinieron 5 de los 7 pacientes cuyo objetivo fue disminuir el riesgo de hemorragia intraoperatoria. Un paciente portador de un quiste óseo aneurismático requirió dos embolizaciones con objetivo curativo y no presentó recurrencia de la enfermedad a los tres años.

**Conclusiones.** Creemos que la embolización arterial selectiva es un método recomendable en el tratamiento curativo de lesiones pseudotumorales de difícil acceso quirúrgico. También es un método eficaz para disminuir el riesgo de hemorragia durante la cirugía de lesiones hipervasculares tumorales o pseudotumorales del sacro.

**Palabras clave:** embolización arterial selectiva, tumores de sacro.

## Selective arterial embolization of sacral tumors

**Objectives.** The aim of this study is to analyse the therapeutic possibilities of the selective arterial embolization for curative, palliative or adjuvant treatment of malignant or non malignant tumoral lesions of the sacrum, the repercussion in the surgery and in the evolution of the patients.

**Materials and methods.** Retrospective review of eight patients with tumors or pseudotumoral lesions of the sacrum that were embolized in our centre between 1986 and 2004. The embolization was done with curative aim in one and like adjuvant treatment to the surgery in seven, (3 giant cells tumors, 2 aneurysmal bone cysts, 1 cordoma, 1 condroblastoma, 1 schwannoma and 1 metastasis of a thyroid carcinoma).

**Results.** The follow-up was six years and five months in average. Only one patient presented a minor complication (pain) after the embolization. Five of seven patients in whom the aim was to reduce the risk of surgical bleeding were finally operated on. The patient with an aneurysmal bone cyst that received embolization with curative aim did not present recurrence of the disease after three years of follow up.

**Conclusions.** We believe that the selective arterial embolization is an advisable method in the curative treatment of pseudotumoral lesions of difficult surgical access. The arterial embolization is an effective method to reduce the risk of intraoperative bleeding in case of hypervascular, tumoral or pseudotumoral lesions in the sacrum.

**Key words:** selective arterial embolization, sacral tumors.

La embolización arterial selectiva constituye una herramienta de gran utilidad en el plan terapéutico de las lesiones óseas tumorales o pseudotumorales de difícil acceso y con

potencial probabilidad de hemorragia. Actualmente se utiliza la embolización con intención curativa para algunas lesiones como malformaciones arteriovenosas, para manejo paliativo de lesiones tumorales o pseudotumorales de difícil acceso quirúrgico, como tratamiento adyuvante para disminuir el sangrado intraoperatorio en lesiones potencialmente muy sangrantes o para administrar quimioterapia<sup>1-3</sup>.

En el esqueleto, los tumores y lesiones pseudotumorales que se embolizan con más frecuencia son el quiste óseo aneurismático (QOA), el tumor de células gigantes, las metástasis muy vascularizadas como las de hipernefroma y las malformaciones arteriovenosas como el hemangioma.

### Correspondencia:

A. Silva González.  
Servicio de Ortopedia y Traumatología.  
Clínica Universitaria de Navarra.  
Avda. Pío XII, 36.  
31008 Pamplona.  
Correo electrónico: asilgo@yahoo.com

Recibido: agosto de 2004.

Aceptado: marzo de 2005.

**Tabla 1.** Principales características de los pacientes de este estudio a los que se les realizaron embolizaciones prequirúrgicas

Paciente edad	Edad	Sexo	Lesión	Objetivo embolización	N.º embolizaciones	Arteria	Método embolización	Complicaciones tras la embolización
1	61	F	Cordoma	Prequirúrgico	1	Sacra media	Ivalón®	No
2	45	F	Tumor de células gigantes	Prequirúrgico	1	Sacra media	Ivalón®	No
3	22	F	Schwanoma	Prequirúrgico	1	Sacra lateral iliolumbar	Ivalón®	No
4	39	M	Condrioblastoma	Prequirúrgico	1	Iliolumbar Izquierdo	Ivalón®	No
5	53	M	Tumor de células gigantes	Prequirúrgico	1	Sacras laterales	Ivalón®	Dolor que requirió opioides
6	19	F	Tumor de células gigantes	Prequirúrgico	1	Sacras laterales	Ivalón®	No
7	71	F	Metástasis carcinoma folicular tiroides	Prequirúrgico	15	Sacra media Lumbares L4-L5	Ivalón®	No
8	18	M	Quiste óseo aneurismático	Curativo	2	Ileolumbar	Ivalón® Spongostan®	No

F: femenino; M: masculino.

Las localizaciones en las que preferentemente se indica una embolización son el anillo pélvico y la columna vertebral, porque con frecuencia ofrecen una mayor dificultad de acceso quirúrgico o de manejo de hemorragias intraoperatorias. Por otra parte, el que la embolización sea factible depende de la anatomía de los pedículos arteriales y de la proximidad de arterias nutricias de órganos vitales<sup>2,3</sup>.

Las complicaciones asociadas pueden ser menores (16,3%) como el síndrome postembolización que se caracteriza por dolor, fiebre y elevación de la velocidad de sedimentación globular (VSG), generalmente por necrosis del área embolizada o complicaciones mayores (6,6%), como sepsis, necrosis de órganos vitales como el riñón, intestino o lesión isquémica de la médula espinal. La mortalidad publicada oscila entre el 2% y el 3,8%, esta última cifra en pacientes tumorales<sup>4</sup>.

El objetivo de este estudio es valorar las posibilidades de este procedimiento en el sacro y su repercusión en la evolución del paciente y de la intervención en los casos en que esta última fue el objetivo.

## MATERIAL Y MÉTODO

Se realizó una revisión retrospectiva de pacientes con lesiones tumorales benignas y malignas de sacro que fueron embolizados entre los años 1986 y 2004, con objetivo curativo o de prevención preoperatoria de sangrado potencial. En todos los pacientes se realizó una punción femoral e introducción de catéteres de calibres 4 a 6 French mediante técnica de Seldinger. Se efectuó una angiografía no selectiva con el objetivo de identificar los pedículos vasculares de la lesión y los de órganos vitales cercanos. Una vez canulada la arteria nutricia del tumor se embolizó con Spongostan® o Ivalón® dependiendo del calibre del vaso; posteriormente se

repetió la angiografía no selectiva para valorar la eficacia de la embolización y la eventual presencia de complicaciones como la disección vascular o la embolización a distancia. Los pacientes que se sometieron a cirugía lo hicieron dentro de las 24 horas siguientes a la embolización.

Los datos de edad, sexo, tipo de lesión tumoral, procedimiento de embolización, procedimiento quirúrgico, evolución y seguimiento de los pacientes se describen en la tabla 1.

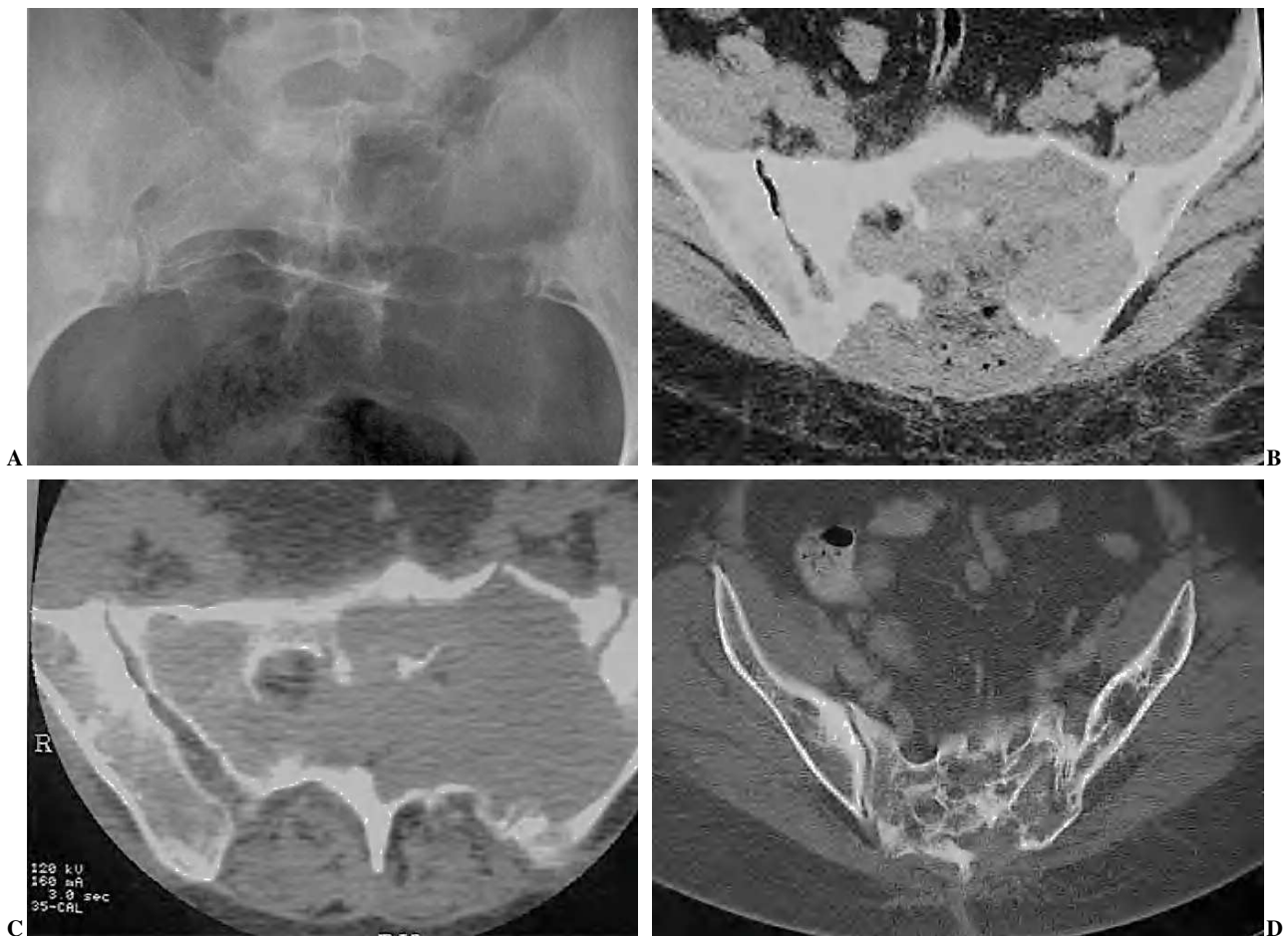
## RESULTADOS

El seguimiento promedio de los pacientes fue de 6 años y 5 meses, con un rango de 3 a 17 años. Dos de los siete pacientes embolizados con intención de prevenir el sangrado intraoperatorio (30%) no pudieron ser intervenidos con éxito. De éstos, el paciente número 2, portador de un tumor de células gigantes (fig. 1), presentó una hemorragia incoercible durante el acto quirúrgico que obligó a abortar la intervención; el paciente fue tratado posteriormente con radioterapia y seis años después no presentaba recurrencia de la lesión. Por otra parte, el paciente número 7, portador de una metástasis de carcinoma tiroideo, presentó, tras la embolización, una remisión de la sintomatología dolorosa, por lo que se pospuso la cirugía. Posteriormente, dado el avance de su enfermedad de base, las recurrencias de dolor sacro fueron tratadas con éxito con nuevas embolizaciones, haciendo un total de 15 hasta el fin de esta revisión.

El paciente número 8, embolizado con intención curativa, era portador de un QOA muy voluminoso para ser tratado quirúrgicamente (fig. 2), requirió dos embolizaciones para obtener una desvascularización completa de la lesión. A los tres años no había presentado recurrencias del pseudotumor ni de los síntomas.

**Tabla 1.** (Continuación)

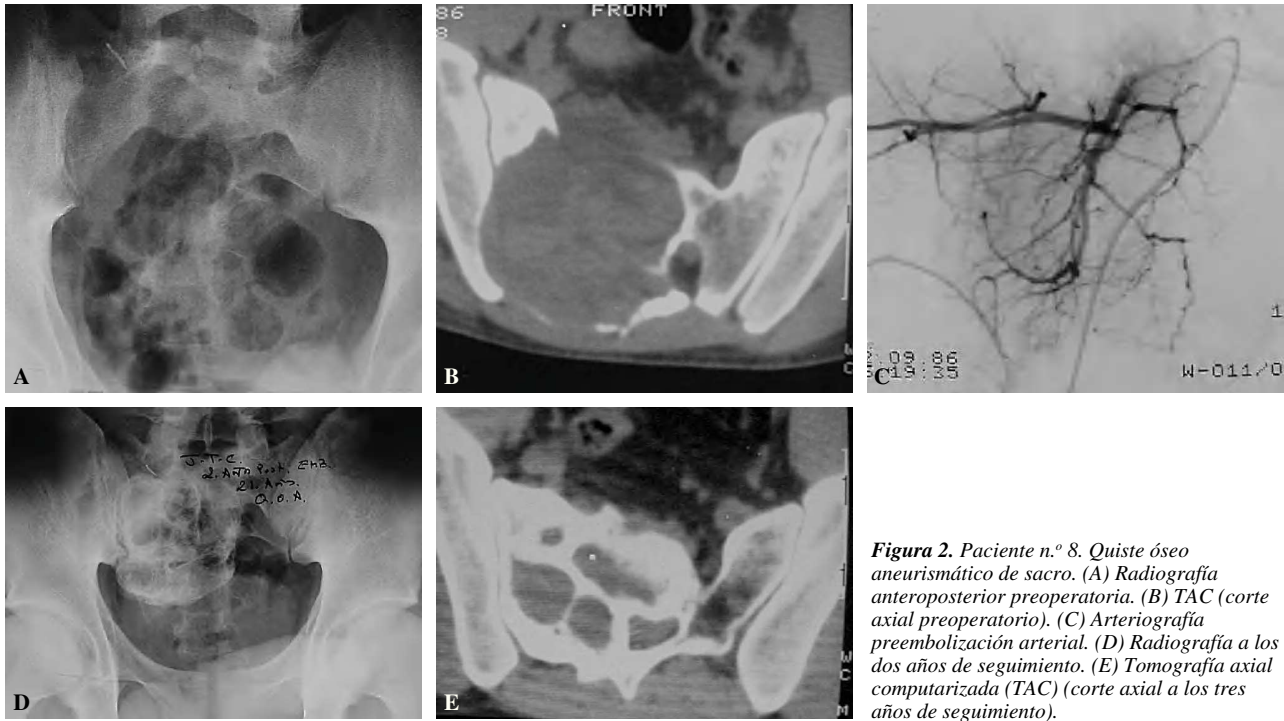
Paciente	Tipo de lesión	Síntomas preoperatorios	Cirugía realizada	Complicaciones intraoperatorias	Seguimiento y evolución
1	Cordoma	Dolor sacro	Sacrectomía posterior S2	No	9 años asintomático
2	Tumor de células gigantes	Dolor sacro	Se aborta cirugía	Sangrado incoercible	6 años asintomático
3	Schwanoma	Dolor en extremidades inferiores	Sacrectomía parcial posterior	No	5 años vejiga neurogénica
4	Condrioblastoma	Coxalgia izquierda	Sacrectomía resección ala sacra, reconstrucción tipo Galvestone	No	17 años asintomático
5	Tumor de células gigantes	Dolor coccígeo	Sacrectomía posterior S2	No	3 años asintomático
6	Tumor de células gigantes	Dolor sacro	Sacrectomía posterior S2	No	3 años 7 meses asintomático
7	Metástasis carcinoma folicular tiroides	Dolor trocantéreo	No	No	5 años dolor sacro periódico
8	Quiste óseo aneurismático	Dolor sacro y radicular S1 derecho	No	No	3 años asintomático



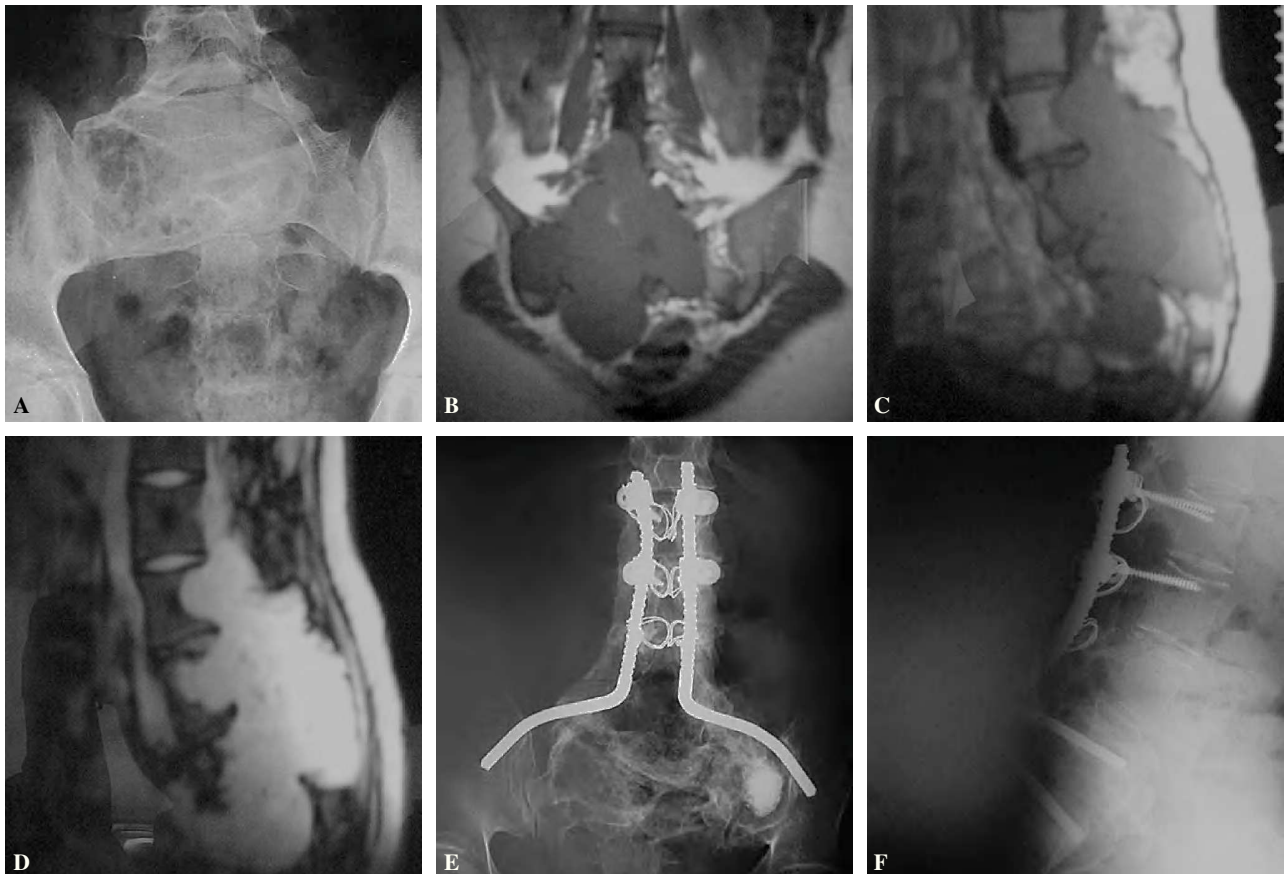**Figura 1.** Paciente n.º 2. Tumor de células gigantes de sacro. (A) Radiografía anteroposterior preoperatoria. (B y C) Tomografía axial computarizada (TAC) (cortes axiales) postoperatorios recientes. (D) TAC (cortes axiales) tras un seguimiento de 6 años.

Con relación a las complicaciones de la embolización, el paciente número 5, portador de un tumor de células gigantes, presentó tras la embolización un cuadro de dolor sacro intenso que obligó al uso de analgésicos opioides

la noche previa a la cirugía. Por otra parte, el paciente número 3 portador de un schwannoma presentaba, con anterioridad a la embolización, vejiga neurogénica; esta secuela se mantuvo después de la intervención (fig. 3).



**Figura 2.** Paciente n.º 8. Quiste óseo aneurismático de sacro. (A) Radiografía anteroposterior preoperatoria. (B) TAC (corte axial preoperatorio). (C) Arteriografía preembolización arterial. (D) Radiografía a los dos años de seguimiento. (E) Tomografía axial computarizada (TAC) (corte axial a los tres años de seguimiento).



**Figura 3.** Paciente n.º 3. Schwannoma lumbosacro. (A) Radiografía anteroposterior preoperatoria. (B) Resonancia magnética (corte coronal T1 preoperatoria). (C) Resonancia magnética (corte sagital T1 preoperatoria). (D) Resonancia magnética (corte sagital T2 preoperatoria). (E y F) Radiografías anteroposterior y lateral postoperatorias (seguimiento a 5 años).

Los tres pacientes afectos de tumor de células gigantes y el paciente portador de un condrosarcoma recibieron radioterapia adyuvante postoperatoria.

## DISCUSIÓN

Aunque el tratamiento de los QOA ha sido históricamente la resección y el curetaje más relleno con injerto, coincidimos con la literatura en que la embolización arterial selectiva es un método alternativo recomendable para el tratamiento definitivo de estas lesiones pseudotumorales, sobre todo cuando su localización y tamaño dificultan su acceso quirúrgico<sup>5-9</sup>.

Olerud<sup>10</sup> en 1993 publica una reducción del 66% del sangrado intraoperatorio en pacientes sometidos a resección por vía posterior de metástasis de carcinoma renal embolizados previamente en comparación con pacientes no embolizados. Nosotros no hemos podido cuantificar en qué medida disminuyó el sangrado intraoperatorio, pues no contamos con un grupo de control. Pero, considerando que sólo tuvimos una complicación hemorrágica que obligó a suspender la intervención, y sólo una complicación menor caracterizada por dolor postembolización, podemos afirmar que la embolización es un procedimiento recomendable como medida adyuvante a la cirugía de los tumores y lesiones pseudotumorales de sacro.

## BIBLIOGRAFÍA

1. Keller FS, Rosch J, Bird CB. Percutaneous embolization: of bony pelvic neoplasm with tissue adhesives. *Radiology*. 1983;147:21-7.
2. Aquerreta D, Bilbao J, San Julián M, Fernández A, Villas C, Lecumberri FJ. Quiste óseo aneurismático. Embolización te-

- rapéutica y seguimiento radiológico. *Rev Ortop Traumatol*. 1989;33:191-4.
3. Mora G, Schweitzer D, Bilbao J, Pueyo JC, Beguiristain JL. Embolización arterial en tumores musculoesqueléticos. Técnica, indicaciones y resultados preliminares. *Rev Ortop Traumatol*. 1996;40:574-7.
4. Hemingway AP, Allison DJ. Complications of embolization: Analysis of 410 procedures. *Radiology*. 1988;166:669-72.
5. DeRosa GP, Graziano GP, Scott J. Arterial embolization of aneurysmal bone cyst of the lumbar spine. *J Bone Joint Surg Am*. 1990;72A:777-80.
6. Radanovic B, Simunic S, Stojanovic J, Orlic D, Potocki K, Oberman B. Therapeutic embolization of aneurysmal bone cyst. *Cardiovasc Intervent Radiol*. 1989;12:313-6.
7. Dysart SH, Swengel RM, van Dam BE. Aneurysmal bone cyst of a thoracic vertebra. Treatment by selective arterial embolization and excision. *Spine*. 1992;17:846-8.
8. Papagelopoulos PJ, Choudhury SN, Frassica FJ, Bond JR, Unnl KK, Sim F. Treatment of aneurysmal bone cyst of the pelvis and sacrum. *J Bone Joint Surg Am*. 2001;83A:1674-81.
9. Pogoda P, Linhart W, Priemel M, Rueger JM, Amling M. Aneurysmal bone cyst of the sacrum. Clinical report and review of the literature. *Arch Orthop Trauma Surg*. 2003;123:247-51.
10. Olerud C, Jonsson H, Lofberg AM, Lörelus L, Sjöström L. Embolization of spinal metastases reduces preoperative blood loss. 21 patients operated on for renal cell carcinoma. *Acta Orthop Scand*. 1993;64:9-12.

**Conflicto de intereses.** Los autores no hemos recibido ayuda económica alguna para la realización de este trabajo. Tampoco hemos firmado ningún acuerdo por el que vayamos a recibir beneficios u honorarios por parte de alguna entidad comercial. Por otra parte, ninguna entidad comercial ha pagado ni pagará a fundaciones, instituciones educativas u otras organizaciones sin ánimo de lucro a las que estemos afiliados.