

## NOTA CLÍNICA

# Schwannomas múltiples de nervio mediano: descripción de un caso

J.M. Sarabia\*, G. Nicolás y F.J. Carrillo

Servicio de Cirugía Ortopédica y Traumatología, Hospital Morales Meseguer, Murcia, España

Recibido el 3 de marzo de 2008; aceptado el 11 de junio de 2008

Disponible en internet el 25 de febrero de 2009

### PALABRAS CLAVE

Múltiples schwannomas;  
Nervio mediano;  
Tumor;  
Mano

### Resumen

**Introducción:** el abultamiento y las parestesias que originan los schwannomas múltiples suelen confundirse con otras enfermedades más frecuentes en la mano: lipoma, ganglión, síndrome de túnel carpiano.

**Caso clínico:** presentamos un caso poco frecuente de schwannomas múltiples del nervio mediano en un varón de 20 años. Este tipo de tumores no se manifiesta con déficit neurológicos importantes.

**Conclusiones:** la resonancia magnética es muy útil en el diagnóstico preoperatorio y en la planificación de la cirugía. La disección intracapsular microquirúrgica fue realizada de forma satisfactoria, y en la actualidad no hay recidiva del tumor.

© 2007 SECOT. Publicado por Elsevier España, S.L. Todos los derechos reservados.

### KEYWORDS

Multiple schwannomas;  
Median nerve;  
Tumor;  
Hand

### Multiple median nerve schwannoma: A case report

### Abstract

**Introduction:** The bulging masses and paresthesias caused by multiple schwannomas are often confused with the symptoms of other more common pathologies of the hand: lipoma, ganglion, carpal tunnel syndrome.

**Clinical case:** We present a rare case of multiple median nerve schwannomas in a 20-year-old male. These tumors are not accompanied by significant neurological impairment.

**Conclusions:** Magnetic resonance imaging is very useful in preoperative diagnosis and surgical planning. Microsurgical intracapsular dissection was performed satisfactorily and the tumor has so far not recurred.

© 2007 SECOT. Published by Elsevier España, S.L. All rights reserved.

\*Autor para correspondencia.

Correo electrónico: j\_sarabia\_condes@hotmail.com (J.M. Sarabia).

## Introducción

El schwannoma (también conocido como neurilemoma) es el tumor benigno más frecuente de los nervios periféricos, se origina de las células de Schwann y es encapsulado. Su crecimiento es lento, intraneural y excéntrico. El 45% de estos tumores fueron localizados en cabeza y cuello y el 19% en la extremidad superior<sup>1,2</sup>. Afectan más a la cara volar que a la dorsal. Generalmente, son solitarios y son muy raros los casos múltiples en la misma extremidad descritos en la literatura<sup>1-8</sup>.

Sus manifestaciones clínicas son escasas en sus estadios iniciales. Las parestesias y el abultamiento en el recorrido del nervio periférico son los síntomas más comunes. Son raros los déficit neurológicos. La rareza del tumor, junto con su variable presentación, ha conducido a un incorrecto diagnóstico en un 75-80% de los casos comunicados<sup>9</sup>. La resonancia magnética (RM) es útil en el diagnóstico y la planificación preoperatoria<sup>9,10</sup>.

El objetivo de este trabajo es presentar un caso muy poco frecuente de schwannoma múltiple de nervio mediano y alertar sobre la multiplicidad de este tipo de tumores, por lo que es recomendable realizar una RM para completar su diagnóstico.

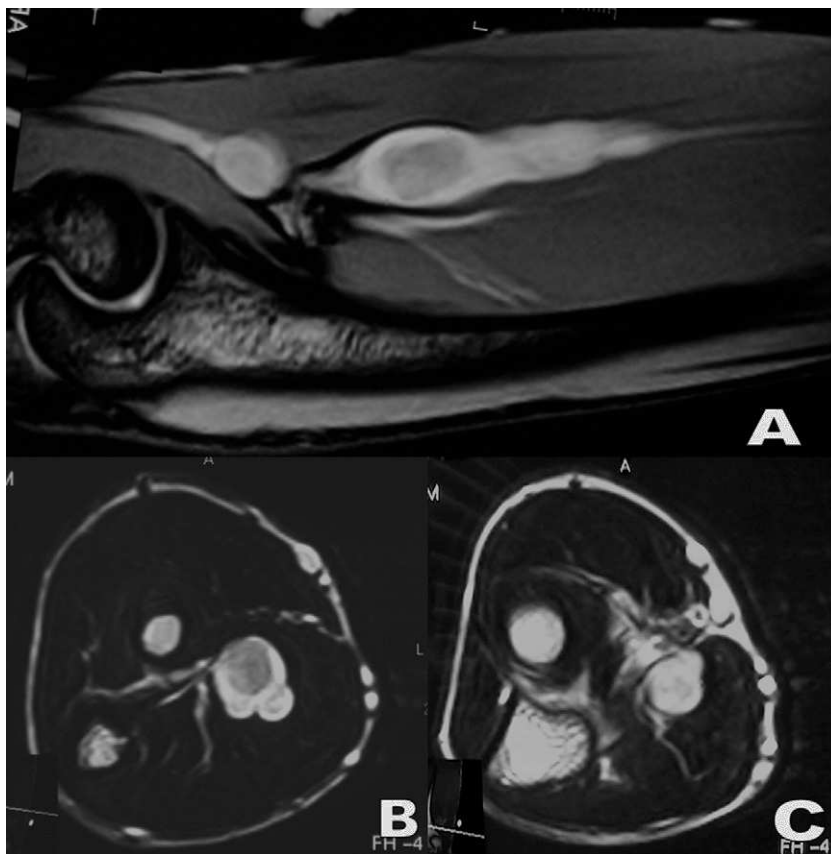
## Caso clínico

Varón de 20 años, sin antecedentes familiares y personales de interés, que presenta dolor de 1 año de evolución en el

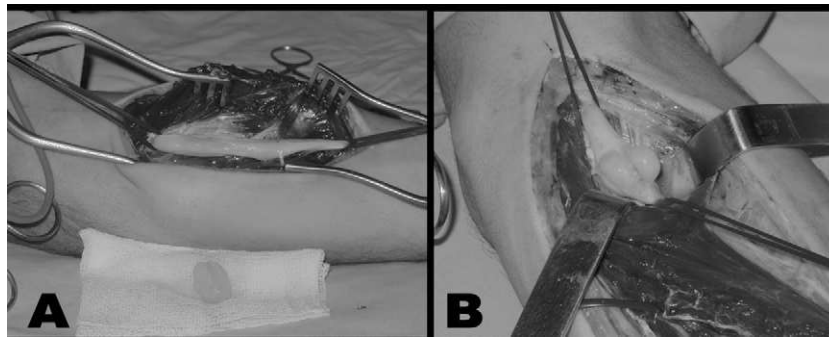
antebrazo izquierdo, aumenta con la presión en la cara anterior y en su tercio proximal. No va acompañado de parestesias ni pérdida de fuerza en el territorio del nervio mediano. A la exploración física se aprecia Tinel positivo en el recorrido del nervio mediano en 1/3 medio y superior del antebrazo. El estudio radiológico y de electromiograma (EMG) es normal, la RM en el corte coronal muestra imagen de neoformación fusiforme que engloba el nervio mediano en el tercio medio del antebrazo y otra más proximal al mismo a nivel del codo (fig. 1A); en el corte sagital, imágenes nodulares adyacentes al nervio en esa zona (fig. 1B y C), que indican schwannoma de nervio mediano izquierdo. Bajo isquemia y anestesia por bloqueo, se procede a su exéresis, se realiza microdissección con lupas de  $\times 3,5$ , se identifican fascículos nerviosos afectados y se reseca un tumor lobulado de  $2 \times 1$  cm en 1/3 medio del antebrazo (fig. 2A) y otros 2 proximales al pliegue del codo (fig. 2B) de  $1 \times 1$  cm. Se remiten a estudio anatomopatológico e inmunohistoquímico que confirma el diagnóstico de schwannoma benigno. En el postoperatorio presentó parestesias en el territorio del nervio mediano más acentuadas en el tercer dedo, que fueron desapareciendo progresivamente. A los 2 años de evolución no presenta recidiva de la lesión, clínicamente asintomático con RM y EMG normales.

## Discusión

Los schwannomas son generalmente solitarios y constituyen menos del 5% de los tumores de la extremidad superior<sup>9</sup>;



**Figura 1** Imágenes en T2 de resonancia magnética (RM). A: coronal, que muestra un schwannoma fusiforme que engloba el nervio mediano en el tercio medio del antebrazo y schwannoma nodular en el codo. B: sagital, schwannoma que crece excéntrico al nervio mediano en el tercio medio. C: schwannoma en el codo.



**Figura 2** Fotografía intraoperatoria. A: muestra schwannoma de nervio mediano disecado en el tercio medio del antebrazo. B: 2 schwannomas en el nervio mediano en la cara anterior del codo.

raras veces se describen schwannomas múltiples que afectan a un mismo nervio. La incidencia de schwannomas múltiples en series publicadas<sup>3</sup> se sitúa entre el 1 y el 23%. Los nervios cubital y mediano se afectan con más frecuencia que el radial<sup>11</sup>. El grupo de edad más afectado es el de 20–50 años y la distribución por sexos es similar. El tamaño medio en la extremidad superior es de 19 mm con un intervalo de 4–61 mm<sup>11</sup>.

El diagnóstico clínico es dificultoso porque comparten algunos síntomas de otras afecciones más frecuentes en la mano y la muñeca. Las parestesias, el dolor, la inflamación y el signo de Tinel no son específicos y pueden inducir a un error diagnóstico confundiendo con lipomas, gangliones, neurofibromas y síndrome del túnel carpiano<sup>2,9–11</sup>. Los déficit neurológicos se encuentran raramente.

El diagnóstico de schwannoma, debido a su baja frecuencia, se realizaba mediante hallazgos operatorios y desde la aparición de la RM la confirmación diagnóstica es mucho más segura. Esta prueba, si bien no es completamente específica en el diagnóstico de schwannomas, es útil para localizar anatómicamente la tumoración, permitir una mejor planificación preoperatoria y diferenciar los casos solitarios de los múltiples<sup>8</sup>. Los tumores neurales suelen ser isointensos con respecto al músculo en las secuencias T1, e hiperintensos en las T2. Sin duda, el signo más específico es demostrar la continuidad de la masa con respecto al nervio. Podemos encontrar también otros signos, como el «signo de la diana», que se refiere a la hiperintensidad de la periferia del tumor con respecto al centro en T2, o la apreciación de fascículos dentro de la masa tumoral<sup>12</sup>. El tumor puede encontrarse excéntrico en el nervio en los schwannomas, pero es central al nervio en los neurofibromas. Los lipomas, en contraste, muestran un incremento de señal en T1 y T2.

Histológicamente, los schwannomas son una proliferación benigna de células de Schwann; hay 2 tipos histológicos distintos que pueden coincidir en el mismo tumor: el tipo A de Antoni, con gran densidad de células fusiformes organizadas en empalizada, y el tipo B, que presenta un patrón de menor celularidad con material amorfo entre ellas. Este tipo de tumores presenta una fuerte positividad para el marcador S-100.

La probabilidad de dañar el nervio durante la cirugía se incrementa proporcionalmente con el número de tumores escindidos y cuando los tumores crecen en el mismo nervio de forma muy próxima<sup>7</sup>. El tratamiento ha sido realizado, en nuestro caso, con técnica microquirúrgica cuidadosa tendente a separar los fascículos del nervio y el tumor, sobre un campo exangüe. En el caso que presentamos, había una porción de nervio normal entre los dos schwannomas

extirpados en el codo y el resecado en el antebrazo. En la literatura se recomienda una incisión longitudinal sobre el epineuro y la cápsula del tumor para practicar una escisión intracapsular y prevenir una lesión nerviosa.

El pronóstico es excelente después de la exéresis; la recurrencia es rara, hay casos de recidivas descritos en la literatura<sup>8</sup>. A veces permanece un déficit neurológico sensitivo en forma de parestesias que desaparecen a los 2 meses de la intervención, aunque se han descrito déficit motores mas severos<sup>4</sup>.

## Declaración de conflicto de intereses

Los autores han declarado no tener ningún conflicto de intereses.

## Bibliografía

1. Das Gupta TK, Brasfield RD, Strong EW, Hajdu SI. Benign solitary schwannomas (neurilemmomas). *Cancer*. 1969;24:355–66.
2. Phalen GS. Neurilemmomas of the forearm and hand. *Clin Orthop Relat Res*. 1976;114:219–22.
3. Aslam N, Kerr G. Multiple schwannomas of the median nerve: a case report and literature review. *Hand Surgery*. 2003;8:249–52.
4. Dinakar D, Rao SB. Neurilemmomas of peripheral nerves. *Int Surg*. 1971;55:15–9.
5. Hecht OA, Hass A. Regional multiplicity of a neurilemmoma. *Hand*. 1982;14:97–9.
6. Kato N, Nemoto K, Arino H, Fujikawa K. Multiple neurilemmomas of the median and ulnar nerves with a communicating branch in the same upper extremity. *Scand J Plast Reconstr Surg Hand Surg*. 2002;36:314–5.
7. Tang J, Seiichi I, Masamichi U, Takafumi N. Multifocal neurilemmomas in different nerves of the same upper extremity. *J Hand Surg*. 1990;15-A:788–92.
8. Barre PS, Shaffer JW, Carter JR, Lacey SH. Multiplicity of neurilemmomas in the upper extremity. *J Hand Surg (Am)*. 1987;12:307–11.
9. Batti AM, Alo GO, Power DM, Masood A, Thuse MG. Lobulated schwannoma of the median nerve. Pitfalls in diagnostic imaging. *J Comput Assist Tomogr*. 2005;29:330–2.
10. Hems TE, Burge PD, Wilson DJ. The role of magnetic resonance imaging in the management of peripheral nerve tumors. *J Hand Surg*. 1997;22-B:57–60.
11. Rockwell GM, Thoma A, Salama S. Schwannoma of the hand and wrist. *Plast Reconstr Surg*. 2003;111:1227–32.
12. Beaman FD, Kransdorf MJ, Menke DM. Schwannoma: radiologic-pathologic correlation. *Radiographics*. 2004;24:1477–81.