

## ORIGINAL

# Resultados del tratamiento quirúrgico de las roturas del tendón distal del bíceps braquial con técnicas de una y dos incisiones

A. Montiel-Giménez\*, F. Granell-Escobar y S. Gallardo Villares

Servicio de COT Hospital ASEPEYO, Barcelona, España

Recibido el 22 de octubre de 2007; aceptado el 30 de abril de 2008

Disponible en Internet el 22 de abril de 2009

### PALABRAS CLAVE

Codo;  
Tendón del bíceps;  
Roturas;  
Tratamiento  
quirúrgico;  
Anclajes  
instrumentados

### Resumen

**Objetivo:** Comparar los resultados de las técnicas de una y dos incisiones para la reinserción ósea del tendón distal del bíceps.

**Material y métodos:** Serie de 59 sujetos diagnosticados de rotura aguda del tendón distal del bíceps braquial durante 14 años (desde 1990 hasta 2004). El 100% eran varones y su edad media era de 46 años; en la mayoría, la rotura se había producido por flexión forzada contra resistencia asociada a supinación. Se intervino quirúrgicamente a 57 sujetos, en los que se encontraron 50 desinserciones óseas, en 5 sujetos se encontró rotura completa a 1 o 2 cm de la inserción, y en 2 sujetos se encontró rotura parcial. En 36 casos se utilizó la vía anterior de Henry y en 21 casos se utilizó la doble vía de Boyd y Anderson. El uso de los anclajes instrumentados facilitó la reinserción. Los resultados se valoraron según la escala para codo de Broberg y Morrey.

**Resultados:** Las complicaciones más frecuentes fueron las lesiones del nervio radial, las dehiscencias de la herida y los síndromes de dolor regional complejo tipo I. No se encontraron diferencias significativas entre los 2 abordajes en cuanto a la incidencia de complicaciones. El tiempo promedio para la reincorporación laboral fue de 21 semanas. Ningún caso derivó a incapacidad laboral. Se valoró el resultado final como excelente en 54 sujetos y como bueno en 3 sujetos.

**Conclusión:** El tratamiento quirúrgico consigue buenos resultados en la rotura distal del tendón del bíceps braquial, aunque no está exento de complicaciones.

© 2007 SECOT. Publicado por Elsevier España, S.L. Todos los derechos reservados.

\*Autor para correspondencia.

Correo electrónico: amontielgimenez@asepeyo.es (A. Montiel-Giménez).

**KEYWORDS**

Elbow;  
Biceps tendon;  
Ruptures;  
Surgical treatment;  
Suture anchors

## Results of surgical treatment of ruptures of the distal biceps brachii tendon by means of one and two-incision techniques

**Abstract**

*Purpose:* To compare the results achieved by one- and two-incision techniques in the reattachment of the distal biceps tendon.

*Materials and methods:* Review of 59 patients with an acute rupture of the distal biceps brachii tendon diagnosed over a 14-year period (1990–2004). All patients were male, of a mean age of 46 years. In most cases the rupture had been brought about by a forceful flexion of the elbow in combination with resisted supination. Fifty-seven patients were subjected to surgery: tendon detachment was found in 50 cases, a fully ruptured tendon at 1–2 cm of the attachment site in 5 cases and a partial rupture in 2. Henry's anterior approach was used in 36 cases and Boyd and Anderson's combined approach in 21. The use of suture anchors facilitates reattachment. Results were assessed by means of Broberg and Morrey's scale.

*Results:* The most usual complications were radial nerve lesions, wound dehiscences and complex regional pain syndrome type 1. No significant differences were found between the two approaches in terms of complications. Mean time to work resumption was 21 weeks. None of the cases resulted in occupational disability. The final result was rated as excellent in 54 patients and good in 3.

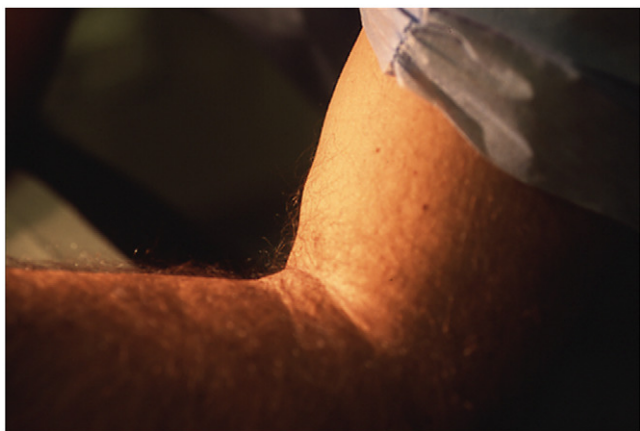
*Conclusion:* Surgical treatment affords good results in ruptures of distal biceps brachii, although it is not exempt from complications.

© 2007 SECOT. Published by Elsevier España, S.L. All rights reserved.

**Introducción**

El tendón distal del bíceps tiene una función flexora del codo y supinadora del antebrazo. Su mecanismo lesional suele ser agudo por contracción brusca del bíceps o sobreesfuerzo en posición de flexión y supinación del antebrazo.

Clínicamente, comienza con un dolor brusco en la cara anterior del codo. En la exploración se aprecia pérdida de fuerza y limitación de la movilidad en flexión y, sobre todo, en supinación del antebrazo. Puede observarse ascenso de la masa muscular del bíceps (fig. 1), aunque es un signo no siempre presente, así como hematoma o



**Figura 1** Imagen del ascenso de la masa muscular del bíceps.

equimosis en la cara anterior del codo. En la palpación no se detecta el trayecto tendinoso con flexión del codo contra resistencia.

La lesión puede asentarse sobre un tendón sano o previamente degenerado; en este último caso la fuerza lesional será menor. Por la torsión que experimentan las fibras del tendón en su inserción, este tramo está expuesto a rozamiento repetitivo con el hueso en los movimientos de pronosupinación, lo que favorece la aparición de un proceso degenerativo en esta zona. Seiler et al refieren que las roturas se producen en una zona con precariedad vascular situada a 10 o 12 mm de la inserción<sup>1</sup>.

Aunque se atribuye a Acquaviva la primera reparación quirúrgica del tendón distal del bíceps en 1898, fue Dobbie en 1941 el primero en comunicar una serie de 51 casos. El tratamiento consistía en suturar el tendón avulsionado al braquial anterior. Obtenía buen resultado funcional pero con pérdida de fuerza. En 1948, Debeyre realizó y publicó la primera reinserción ósea del tendón distal del bíceps a la tuberosidad radial.

Las vías quirúrgicas disponibles son la de Henry (de incisión simple) y la de Boyd y Anderson (de incisión doble). Dado que con la técnica de una incisión eran más frecuentes las lesiones del nervio radial, se extendió el uso de la técnica de 2 incisiones, pero con ésta también se producen lesiones del nervio radial así como riesgo de sinóstosis radiocubital; la modificación técnica introducida por Bourne y Morrey ha disminuido la aparición de esta última complicación<sup>2</sup>. Más recientemente, los anclajes instrumentados han facilitado la manipulación de la tuberosidad, así es que puede utilizarse la vía de Henry con menos complicaciones.

El objetivo de la presente revisión fue comparar los resultados de las técnicas de una y de 2 incisiones para la reinserción ósea del tendón distal del bíceps, así como analizar si los anclajes instrumentados disminuyen el riesgo de lesión del nervio radial.

## Material y método

Se han revisado retrospectivamente las historias de 59 sujetos diagnosticados de rotura o desinserción del tendón distal del bíceps desde 1990 hasta 2004. La edad media fue de 45 años (rango de 30 a 58), todos eran varones y predominaba el lado derecho con 32 casos. La mayoría de los sujetos eran trabajadores manuales de fuerza, con brazos y antebrazos muy musculosos. En 36 de éstos (63%), la lesión se produjo por una flexión forzada contra resistencia y con el antebrazo en supinación (tabla 1).

Como pruebas complementarias se realizaron 42 radiografías, 47 ecografías y 11 resonancias magnéticas (RM).

Se obtuvo el consentimiento informado de todos los enfermos antes del tratamiento y del seguimiento.

Se desestimaron 2 casos: el primer sujeto (diagnosticado por clínica y RM) recibió un tratamiento conservador porque el diagnóstico ecográfico era de rotura miotendinosa no tendinosa; el segundo sujeto (diagnosticado por clínica y ecografía) fue intervenido quirúrgicamente y durante la cirugía se constató la indemnidad del tendón.

La cirugía se realizó tras una media de 8 días (rango de 0 a 28) desde el momento de la lesión. Entre los 57 sujetos intervenidos se hallaron 55 roturas completas y 2 roturas parciales. De las 55 roturas completas, 50 de éstas fueron desinserciones o avulsiones de la tuberosidad y 5 roturas fueron a 1 o 2 cm de la inserción.

Se empleó la vía de Henry (de incisión simple) en 36 sujetos (64%); en 3 de éstos se reinsertó el tendón con puntos transóseos (labrado de nicho óseo, perforación de túnel transóseo y paso de sutura irreabsorbible) y en 33 sujetos se emplearon anclajes instrumentados (arpones o tornillos).

La vía de Boyd y Anderson (de incisión doble) se aplicó en 21 casos (36%); en 11 sujetos se efectuó la reinserción con puntos transóseos y en 10 sujetos con anclajes instrumentados.

En el postoperatorio se mantuvo una inmovilización con yeso braquioantebraquial en 90° de flexión del codo durante 5 a 6 semanas. Posteriormente se inició la rehabilitación durante un tiempo promedio de 11 semanas (rango de 4 a 48), que consistió en movilizaciones activas y pasivas suaves en las que el arco de movimiento incrementa

progresivamente. A las 8 semanas se inició la fase de potenciación muscular de forma igualmente progresiva hasta la recuperación completa. Sólo en algún caso aislado se utilizaron, tras 3 semanas de inmovilización con férula de yeso a 90°, ortesis articuladas de movilidad activa y pasiva durante 3 semanas más, como describe Morrey<sup>3</sup>.

El tiempo de seguimiento medio fue de 3 años (rango de 6 meses a 15 años). La valoración de resultados se realizó mediante la escala de Broberg y Morrey<sup>4</sup>.

## Resultados

En 31 sujetos se produjeron complicaciones (tabla 2). La complicación más frecuente fue la afectación del nervio radial que apareció en 8 casos (14%), en 4 de éstos (7%) llegó al rango de parálisis. Entre los sujetos intervenidos por vía anterior hubo 5 casos con afectaciones del nervio radial (14%), entre los 3 operados con puntos transóseos hubo un sujeto con disestesia (33%) y entre los 33 sujetos de anclaje instrumental hubo un caso de parálisis (3%) y 3 casos de disestesia (9%). Entre los sujetos intervenidos mediante doble vía hubo 3 sujetos con afectaciones del nervio radial (14%) y en los 3 fueron parálisis, todos en casos con puntos transóseos. Todas las lesiones nerviosas se recuperaron espontáneamente tras períodos de tiempo variables.

Otras complicaciones que se produjeron fueron 2 osificaciones heterotópicas (fig. 4) y un arrancamiento del material de anclaje, todas éstas sin repercusiones funcionales. Dos sujetos desarrollaron sinóstosis radiocubital, ambos presentaban repercusiones funcionales y precisaron de cirugía secundaria para resección del puente óseo. También se precisó cirugía adicional (escarificaciones tendinosas y perforaciones óseas) por una tendinitis secundaria. En 6 sujetos se desarrolló un síndrome de dolor regional complejo tipo I, con evolución favorable mediante un tratamiento farmacológico con calcitonina, calcio, ansiolíticos, gabapentinas y rehabilitación suave. No fueron precisos bloqueos nerviosos o intravenosos.

El tiempo medio de reincorporación al trabajo fue de 38 semanas (rango de 8 a 195) y todos se reincorporaron a sus trabajos habituales. Ningún sujeto derivó a incapacidad laboral permanente.

En 10 sujetos se constató un déficit residual de movilidad o fuerza, que se cuantificó según la escala de Broberg y Morrey (tabla 3) que no valora los déficits de extensión. De

**Tabla 1** Mecanismos lesionales en esta serie

Mecanismo lesional	N.º de casos
Sobreesfuerzo al levantar peso	36
Quedarse colgado del brazo	7
Tirón brusco	7
Caída	4
Contusión directa	2
Hiperextensión del codo	1

**Tabla 2** Complicaciones de este estudio

Tipo de complicación	N.º de casos	Evolución
Lesión del nervio radial	8	Resolución
Distrofia simpática refleja	6	Resolución
Retardos de cicatrización	7	Resolución
Calcificaciones ectópicas	2	Resolución
Infecciones heridas	2	Resolución
Hematoma o seroma	2	Resolución
Sinóstosis radiocubital	2	Precisaron cirugía
Arrancamiento del material de anclaje	1	Resolución
Tendinitis secundaria	1	Cirugía

Tabla 3 Escala de valoración de Broberg y Morrey 4

Movilidad	Flexión Pronación Supinación	0,2 x ARC 0,1 x ARC 0,1 x ARC		
Fuerza	Normal  20	Pérdida leve No limitante 80% lado opuesto 13	Pérdida moderada Limitación de actividades 50% lado opuesto 5	Pérdida grave Inhabilitación  0
Estabilidad	Normal 5	Pérdida leve 4	Pérdida moderada 2	Pérdida grave 0
Dolor	Ninguno  35	Leve Con actividad 28	Moderado Con actividad y después de actividad 15	Severo Inhabilitación, medicación  0
	Resultado	Sobre 100 Excelente Bueno Justo Pobre		

ARC: arco de movilidad en grados.

acuerdo con esta escala, los resultados finales fueron excelentes en 54 casos y buenos en 3 casos.

## Discusión

La rotura del tendón distal del bíceps es una lesión muy poco frecuente; representa un 3% de todas las lesiones del bíceps braquial<sup>6-8</sup> y su incidencia es de 1,2 por cada 100.000 sujetos al año<sup>8</sup>. Esta incidencia muy baja explica el limitado número de casos en las series publicadas, la mayoría con 20 a 30 sujetos<sup>7,9-11</sup>, aunque también hay un estudio multicéntrico de 43 casos<sup>12</sup> y una serie de 53 casos<sup>13</sup>. Sólo se ha encontrado una serie mayor que la aquí descrita (74 casos)<sup>2</sup>.

Habitualmente esta lesión se presenta en trabajadores de edad media que realizan trabajos manuales y de esfuerzo, generalmente con brazos y antebrazos muy musculosos, como camioneros, maquinistas, pulidores, mozos de carga y descarga, etc.

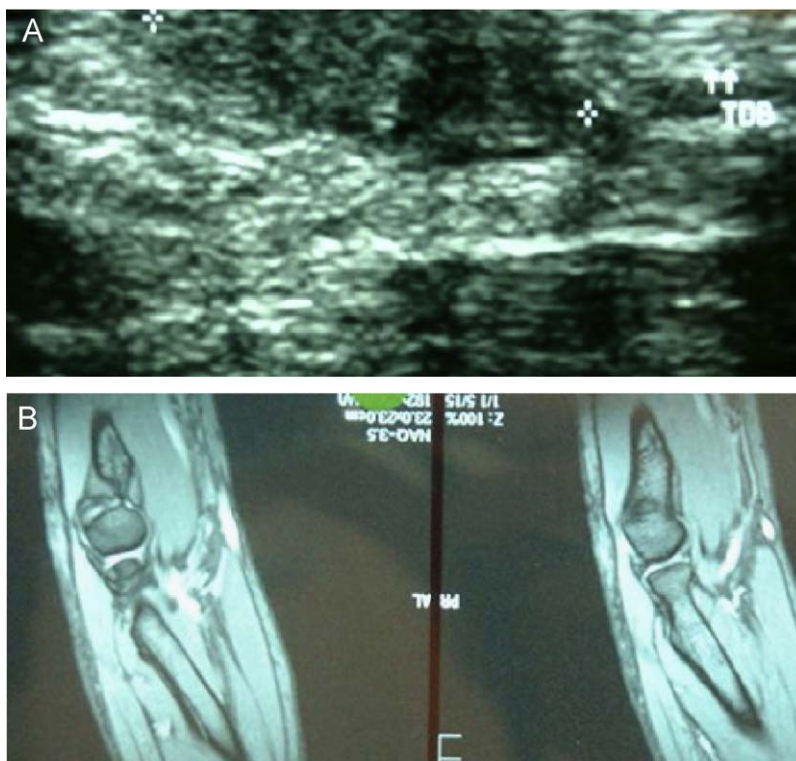
En la serie aquí presentada, todos los casos fueron agudos. En los casos agudos puede haber un proceso degenerativo previo, subclínico, que debilite el tendón y facilite su rotura<sup>7,14</sup>. Este mecanismo degenerativo puede ser el roce continuo del tendón con el radio y el cúbito en los movimientos de pronosupinación en situación de máximo esfuerzo, lo que produciría un pinzamiento o atrapamiento; todo esto asociado a una hipovascularización de los 2 cm distales<sup>1</sup>. Otro factor que puede influir en este roce continuo es la hipertrofia de la tuberosidad bicipital<sup>3,15</sup>. También se

ha descrito que en fumadores el riesgo se multiplica por 7,5<sup>10</sup>.

El diagnóstico es básicamente clínico, con la desaparición del relieve del tendón en la flexura del codo al realizar flexión contra resistencia. La prueba complementaria más utilizada es la ecografía, de fiabilidad aceptable así como barata y de fácil realización<sup>8</sup> (fig. 2A). En casos de duda diagnóstica, la RM ofrece mayor precisión al momento de definir la lesión, su localización y las características tendinosas<sup>11,16</sup> (fig. 2B). Siempre debe realizarse radiografía simple para descartar enfermedades asociadas y arrancamientos óseos.

El tratamiento en el medio laboral y sobre sujetos jóvenes parece inclinarse del lado de la reinserción tendinosa. La cirugía se realizó en un plazo medio de 8 días desde la lesión, el máximo tiempo de espera fue de 28 días. Son lesiones que pueden pasar desapercibidas en el primer momento y diagnosticarse a lo largo del curso evolutivo, por lo que la cirugía puede diferirse más de lo deseable. No se han hallado diferencias valorables en función del tiempo transcurrido, siempre y cuando se consiga una buena reinserción del tendón, aunque se pueden encontrar dificultades de localización del canal tendinoso por obliteración de éste. Las retracciones tendinosas y la obliteración del canal de paso tendinoso pueden imposibilitar la reinserción, por lo que se tiene que recurrir a otras técnicas, como la sutura al braquial anterior o la utilización de aloinjertos de semitendinoso o tendón de Aquiles<sup>17,18</sup>.

En la literatura médica se han descrito diversas vías y técnicas, aunque las más referenciadas son la vía anterior de



**Figura 2** Ecografía de una rotura del bíceps braquial (A) y resonancia magnética de otra rotura del bíceps (B).

Henry y la doble vía de Boyd y Anderson. Se han descrito otras vías, como la posterior para el tratamiento de las roturas parciales<sup>25</sup>, o miniincisiones para las roturas completas<sup>26</sup>, pero su uso es muy limitado. La vía anterior tiene como principal ventaja la sencillez de acceso a la tuberosidad, pero tiene el inconveniente de utilizar un desfiladero angosto que dificulta las maniobras de reinserción, con el peligro añadido de lesión del nervio radial<sup>5,7,11</sup>. En cambio, la doble vía permite un acceso mucho más amplio a la tuberosidad, lo que permite realizar las maniobras de reinserción de manera más cómoda<sup>8,9</sup>.

Aparentemente la doble vía implica un menor riesgo de lesión del nervio radial pero en esta casuística no ha sido así, pues se detectaron 3 afectaciones nerviosas (3 parálisis) entre los sujetos intervenidos mediante doble vía. La lesión del nervio radial se puede producir debido a los separadores o al labrar con el disector el camino por el que debe discurrir el tendón hasta la incisión externa<sup>2</sup>. Comparativamente, entre los sujetos intervenidos por vía anterior han aparecido 5 afectaciones nerviosas (4 disestesias y 1 parálisis). El total de parálisis detectadas tras la cirugía supone una incidencia del 7%, cifra próxima a la descrita en la literatura médica<sup>24</sup>. Afortunadamente, todas las lesiones se han recuperado espontáneamente. Por tanto, ésta es una cirugía no exenta de complicaciones; la más importante y frecuente es la lesión de la rama interósea posterior del nervio radial<sup>3,4,6,10,24</sup>.

Además, entre los sujetos intervenidos mediante doble vía se produjeron 2 casos de sinóstitis radiocubital que precisaron una nueva cirugía<sup>6-8,27</sup>. Por tanto, la doble vía no carece de complicaciones; la vía de Henry parece más indicada, especialmente desde la aparición de los anclajes

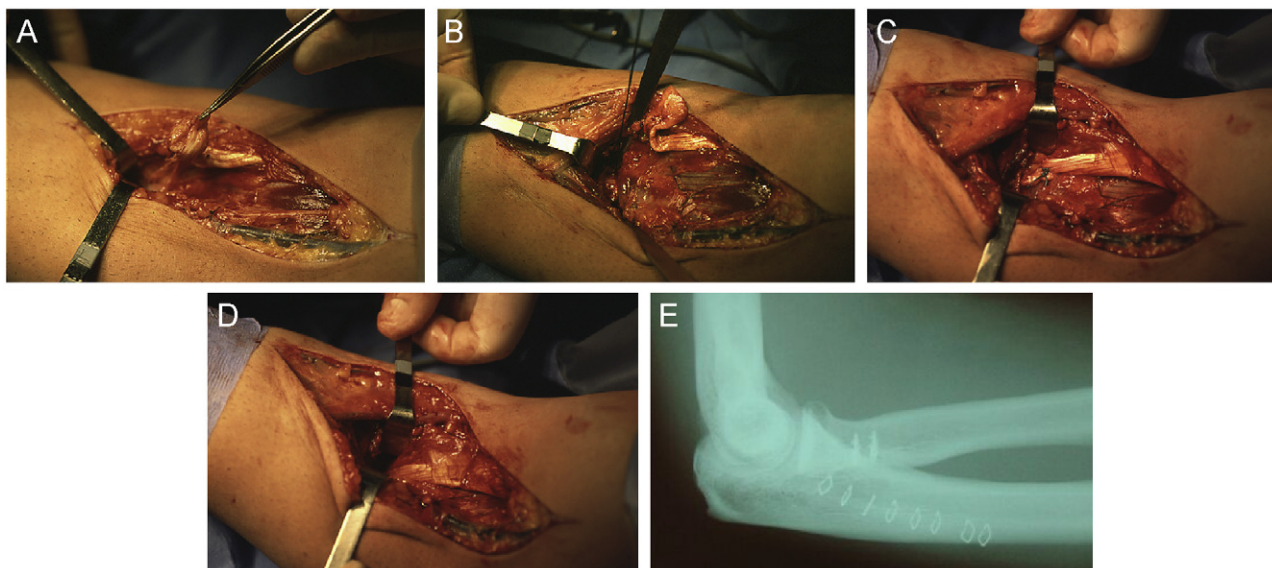
instrumentados, como avalan algunos autores<sup>5,8,10,13,23,26</sup>. Sin embargo, otros autores no observan diferencias entre ambos métodos y aconsejan el uso de una u otra técnica en función de las preferencias del cirujano<sup>28,29</sup>.

Como procedimiento de inserción, los puntos transóseos<sup>19</sup> tienen cada vez menos vigencia; por el contrario, las técnicas más utilizadas emplean anclajes instrumentados porque facilitan el acto quirúrgico y la manipulación de la zona<sup>20</sup> (figs. 3A-E). Algunos trabajos demuestran que no hay diferencias con los puntos transóseos en cuanto a la resistencia mecánica<sup>16,21</sup>. En el año 2002, Bain inició la utilización de la técnica de Endobutton para estos anclajes, que es un sistema de anclaje mediante botón hasta ahora utilizado para la fijación proximal de la plastia de ligamento cruzado anterior<sup>22,23</sup>. La aparición de los anclajes instrumentados, los minimotores para el fresado del nicho y el uso del punto deslizante han facilitado la manipulación de la tuberosidad.

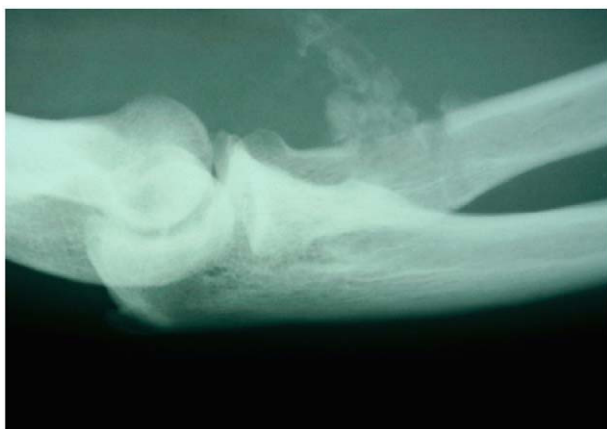En conclusión, las roturas del tendón distal del bíceps, aunque poco frecuentes, son lesiones de gran incidencia en el mundo laboral. El tratamiento quirúrgico indicado en la mayoría de los casos ofrece buenos resultados, aunque no está exento de complicaciones que se deben de tomar en consideración.

### Conflicto de intereses

Los autores no han recibido ayuda económica alguna para la realización de este trabajo. Tampoco han firmado ningún acuerdo por el que vayan a recibir beneficios u honorarios por parte de alguna entidad comercial. Por otra parte,



**Figura 3** Imágenes intraoperatorias de una reinserción tendinosa (A, B) mediante anclajes instrumentados (C, D), (E) Control radiográfico postoperatorio.



**Figura 4** Imagen radiológica de calcificaciones ectópicas en un caso de rotura del bíceps.

ninguna entidad comercial ha pagado ni pagará a fundaciones, instituciones educativas u otras organizaciones sin ánimo de lucro a las que los autores estén afiliados.

## Bibliografía

1. Gray Sailer Jr J, Paeker LM, Chamberland PD, Sherbourne GM, Carpenter WA. The distal biceps tendon. Two potential mechanisms involved in its rupture: Arterial supply and mechanical impingement. *J Shoulder Elbow Surg.* 1995;4(3): 149-56.
2. Kelly EW, Morrey BF, O'Driscoll SW. Complications of repair of the distal biceps tendon with the modified two-incision technique. *J Bone Joint Surg.* 2000;82-A:1575-81.
3. Morrey BF. *Master techniques in orthopedic surgery.* En: Thompson Jr. R. New York: Raven Press; 1994.
4. Broberg MA, Morrey BF. Results of delayed excision of the radial head after fracture. *J Bone Joint Surg.* 1986;68-A:669-74.
5. Hang DW, Bach Jr BR, Bojchuck J. Repair of the distal biceps brachii tendon ruptures using free autogenous semitendinosus tendon. *Clin Orthop Rel Res.* 1996;323:188-91.
6. Lintner S, Thomas Fischer. Repair of the distal biceps tendon using suture anchors an anterior approach. *Clin Orthop Rel Res.* 1996;322:116-9.
7. El-Hawary R, Mac Dermid JC, Faber KJ, Patterson SD, King GJW. Distal biceps tendon repair: Comparison of surgical techniques. *The Journal of Hand Surgery.* 2003;28A:496-502.
8. Moosmayer S, Odinson A, Holm I. Distal biceps tendon rupture operated on with the Boyd-Anderson technique. *Acta Orthop Scand.* 2000;71:399-402.
9. Kelly EW, O'Driscoll SW. Exploration and repair of partial distal biceps tendon ruptures through a single posterior incision. *Techniques in Shoulder & Elbow Surgery.* 2002;3:68-72.
10. Safran MR, Graham SM. Distal biceps tendon ruptures. *Clin Orthop Rel Res.* 2002;404:275-83.
11. Sotereanos DG, Pierce TD, Varitimidis SE. A simplified method for repair of distal biceps tendon ruptures. *J Shoulder Elbow Surg.* 2000;9:227-33.
12. Catonné Y, Delattre O, Pascal-Mousellard H, Colonna d'Istria F, Busson J, Rouvillain JL. Les ruptures de l'extrémité inférieure du biceps brachial. A propos de 43 cas. *Rev Chir Orthop.* 1995;163-72.
13. McKee M, Hirji Rahim A, Schemistch EH, Wild LM, Waddel JP. Toronto. Ontario. Canada: Patient-oriented functional outcome after repair of distal biceps tendon ruptures using a single-incision technique. *J Shoulder Elbow Surg* 14: 302-306.
14. Morrey BF. *The elbow and its disorders.* Philadelphia: W.B. Saunders; 2000.
15. Hallam P, Bain GI. Repair of chronic distal biceps tendon ruptures using autologous hamstring graft and the endobutton. *J Shoulder Elbow Surg.* 2004;13(6):648-51.
16. Lemos SE, Ebrahimzadeh E, Kvitne RS. In vitro suture anchor fixation has superior yield strength to bone tunnel fixation for distal tendon repair. *Am J Sports Med.* 2004;3(2).
17. Noble JS. Chronical distal biceps tendon ruptures: Evaluation, treatment options and management using an autogenous semitendinosus technique. *Techniques in Shoulder & Elbow Surgery.* 2003;4(4):145-53.

18. Sanchez-Sotelo J, Morrey BF, Adams RA, O'Driscoll SW. Reconstruction of chronic ruptures of the distal biceps tendon with use of an achilles tendon allograft. *J Bone Joint Surg.* 2002;84-A(6):999–1005.
19. Gennari JM, Merrot T, Ripoll B, Bergoin M. Treatment chirurgical of the inferior tendon of the biceps. *Rev Chir Orthop.* 1995;81:173–7.
20. Balabaud I, Ruiz C, Nonnenmacher P, Seynaeve P, Kehr P, Rapp E. Repair of distal biceps tendon ruptures using a suture anchor and anterior approach. *The Journal of Hand Surgery.* 2004;29B:178–82.
21. Pereira DS, Kvitne RS, Liang M, Giacobetti FB, Ebrahimzadeh E. Surgical repair of distal biceps tendon ruptures: A biomechanical comparison of two techniques. *Am J Sports Med.* 2002;30:432–40.
22. Bain GI, Prem H, Heptinstall RJ, Verhellen R, Paix D. Repair of distal biceps tendon rupture a new technique using the Endobutton. *J Shoulder Elbow Surg.* 2000;9:120–6.
23. Brown JA, Murthi AM. Distal biceps tendon ruptures: New techniques of repair. *Curr Opin Orthop.* 2003;14:285–90.
24. Vidal AF, Allen AA. Biceps tendon and triceps tendon injuries. *Sport Medicine and Arthroscopy Review.* 2003;11:45–7.
25. Kelly EW, O'Driscoll SW. Mini-incision technique for acute distal biceps tendon repair. *Techniques in Shoulder & Elbow Surgery.* 2002;3:57–62.
26. Le Huec JC, Moinard M, Liquois F, Zipolli B, Cauveaux D, Le Rebeller A. Distal rupture of the tendon brachii. Evaluation by MRI and the results of repair. *J Bone Joint Sur.* 1996;76-B:767–70.
27. Failla JM, Amadio PC, Morrey BF, Beckenbaugh RD. Proximal radioulnar synostosis after repair of distal biceps brachii ruptures by the two-incision technique. *Clin Orthop Rel Res.* 1990;253:133–6.
28. Drosdowech DS, Ffaber KJ, King Graham JW. Distal biceps tendon repair: One and two-incision techniques. *Techniques in Shoulder & Elbow Surgery.* 2002;3:90–5.
29. Strauch RJ. Techniques of distal biceps tendon repair. *Current Opinion in Orthopedics.* 2001;12:338–42.