

## NOTA CLÍNICA

# Artritis brucelósica de rodilla: 2 casos clínicos

C. Martín-Hernández\*, J.J. Ballester-Jiménez y T. Espallargas-Doñate

Unidad de Rodilla, Hospital Obispo Polanco, Teruel, España

Recibido el 13 de febrero de 2009; aceptado el 25 de marzo de 2009  
Disponible en Internet el 29 de julio de 2009

### PALABRAS CLAVE

*Brucella*;  
Brucelosis;  
Artritis séptica;  
Rodilla

### Resumen

**Objetivo:** Se presentan 2 casos de artritis séptica por *Brucella*. El objetivo es llamar la atención sobre una enfermedad que por ser de diagnóstico a veces difícil y cada vez menos frecuente no debe pasar desapercibida.

**Material y método:** En ambos casos se realizó radiología simple y analítica hemática. En el primer caso se realizó resonancia magnética, serología, bioquímica y cultivos de líquido sinovial, que fueron negativos. El diagnóstico definitivo se realizó mediante cultivo del tejido sinovial obtenido por artroscopia. En el segundo caso no se realizaron más pruebas complementarias por su presentación como artritis séptica aguda, y se realizó el diagnóstico por cultivo de líquido sinovial. Tras el diagnóstico, se inició pauta antibiótica con rifampicina (300 mg cada 12 h) y doxiciclina (100 mg cada 12 h) durante un mínimo de 6 semanas.

**Resultados:** En ambos casos se obtuvo la curación.

**Conclusiones:** La artritis séptica por *Brucella* es actualmente poco frecuente en los países de Europa occidental. Sin embargo, España y otros países de la zona mediterránea continúan presentando tasas endémicas de la enfermedad. La brucelosis debe incluirse en el diagnóstico diferencial de toda monoartritis de rodilla.

© 2009 SECOT. Publicado por Elsevier España, S.L. Todos los derechos reservados.

### KEYWORDS

*Brucella*;  
Brucellosis;  
Septic arthritis;  
Knee

### Brucellar knee arthritis: Report on two cases

#### Abstract

**Purpose:** We present 2 cases of septic arthritis caused by *brucella*. The purpose of the study is to post a warning about a condition that may be unusual and difficult to diagnose but which should not go unnoticed.

**Materials and methods:** In both cases we performed plain films and blood tests. In the first case, we performed an MRi, serological and biochemical tests and synovial fluid cultures, which returned a negative result. Final diagnosis was made by means of an arthroscopic synovial tissue culture. No additional tests were carried out in the second case because it presented as an instance of acute septic arthritis. Diagnosis was made on the basis of a

\*Autor para correspondencia.

Correo electrónico: cmartinh@salud.aragon.es (C. Martín-Hernández).

synovial fluid culture. After diagnosis, antibiotic treatment was initiated with rifampicin (300 mg every 12 h) and doxycyclin (100 mg every 12 h) for at least 6 weeks.

**Results:** Healing occurred in both cases.

**Conclusions:** Brucellar septic arthritis is currently rather unusual in Western European countries. However, Spain and other countries in the Mediterranean region are still characterized by endemic levels of the disease. Brucellosis should invariably be included in the differential diagnosis of knee arthritis.

© 2009 SECOT. Published by Elsevier España, S.L. All rights reserved.

## Introducción

La brucelosis es una zoonosis causada por un germen gramnegativo. Esta infección es endémica en países mediterráneos y en el medio oriente. En España, 328 casos nuevos se diagnosticaron en 2006<sup>1</sup>. La enfermedad se transmite al ser humano a través de animales infectados, principalmente ganado bovino, ovejas y cabras, mediante inoculación conjuntival, inhalación, heridas o abrasiones de la piel o por ingestión de productos lácteos no pasteurizados<sup>2</sup>. Su clínica es sistémica, con un amplio espectro de presentaciones clínicas entre las que la monoartritis puede aparecer como única manifestación osteoarticular. Las articulaciones afectadas con mayor frecuencia son las sacroilíacas y las de extremidades inferiores, la cadera y la rodilla, y se ha descrito también la infección de implantes protésicos<sup>2-4</sup>. El diagnóstico de brucelosis se realiza mediante el aislamiento y la identificación de *Brucella* sp., pero este método es efectivo en tan sólo un 40 a un 70% de los casos<sup>5</sup>, por lo que el diagnóstico de laboratorio recae a menudo en la detección de anticuerpos séricos.

Se describen 2 casos de afectación monoarticular en la rodilla por *Brucella melitensis*, en los que se realizó artroscopia debido a un diagnóstico incompleto. El objetivo de este trabajo es llamar la atención sobre una enfermedad que por ser de diagnóstico a veces difícil y cada vez menos frecuente pasa a menudo desapercibida, por lo que debe incluirse en el diagnóstico diferencial de las monoartritis, sobre todo en aquellos pacientes que proceden de zonas endémicas.

## Casos clínicos

### Caso 1

Paciente varón de 35 años, trabajador de la construcción, con dolor mecánico en la rodilla derecha de 7 meses de evolución, sin antecedente traumático y acompañado de derrames de repetición, por lo que se lo había tratado mediante tratamiento antiinflamatorio y múltiples punciones evacuadoras en las que se había obtenido líquido sinovial claro y viscoso; los cultivos habían sido negativos en todos los episodios.

Se realizó radiología simple, en la que no se apreciaron hallazgos patológicos (fig. 1), y resonancia magnética (RM), que mostró importante sinovitis con abundante líquido articular (fig. 2).

Los análisis de laboratorio mostraron un recuento leucocítico de  $12,5 \times 10^9/l$ , con una proteína C reactiva (PCR) de

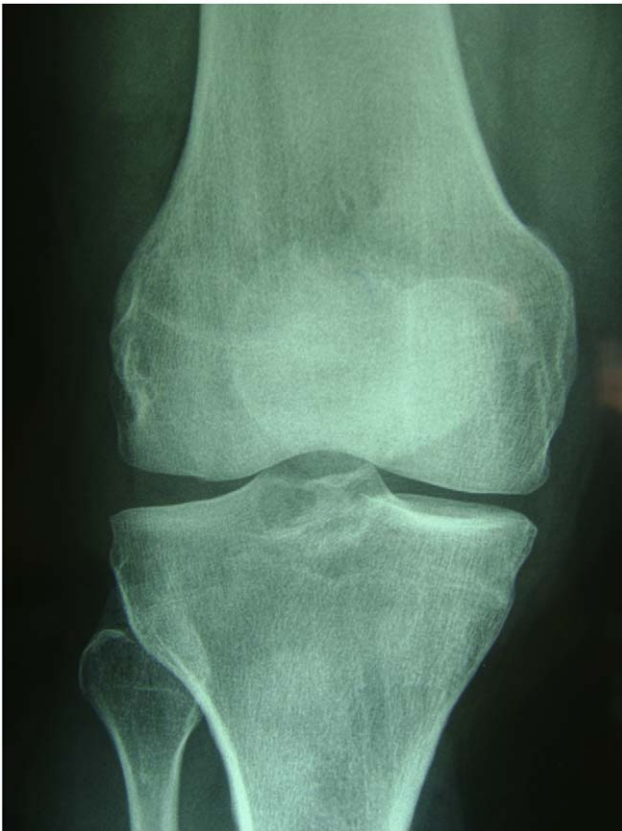67 mg/l y una velocidad de sedimentación globular (VSG) de 35 mm/h. El factor reumatoide, la antiestrepolisina-O y los anticuerpos antinucleares e inmunocomplejos circulantes fueron negativos; el test de Rosa de Bengala fue positivo. El estudio del líquido sinovial mostró un recuento leucocítico de  $12 \times 10^9/l$  (un 63% de neutrófilos y un 37% de linfocitos). Se decidió realizar artroscopia diagnóstica, en la que se apreció una gran sinovitis nodular panarticular (fig. 3) con una lesión condral de espesor completo que afectaba al cóndilo interno. Se tomaron muestras de las vellosidades para estudio anatomopatológico y microbiológico y se realizó sinovectomía por radiofrecuencia.

El informe anatomopatológico mostraba una marcada reacción inflamatoria crónica con actividad inflamatoria aguda concomitante, constituida principalmente por linfocitos y células plasmáticas con hiperplasia de sinoviocitos, depósitos de fibrina en la superficie de las vellosidades y presencia de neutrófilos.

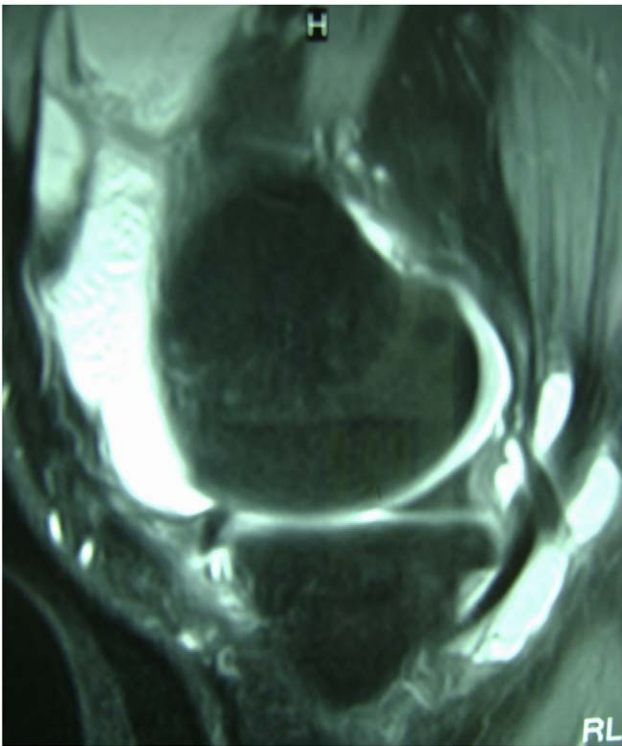
El cultivo de las vellosidades fue positivo para *B. melitensis*, y se inició pauta antibiótica con rifampicina (300 mg cada 12 h) y doxiciclina (100 mg cada 12 h), que se mantuvo durante 9 semanas hasta la normalización de los parámetros hematológicos. El paciente no volvió a presentar episodios de hidrartros, pero persistió dolor mecánico en el compartimento interno con avance radiológico de la artrosis, por lo que un año después se realizó osteotomía tibial proximal de valguización con remisión de los síntomas.

### Caso 2

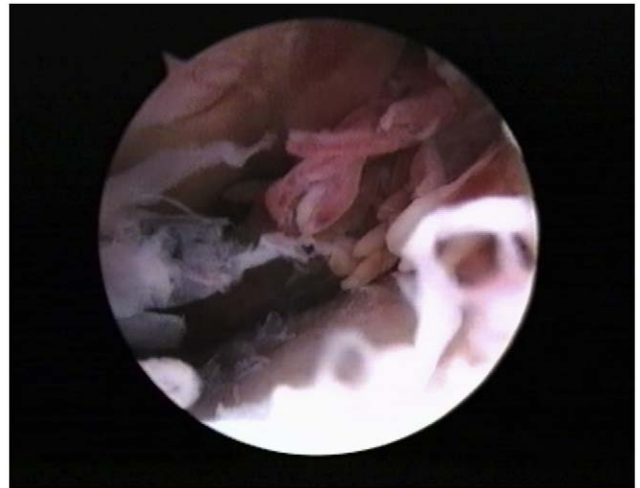Paciente varón de 41 años que ingresó a través del servicio de urgencias. Se lo había intervenido artroscópicamente por rotura del menisco interno de la rodilla derecha. La evolución postoperatoria había sido favorable durante el primer mes, a partir del cual se inició un cuadro de dolor articular con hidrartros, signos inflamatorios agudos y febrícula. Las analíticas mostraron leucocitosis ( $14 \times 10^9/l$ ) y elevación de la PCR y de la VSG. La radiología simple no ofreció hallazgos de interés. El mismo día del ingreso se realizó artroscopia, en la que se observó integridad de estructuras ligamentosas y condrales, resto meniscal estable tras meniscectomía y gran sinovitis nodular. Tras lavado artroscópico se remitieron muestras para estudio anatomopatológico y microbiológico. El diagnóstico de infección por *B. melitensis* se realizó a partir del cultivo, y se inició pauta antibiótica con doxiciclina (100 mg cada 12 h) y rifampicina (300 mg cada 12 h), que se mantuvo hasta la desaparición de los síntomas y la normalización de la PCR y la VSG a las 6



**Figura 1** Radiografía simple de la rodilla afectada en el caso número uno.



**Figura 2** Resonancia magnética, en la que se aprecia abundante líquido intraarticular.



**Figura 3** Visión artroscópica que muestra sinovitis nodular.

semanas, momento en que se consideró la curación de la infección.

### Discusión

La brucelosis es todavía una enfermedad endémica en diversas partes del mundo, especialmente en Oriente Próximo, Oriente Medio, Latinoamérica y países mediterráneos. La infección osteoarticular, ya sea localizada o como parte de la clínica sistémica, es la segunda forma de presentación más común<sup>6</sup>.

El diagnóstico de brucelosis puede ser difícil debido a la cada vez menos frecuente aparición de la enfermedad y a que las pruebas microbiológicas y séricas son a menudo negativas<sup>3,7</sup>. Por esto, la brucelosis debe considerarse como diagnóstico diferencial, tanto en las monoartritis agudas<sup>8</sup> como en las crónicas, sobre todo en pacientes con dolor y derrames de repetición, en las que otras etiologías (metabólica, mecánica y reumática) se han descartado. A diferencia de otras artritis bacterianas, en las artritis brucelósicas el recuento leucocítico del líquido sinovial es a menudo menor de  $50 \times 10^9$  células/l, con un predominio de linfocitos<sup>9</sup>.

Las radiografías simples de las articulaciones afectadas aportan pocos datos para el diagnóstico en estadios incipientes de la enfermedad, y otras pruebas complementarias, como la RM y la tomografía computarizada, son inespecíficas<sup>10</sup>, por lo que el diagnóstico debe basarse en la sospecha clínica en un paciente procedente de una zona endémica con monoartritis crónica y en el hemocultivo o en el cultivo de líquido sinovial, si bien éstos a menudo son negativos<sup>9</sup>.

El tratamiento recomendado para la brucelosis articular es no quirúrgico con un tratamiento combinado de doxiciclina con rifampicina o estreptomina durante 6 a 8 semanas<sup>11</sup>. En los 2 casos descritos se empleó el tratamiento quirúrgico a causa de la falta de un diagnóstico correcto, en el primero debido a la ausencia de resultados en los cultivos realizados y en el segundo, a la sospecha de artritis aguda por otros gérmenes, dado el antecedente de cirugía previa.

La brucelosis debe incluirse en el diagnóstico diferencial de toda monoartritis de rodilla, sobre todo en aquellos pacientes procedentes de zonas endémicas, ya que su tratamiento mediante tratamiento antibiótico combinado es casi siempre efectivo y evita procedimientos más invasivos, como el drenaje o la sinovectomía, que, como en los 2 casos descritos, pueden indicarse si el diagnóstico no ha sido exhaustivo.

### Conflicto de intereses

Los autores declaran no tener ningún conflicto de intereses.

### Bibliografía

1. Informe anual de Enfermedades de Declaración Obligatoria; Centro Nacional de Epidemiología [citado 13 Feb 2009]. Disponible en: URL: [http://www.isciii.es/htdocs/centros/epidemiologia/epi\\_informeanualEDO.jsp](http://www.isciii.es/htdocs/centros/epidemiologia/epi_informeanualEDO.jsp).
2. Pourbagher A, Pourbagher MA, Savas L, Turunc T, Demiroglu YZ, Erol I, et al. Epidemiologic, clinical, and imaging findings in brucellosis patients with osteoarticular involvement. *Am J Roentgenol*. 2006;187:873–80.
3. Bosilkovski M, Krteva L, Dimzova M, Kondova I. Brucellosis in 418 patients from the Balkan Peninsula: Exposure-related differences in clinical manifestations, laboratory test results, and therapy outcome. *Int J Infect Dis*. 2007;11:342–7.
4. Zaks N, Sukenik S, Alkan M, Flusser D, Neumann L, Buskila D. Musculoskeletal manifestations of brucellosis: A study of 90 cases in Israel. *Semin Arthritis Rheum*. 1995;25:97–102.
5. Gómez MC, Nieto JA, Rosa C, Guijo P, Escribano MA, Muñoz A, et al. Evaluation of seven tests for diagnosis of human brucellosis in an area where the disease is endemic. *Clin Vaccine Immunol*. 2008;15:1031–3.
6. Cairó M, Calbo E, Gómez L, Matamala A, Asunción J, Cuchi E, et al. Foreign-body osteoarticular infection by *Brucella melitensis*: A report of three cases. *J Bone Joint Surg Am*. 2006;88:202–4.
7. Taşova Y, Saltoğlu N, Sahin G, Aksu HS. Osteoarthricular involvement of brucellosis in Turkey. *Clin Rheumatol*. 1999;18:214–9.
8. Ayaşlıoğlu E, Özlük O, Kiliç D, Kaygusuz S, Kara S, Aydın G, et al. A case of brucellar septic arthritis of the knee with a prolonged clinical course. *Rheumatol Int*. 2005;b25:69–71.
9. Andonopoulos AP, Asimakopoulos G, Anastasiou E, Bassaris HP. Brucella arthritis. *Scand J Rheumatol*. 1986;15:377–80.
10. Wernaers P, Handelberg F. Brucellar arthritis of the knee: A case report with delayed diagnosis. *Acta Orthop Belg*. 2007;73:795–8.
11. Solera J, Martínez-Alfaro E, Sáez L. Meta-analysis of the efficacy of the combination of rifampicin and doxycycline in the treatment of human brucellosis. *Med Clin (Barc)*. 1994;102:731–8.