



## ORIGINAL

# Tratamiento quirúrgico protocolizado de la «tríada terrible» de codo

D. Cecilia López\*, L. Suárez Arias, M.A. Porrás Moreno, A. Díaz Martín, F. Jara Sánchez y C. Resines Erasun

Servicio de Cirugía Ortopédica y Traumatología, Hospital Universitario 12 de Octubre, Madrid, España

Recibido el 4 de enero de 2010; aceptado el 17 de junio de 2010

Disponible en Internet el 13 de agosto de 2010

### PALABRAS CLAVE

Codo;  
Tríada;  
Cabeza radio

### Resumen

**Objetivo:** Analizar nuestros resultados en pacientes tratados quirúrgicamente por asociación de luxación de codo con fractura de la cabeza radial y fractura de la apófisis coronoides o «tríada terrible» de codo, con un protocolo estandarizado.

**Material y métodos:** Estudio longitudinal prospectivo de 24 pacientes, 10 mujeres y 14 hombres, con 53 años de edad media, diagnosticados de tríada de codo e intervenidos de forma protocolizada. El seguimiento medio fue de dos años (12–50 meses). El tratamiento incluye la sustitución u osteosíntesis de la cabeza radial, la reparación u osteosíntesis de la fractura de coronoides y la reparación ligamentosa. Los resultados se valoraron con la escala *Mayo Elbow Performance Score* (MEPS) y radiográficamente.

**Resultados:** La movilidad media final fue de 105° flexo-extensión y 150° de pronosupinación. La puntuación media en la escala MEPS fue de 85 (65–100 puntos). Ningún paciente precisó de reintervención aunque un caso presentó una infección superficial y en otro persistió un fragmento residual de la cabeza radial que no se extirpó durante la cirugía.

**Conclusión:** El tratamiento recomendado en la tríada terrible de codo debe mantener una articulación estable, preservando o sustituyendo la cabeza radial, reparando el complejo del ligamento lateral externo e intentando sintetizar la fractura de la coronoides.

© 2010 SECOT. Publicado por Elsevier España, S.L. Todos los derechos reservados.

### KEYWORDS

Elbow;  
Triad;  
Radial head

### Surgical treatment protocol for elbow “terrible triad”

#### Abstract

**Objective:** To analyse the results in patients with the combination of elbow dislocation and fracture of the radial head and the coronoid process (or «terrible triad» of elbow) using a standardised protocol.

\*Autor para correspondencia.

Correo electrónico: dacecilia@hotmail.com (D. Cecilia López).

**Material and methods:** A prospective longitudinal study of 24 patients, 10 women and 14 men, median age was 53 years, diagnosed and operated of elbow triad using a standardised protocol. The mean follow-up was two years (12–50 months). Treatment included replacement or osteosynthesis of the radial head, repair or osteosynthesis of the coronoid fracture and ligament repair. The results were evaluated clinically using the Mayo scale Elbow Performance Score (MEPS) and radiographically.

**Results:** The final average mobility was 105° of flexion-extension and 150° of pronosupination. The average score according to the MEPS level was 85 (65–100 points). No patient required re-intervention although there were two complications: one had a superficial infection and in another a residual fragment of the radial head remained that was not removed during surgery.

**Conclusion:** The treatment for the «terrible triad» of the elbow should maintain a stable joint, preserving or replacing the radial head, repairing the lateral collateral ligament complex, and synthesis of the coronoid fracture.

© 2010 SECOT. Published by Elsevier España, S.L. All rights reserved.

## Introducción

La llamada «tríada terrible» del codo es la combinación de una luxación del codo, fractura de la cabeza del radio y de la apófisis coronoides<sup>1</sup>. Tradicionalmente, el tratamiento de esta lesión se ha asociado con malos resultados en términos de inestabilidad aguda o crónica, rigidez, dolor y artrosis postraumática<sup>2–5</sup>. El mejor conocimiento de la anatomía funcional del codo, así como de sus estabilizadores primarios y secundarios ha contribuido enormemente a comprender mejor la fisiopatología de estas lesiones y como enfrentarse a su tratamiento. Actualmente, se considera que el tratamiento eficaz de la tríada terrible del codo debe ser integral, y tener en cuenta todas las estructuras lesionadas tanto óseas como capsuloligamentosas<sup>6–9</sup>. Recientemente se ha descrito un tratamiento que incluye la reparación de todas las lesiones de dentro a fuera. La realización de un tratamiento sistemático podría mejorar los resultados de esta compleja lesión<sup>6,8,9</sup>. El objetivo de nuestro estudio fue valorar los resultados obtenidos en las tríadas terribles de codo mediante la utilización de un abordaje protocolizado.

## Material y métodos

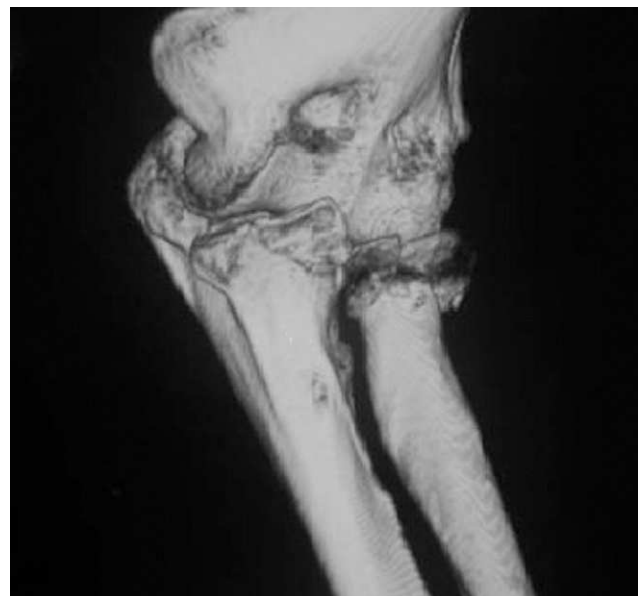Estudio prospectivo longitudinal que incluye 24 pacientes tratados quirúrgicamente, en nuestro centro, con el diagnóstico de tríada terrible de codo. La edad media fue de 53 años, con un rango entre 17 y 73 años. Catorce fueron hombre y 10 mujeres. El seguimiento medio fue de 2 años (rango: 1 año–50 meses). En todos los casos el estudio preoperatorio incluyó radiografías ántero-posteriores y laterales de codo, así como tomografía axial computarizada (TAC) con reconstrucción tridimensional (fig. 1). En la valoración radiológica se contempló el grado de artrosis postraumática<sup>10</sup>, la presencia de osificaciones heterotópicas, si las hubo<sup>11</sup> y si hubo o no osteólisis o zonas de radiolucencia en los casos donde se emplearon implantes de cabeza radial (tabla 1).

La valoración funcional se realizó mediante la *Mayo Elbow Performance Score* (MEPS, 'escala de la Clínica Mayo')<sup>12</sup>. La puntuación obtenida en esta escala va de 0 a 100 puntos, indicando 100 puntos el mejor resultado. En ella se evalúa el dolor (45 puntos), la movilidad (20 puntos), la estabilidad

(10 puntos) y el uso del codo con actividades de la vida diaria (25 puntos). De forma categórica, el resultado se consideró excelente cuando se obtuvieron de 90 a 100 puntos, bueno con una puntuación de 75 a 89, aceptable cuando la puntuación estaba entre 60 y 74 puntos y pobre cuando se obtenían menos de 60 puntos. El resultado se consideró satisfactorio cuando el resultado era bueno o excelente. Asimismo, se registraron las complicaciones ocurridas durante el seguimiento tanto las comunes a cualquier cirugía como aquellas que pudieran ser más específicas del tratamiento de estas lesiones (inestabilidad residual, dolor, rigidez, cirugías secundarias...).

## Técnica quirúrgica

El tratamiento quirúrgico protocolizado en las tríadas de codo<sup>6,8,9</sup>. Los principios de la técnica fueron restaurar la



**Figura 1** La tomografía axial computarizada (TAC) es fundamental en la valoración preoperatoria de estas lesiones y nos ayuda a entender mejor cuales son las estructuras afectadas y como podemos encarar su reparación.

**Tabla 1** Datos de los pacientes relativos a sus características, al tipo de fractura y al tratamiento empleado

Sexo	Edad	Mason <sup>1</sup>	O'Driscoll	Tratamiento cabeza radial	Tratamiento coronoides	Reparación lig. lat externo	Reparación lig. lat medial	Fijación externa
♂	45	II	Punta	Tornillos	Arpón	Sí	No	No
♀	44	III	Punta	Prótesis	Arpón	Sí	No	No
♂	43	III	Punta	Prótesis	Arpón	Sí	No	No
♂	17	II	Punta	Placa	Arpón	Sí	No	No
♀	65	III	Anteromedial	Prótesis	Arpón	Sí	Sí	No
♂	44	III	Punta	Prótesis	Arpón	Sí	No	Sí
♂	50	III	Anteromedial	Prótesis	Placa	Sí	No	No
♂	35	II	Punta	Tornillos	Arpón	Sí	No	Sí
♂	49	III	Punta	Prótesis	Arpón	Sí	No	No
♂	43	III	Punta	Prótesis	Arpón	Sí	No	No
♂	38	II	Punta	Tornillos	Arpón	Sí	No	No
♂	23	III	Base	Prótesis	Arpón	Sí	No	No
♀	64	III	Punta	Prótesis	Placa	Sí	Sí	No
♀	44	III	Punta	Prótesis	Arpón	Sí	No	Sí
♂	67	III	Anteromedial	Prótesis	Placa	Sí	Sí	No
♀	68	III	Punta	Prótesis	Arpón	Sí	No	No
♀	69	III	Punta	Prótesis	Arpón	Sí	No	No
♂	68	III	Punta	Prótesis	Arpón	Sí	Sí	Sí
♀	66	II	Anteromedial	Prótesis	Placa	Sí	Sí	No
♀	67	III	Punta	Prótesis	Arpón	Sí	No	No
♂	57	III	Punta	Prótesis	Arpón	Sí	No	No
♂	73	III	Punta	Prótesis	Placa	Sí	No	No
♀	68	III	Punta	Prótesis	Placa	Sí	No	No
♀	65	III	Punta	Prótesis	Arpón	Sí	No	No

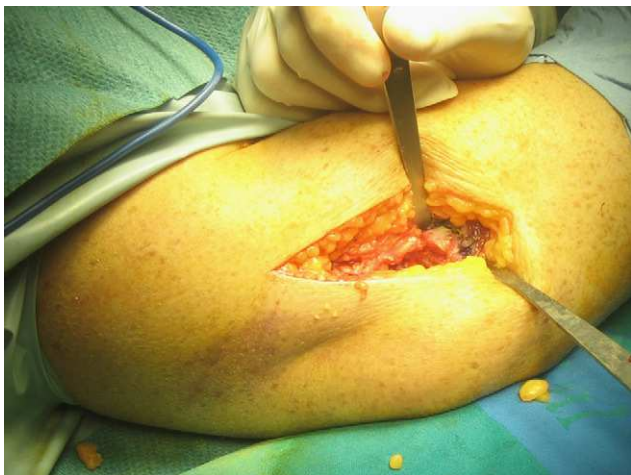estabilidad de la apófisis coronoides, mediante osteosíntesis si el tamaño del fragmento lo permite o mediante reanclaje capsular si era muy pequeño; restaurar el papel estabilizador de la cabeza radial mediante osteosíntesis o sustitución protésica, restaurar la estabilidad lateral reparando el complejo lateral ligamentoso y la musculatura supinadora-extensora; reparación del complejo medial ligamentoso si persistía la inestabilidad y el uso de la fijación externa, si a pesar de todo lo anterior la reparación no quedaba estable como para permitir la movilidad precoz. El abordaje efectuado fue lateral en todos los casos (fig. 2), preferentemente la vía de Kaplan<sup>13</sup> pues facilitaba el mejor acceso a la fractura de cabeza radial y, sobre todo, de la apófisis coronoides. Si se realizó un abordaje de Kocher<sup>13</sup> fue necesario extenderlo proximalmente para acceder a la apófisis coronoides. Desde este acceso se valoró la osteosíntesis de la cabeza radial y cuando no era posible realizamos su sustitución por una prótesis de cabeza radial.

El tratamiento de la fractura de coronoides dependía de su tamaño; en las fracturas que afectaban a la punta se intentó la reparación desde el abordaje lateral. Si la cabeza radial había que sustituirla, una vez reseca quedaba un buen acceso para reparar la apófisis coronoides; en el caso de osteosíntesis de la cabeza radial, aunque era más difícil, también la reparamos desde el abordaje lateral (fig. 3). Este tipo de fracturas de la punta se trataron en todos los casos con suturas mediante arpones ya que son demasiado pequeños para una osteosíntesis estable. Además, con la propia sutura se reparó la lesión capsular anterior. Cuando la fractura de apófisis coronoides tenía un tamaño mayor

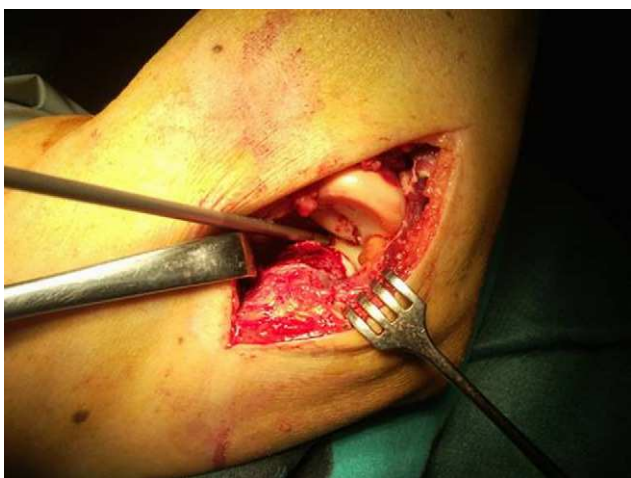realizamos una osteosíntesis con tornillos o placas y lo completamos con un abordaje medial convencional a través del cual se fijó la fractura (fig. 4). Finalmente, se reparó también mediante suturas con arpones el complejo del ligamento colateral lateral (LCL), que típicamente se encontraba avulsionado en su origen humeral. Una vez efectuada la reparación valoramos intraoperatoriamente la estabilidad. El objetivo es obtener una reducción concéntrica sin inestabilidad posterior o posterolateral a través de un arco de flexo extensión desde 20° a 130°<sup>14</sup> y si se consideró un codo inestable se procedió a la reparación del complejo del ligamento colateral medial (LCM) y a la colocación de un fijador externo articulado para mover en un arco de movilidad seguro (fig. 5).

En nuestra serie la cabeza radial se sintetizó en 4 casos y en 20 se realizó una artroplastia con una prótesis modular de pirocarbono (Ascensión Orthopedics®, Austin, Tx, EE.UU.). La fractura de la apófisis coronoides se sintetizó con una placa (Acumed®, Beaverton, Or, EE.UU.) en 6 casos y en 18 correspondía a una fractura de la punta que se trató mediante reparación con arpones. En 4 casos quedó una inestabilidad residual por lo que se añadió un fijador externo.

El protocolo postoperatorio mantenía el codo inmovilizado con una férula braquio-antebraquial, durante 5–7 días, para disminuir el edema y la inflamación de partes blandas y después se comenzó la movilización pasiva dentro de un arco de movilidad estable con una ortesis articulada que pueda bloquearse a gusto del cirujano. Debe individualizarse cada caso en función de la estabilidad conseguida intraoperatoriamente pero, de modo general, en las tres primeras



**Figura 2** El abordaje lateral permite el tratamiento de la fractura de la cabeza radial, fracturas de la punta de la coronoides y la reparación del complejo del ligamento colateral externo.



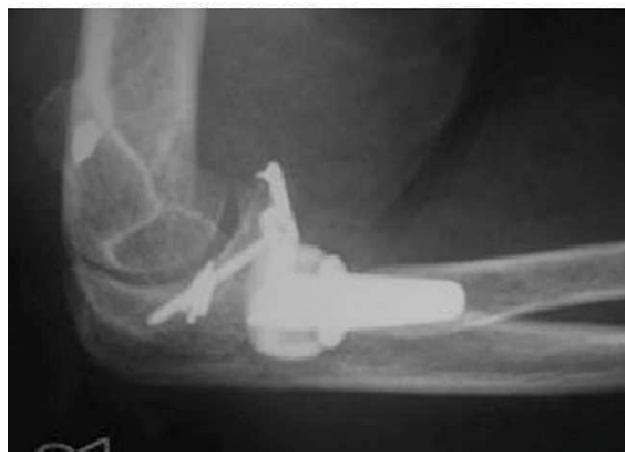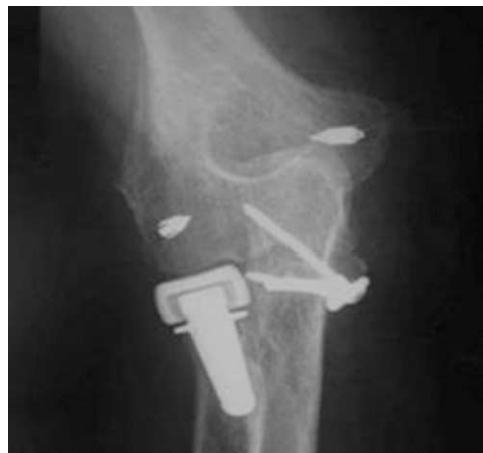**Figura 3** Reparación de la cápsula anterior en una fractura de la punta de la coronoides con un arpón. El acceso es posible desde un abordaje lateral incluso sin la extirpación de la cabeza radial.

semanas se evitaron la extensión y supinación completas. A las 3 o 4 semanas se inició la movilización completa pasiva, y a las 6 semanas se autorizó la movilidad activa sin restricción.

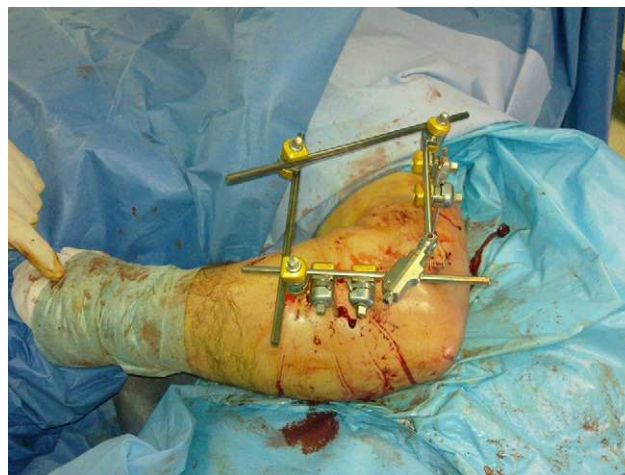## Resultados

El arco medio de flexo-extensión final fue de  $105^{\circ}$  ( $80^{\circ}$ – $140^{\circ}$ ) y de  $150^{\circ}$  ( $90^{\circ}$ – $160^{\circ}$ ) de prono-supinación. La puntuación media según la escala MEPS fue de 85 puntos (65–100 puntos), lo cual corresponde a 10 resultados excelentes, 10 buenos y 4 regulares.

No encontramos cambios degenerativos radiográficos durante el seguimiento aunque un paciente desarrolló osificaciones heterotópicas grado «A», de Hastings y Graham, con limitación funcional en flexo-extensión y pérdida menor de  $30^{\circ}$  del arco total de flexo-extensión. Otro paciente



**Figura 4** A,B) El tratamiento comprende una artroplastia de la cabeza radial (fractura conminuta imposible de sintetizar), osteosíntesis de la coronoides con una placa específica para ello a través de un abordaje medial adicional y reparación ligamentosa de ambos complejos con suturas con arpones.



**Figura 5** Fijador externo colocado cuando tras la reparación persiste una inestabilidad residual.

desarrolló una osteólisis menor, de 2 mm, en la unión del vástago de la prótesis de cabeza radial con la diáfisis sin repercusión funcional ni progresión radiológica.

Ningún paciente presentó complicaciones que precisaran reintervención, pero hubo otro paciente que presentó una infección superficial de la herida quirúrgica que evolucionó satisfactoriamente con tratamiento antibiótico y en otro, al que se prostetizó la cabeza radial, se objetivó un fragmento residual de la cabeza radial que quedó periarticular que al no tener repercusión funcional se desestimó la cirugía para extirparlo. Ningún paciente precisó cirugía secundaria por rigidez de codo postraumática. En aquellos en los que el arco de movilidad no era completo, la función fue suficientemente satisfactoria como para no demandar este tipo de cirugía.

## Discusión

La anatomía funcional del codo viene dada por estructuras óseas y cápsulo-ligamentosas. Desde el punto de vista fisiopatológico en una tríada existe una lesión a ambos niveles lo que se traduce en una situación de gran inestabilidad articular. Para restaurar la estabilidad y en último caso la funcionalidad es necesario realizar un tratamiento integral de todas las estructuras lesionadas<sup>6-9</sup>. Parece necesario la reparación del ligamento lateral colateral cubital, la osteosíntesis o la artroplastia de sustitución y la reparación de la fractura de la apófisis coronoides.

Tradicionalmente existen diversos puntos en el enfoque del tratamiento de estas lesiones que son objeto de discusión. Por ejemplo, decidir el mejor abordaje para la cabeza radial, si hay que tratar o no la fractura de la apófisis coronoides, la reparación ligamentosa y cual es el orden que hay que seguir.

Respecto al abordaje puede hacerse un abordaje lateral entre los músculos extensores radiales del carpo y el músculo extensor común de los dedos que permite ver como es la fractura de la cabeza radial, acceder a fracturas de la punta de la apófisis coronoides y reparar el complejo del ligamento lateral externo. En caso de ser necesario, puede realizarse un abordaje adicional medial, útil para tratar fracturas mayores de la coronoides o si se desea reparar el complejo ligamentoso medial. Alternativamente puede hacerse un abordaje medio posterior que deslizándose a lateral o medial también permite acceder a todas las estructuras lesionadas<sup>9</sup>.

La función estabilizadora de la cabeza radial está bien documentada, por lo que se debe preservar, ya sea mediante osteosíntesis estable con reducción y fijación interna (RAFI), o mediante sustitución protésica<sup>15,16</sup>.

Es primordial restaurar el contacto radio-capitelar en el contexto de una lesión tan inestable. La realización de una resección de la cabeza radial está, por tanto, contraindicada. La artroplastia debe utilizarse siempre que no pueda obtenerse una reconstrucción adecuada mediante una osteosíntesis estable. Esto puede ser especialmente difícil en lesiones multifragmentarias, hueso osteopénico, pérdida de hueso subcortical e impactación de la superficie articular<sup>17-22</sup>. Existen distintos dispositivos en el mercado, la mayoría de ellos no cementados, sin evidencia de la superioridad de unos implantes sobre otros. Los implantes de silicona están en desuso por su incapacidad para restaurar la estabilidad del compartimento lateral, por la sinovitis que producen (siliconitis) y la frecuencia de sus

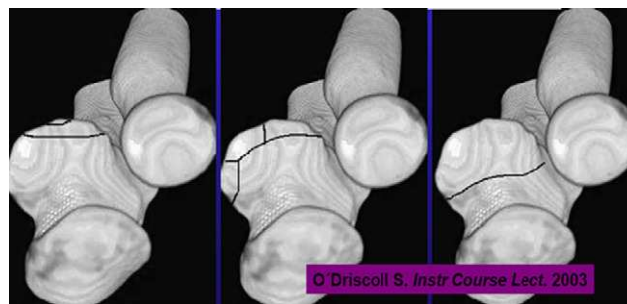
roturas<sup>23-25</sup>. Los implantes metálicos han demostrado buenos resultados a largo plazo en términos de estabilidad del codo, pero se han descrito casos de erosión del cóndilo humeral por la prótesis, lo que se ha atribuido al sobredimensionamiento del implante más que al acabado del mismo, por lo que desde el punto de vista práctico es importante tener en mente que no hay que dejar la prótesis demasiado prieta y en caso de tener que decidir entre dos tamaños suele ser mejor optar por el tamaño más pequeño<sup>18,23,26</sup>. Los implantes de carbón pirolítico resultan atractivos por sus características biomecánicas al tener un módulo de elasticidad parecidos a los del hueso<sup>27</sup>.

Uno de los aspectos que más han cambiado en el enfoque de estas lesiones es la importancia de las fracturas de la apófisis coronoides, incluso a las que son pequeñas<sup>6,7</sup>. Esto se debe al papel de la apófisis coronoides como estabilizador del codo ya que proporciona estabilidad antero-posterior y frente al varo. La clasificación de Regan y Morrey<sup>28</sup> ha sido la más empleada, pero tiene demasiada variabilidad interobservador por lo que se prefiere utilizar la clasificación de O'Driscoll<sup>29</sup>, basada en la morfología según la TAC (fig. 6). La realización de una TAC preoperatoria forma parte del protocolo de tratamiento de estas lesiones.

Las fracturas de la punta tienen una síntesis difícil pero es importante realizar una reparación pues muchas veces van unidas a una lesión de la cápsula anterior que si no se reinserta conduce a una inestabilidad en el plano antero-posterior<sup>6,7</sup>. La re inserción de estos pequeños fragmentos junto con la cápsula articular puede realizarse mediante anclajes transóseos o suturas con arpones.

Las fracturas de la apófisis coronoides que afecten a su carilla antero-medial (inserción del fascículo más importante del LCM) o de la base son demasiado grandes para poder tratarse con arpones o sutura transósea. Estas fracturas precisan una síntesis que proporcione una fijación rígida por lo que es necesario realizar un abordaje medial adicional, o si se ha practicado una vía posterior efectuar la disección hacia el lado medial. En función del tamaño del fragmento podrá optarse por distintos tipos de osteosíntesis según las preferencias del cirujano. Existen en el mercado placas preconformadas para fracturas de la carilla antero-medial y si fuese el fragmento mayor podría emplearse una placa recta.

La lesión del LCL es obligado repararla. Resulta habitual encontrar el ligamento arrancado en bloque del epicóndilo, por lo que tras reparar el problema de la cabeza radial y la



**Figura 6** Clasificación de O'Driscoll de fracturas de ala apófisis coronoides basada en su morfología según la TAC.

apófisis coronoides se puede reinsertar en bloque todo el complejo ligamentoso a su punto de inserción humeral.

La reparación del LCM puede hacerse en los casos en los que tras hacer todo lo anterior el codo sigue inestable. Para algunos autores no hay necesidad de reparar el LCM, a pesar de estar lesionado<sup>30</sup>. El razonamiento es que en un codo, una vez reducido el LCM lesionado, «cicatrizas» sin problemas, pero hay quien prefiere ante una inestabilidad residual realizar la reparación del LCM y si la inestabilidad persiste colocar un fijador externo<sup>31</sup>.

Las tríadas de codo son lesiones ósteo-ligamentosas complejas donde el éxito del tratamiento reside en la comprensión de las bases anatómicas y biomecánicas de la articulación del codo. La importancia de los estabilizadores primarios y secundarios, entre ellos la cabeza radial, la apófisis coronoides y los complejos ligamentosos laterales es capital, por lo que debe realizarse una reparación lo más integral posible de las estructuras lesionadas según los protocolos quirúrgicos de los que disponemos.

## Conflicto de intereses

Los autores declaran no tener ningún conflicto de intereses.

## Bibliografía

- Hotchkiss RN. Fractures and dislocations of the elbow. En: Rockwood CA, Green DP, Bucholz RW, Heckman JD, editores. *Rockwood and Green's fractures in adults*, 4th ed. Philadelphia: Lippincott-Raven; 1996. p. 929-1024.
- McKee MD, Borden SH, King GJ, Patterson SD, Jupiter JB, Bamberger HB, Paksima N. Management of recurrent, complex instability of the elbow with a hinged external fixator. *J Bone Joint Surg Br.* 1998;80:1031-6.
- Josefsson PO, Gentz CF, Johnell O, Wendeberg B. Dislocations of the elbow and intraarticular fractures. *Clin Orthop Relat Res.* 1989;246:126-30.
- Linscheid RL. Elbow dislocations. En: Morrey BF, editor. *The elbow and its disorders*. Philadelphia: WB Saunders; 1985. p. 414-32.
- Ring D, Jupiter JB, Zilberfarb J. Posterior dislocation of the elbow with fractures of the radial head and coronoid. *J Bone Joint Surg Am.* 2002;84:547-51.
- Pugh D, Wild LM, Schemitsch E, King GJW, Mc Kee D. Standard surgical protocol to treat elbow dislocations with radial head and coronoid fractures. *J Bone Joint Surg Am.* 2004;86:1122-30.
- Cook RE, McKee MD. Techniques to tame the terrible triad: unstable fracture dislocations of the elbow. *Oper Tech Orthop.* 2003;13:130-7.
- Zeinders GJ, Patel MK. Management of unstable elbows following complex fracture-dislocations-the "terrible triad" injury. *J Bone Joint Surg (Am); 90-A (suppl 4):75-84.*
- McKee MD, Pugh DW, Wild LM, Schemitsch EH, King GW. Standard surgical protocol to treat elbow dislocation with radial head and coronoid fractures. *Surgical technique. J Bone Joint Surg Am.* 2005;87(suppl 1):22-32.
- Broberg MA, Morrey BF. Results of delayed excision of the radial head after fracture. *J Bone Joint Surg Am.* 1986;68:669-74.
- Hastings H, Graham TJ. The classification and treatment of heterotopic ossification about the elbow and forearm. *Hand Clin.* 1994;10:417-37.
- Gill DR, Morrey BF. The Conrad-Morrey total elbow arthroplasty in patients who have rheumatoid arthritis. A ten to fifteen-year follow-up study. *J Bone Joint Surg Am.* 1998;80:1327-35.
- Cheung EV, Steinmann SP. Surgical approaches to the elbow. *J Am Acad Orthop Surg.* 2009;17:325-33.
- Broberg MA, Morrey Bf. Results of treatment of fracture-dislocations of the elbow. *Clin Orthop Relat Res.* 1987;216:109-19.
- Morrey BF, Tanaka S, An KN. Valgus stability of the elbow: A definition of primary and secondary constraints. *Clin Orthop Relat Res.* 1991;256:187-95.
- Heim U. Les fractures associées du radius et du cubitus au niveau du coude chez l'adulte. *Rev Chir Orthop Reparatrice Appar Mot.* 1998;84:142-53.
- Ikeda M, Sugiyama K, Kang C, Takagaki T, Oka Y. Comminuted fractures of the radial head. *J Bone Joint Surg Am.* 2005;87:76-84.
- Harrington IJ, Sekiyi-Out A, Barrington T, Evans DC, Tuli V. The functional outcome with metallic radial head implants in the treatment of unstable elbow fractures: a long-term review. *J Trauma.* 2001;50:46-52.
- King GW. Management of radial head fracture with implant arthroplasty. *J Am Soc Hand Surg.* 2004;4:11-26.
- Alnot JY, Katz V, Hardy P. La prothèse de tête radiale GUEPAR dans les fractures récentes et anciennes. *Rev Chir Orthop.* 2003;89:304-9.
- Popovic N, Gillet P, Rodriguez A, Lemaire R. Fracture of the radial head with associated elbow dislocation: results of treatment using a floating radial head prosthesis. *J Orthop Trauma.* 2000;14:171-7.
- Judet T, de Loubresse C, Garreau C, Piriou P, Charnley G. A floating prosthesis for radial head fractures. *J Bone Joint Surg Br.* 1996;78:244-9.
- King GJW, Zarzour Z, Rath D, Dunning C, Patterson S, Johnson J. Metallic radial head arthroplasty improves valgus stability of the elbow. *Clin Orthop.* 1999;368:114-25.
- Rosenthal DI, Rosenberg AE, Schiller AL, Smith RJ. Destructive arthritis due to silicone: a foreign-body reaction. *Radiology.* 1983;149:69.
- Worsing RA, Engber WD, Lange TA. Reactive synovitis from particulate silastic. *J Bone Joint Surg Am.* 1982;64:581-5.
- Van Riet R, Van Glabbeek F, Verbogt O, Gielen J. Capitellar erosion caused by a metal radial head prosthesis. *J Bone Joint Surg Am.* 2004;86:1061-4.
- Allieu Y, Winter M, Péquignot JP, De Mourgues P. Radial head replacement with a pyrocarbon head prosthesis: preliminary results of a multicentric prospective study. *J Hand Surg [Am].* 2007;16:1-9.
- Regan W, Morrey B. Fractures of the coronoid process of the ulna. *J Bone Joint Surg Am.* 1989;71:1348-54.
- O'Driscoll SW, Jupiter JB, Cohen H, Ring D, McKee MD. Difficult elbow fractures: pearls and pitfalls. *Inst Course Lect.* 2003;52:113-34.
- Forthman C, Henket M, Ring DC. Elbow dislocation with intra-articular fracture: the results of operative treatment without repair of the medial collateral ligament. *J Hand Surg [Am].* 2007;32:1200-9.
- Mathew PK, Athwal GS, King GW. Terrible triad of the elbow: current concepts. *J Am Acad Orthop Surg.* 2009;17:137-51.