

ORIGINAL

Valoración pedobarográfica de 17 pacientes intervenidos con artrodesis de tobillo

A. Fuentes Sanz^{a,*}, F. López-Oliva Muñoz^b y F. Forriol^a

^aHospital FREMAP Majadahonda, Fundación Jiménez Díaz, Madrid, España

^bServicio de Cirugía Ortopédica y Traumatología, Fundación Jiménez Díaz, Madrid, España

Recibido el 25 de junio de 2010; aceptado el 22 de julio de 2010

Disponible en Internet el 1 de septiembre de 2010

PALABRAS CLAVE

Pie;
Tobillo;
Artrodesis;
Marcha;
Presión plantar

Resumen

Objetivo: Analizar la modificación de las presiones plantares durante la marcha en pacientes con artrodesis de tobillo.

Pacientes y metodología: Se estudió el apoyo plantar en 17 pacientes (14 hombres y 3 mujeres) intervenidos con una artrodesis de tobillo, 13 del lado derecho y 4 del izquierdo, de causa postraumática, con un seguimiento mínimo de tres años (3 a 9). Se descartaron pacientes con patologías asociadas que afectaban a la extremidad intervenida. La edad media fue de 40 (26 a 54) años y el peso medio de 89 (54 a 117) kg. Se realizó una exploración clínica y se obtuvieron las huellas plantares al caminar sobre una plataforma de presiones. El pie fue dividido en 6 zonas y comparamos el pie operado con el contralateral.

Resultados: El pie operado presentaba una presión total, fuerza, y área de apoyo total menor que el pie no operado. Por el contrario, el tiempo de apoyo fue superior en el pie operado. Las presiones del talón, mediopié y en el antepié en conjunto, aunque no significativas, fueron mayores en el pie artrodesado. Sin mostrar significación, la porción interna del antepié y el apoyo sobre los dedos fueron menores en el pie artrodesado mientras que aumentaron en la porción central y externa del antepié.

Conclusión: Las presiones en el mediopié y en la zona interna y central del antepié aumentan con la artrodesis por la modificación de la bóveda plantar que descarga el apoyo del talón y del primer dedo.

© 2010 SECOT. Publicado por Elsevier España, S.L. Todos los derechos reservados.

KEYWORDS

Foot;
Ankle;
Arthrodesis;

Pedobarographic assessment of 17 patients with ankle arthrodesis

Abstract

Aim: The aim of this study is to compare and analyse the changes in plantar pressure whilst walking, in patients with ankle arthrodesis by means of kinetic and kinematical motion analysis and plantar support studies.

*Autor para correspondencia.

Correo electrónico: adela_fuentes@fremap.es (A. Fuentes Sanz).

Gait;
Pressure

Patients and method: We studied 17 patients (14 males and 3 females) with post-traumatic ankle arthrodesis (13 right side and 4 left side) with a minimum follow up of three years (3–9 years). There were no other associated lower extremity pathologies. The mean age was 40 years (26–54 yrs.) and mean weight 89 kg (54–117 kg). A physical examination and pedography was performed (Emed[®], Novel, Munich, Germany). The foot was divided into 6 zones and we compared the fused one with the control.

Results: The fused ankle had lower total pressures, vertical forces and support area compared to the non-fused. On the other hand, the support time was greater in the fused ankle. Pressures on the heel, midfoot and forefoot were higher in the fused side. We confirmed higher pressures in the forefoot and toes in the external and central part of the fused side.

Conclusion: Pressures on the midfoot and internal and central part of the forefoot are greater after an ankle arthrodesis due to changes in the plantar arch that release support from the heel and the first toe.

© 2010 SECOT. Published by Elsevier España, S.L. All rights reserved.

Introducción

El tratamiento de la artrosis postraumática es uno de los aspectos más controvertidos y debatidos en la cirugía ortopédica del tobillo. Incluso en la era de las prótesis, la artrodesis de tobillo tiene un lugar entre las posibilidades clínicas, ya que en los casos de articulaciones dolorosas, con una alteración de la posición y marcada limitación de la movilidad, este tratamiento lleva a la estabilidad y a una capacidad de apoyo sin dolor. Las artrodesis en el pie deben entenderse, como acciones para normalizar el apoyo y suprimir el dolor^{1,2}. Siguiendo a Sanchís Olmos³ consideramos que las artrodesis son «aquellas operaciones quirúrgicas destinadas a bloquear totalmente una articulación, suprimiendo por completo la movilidad articular de la misma. Es un concepto funcional, no anatómico, y su finalidad es puramente mecánica» por lo que Vaquero González⁴ consideraba que «es una intervención movilizadora».

En la actualidad se considera como la principal indicación para este tipo de cirugía un tobillo doloroso, rígido y con alteraciones funcionales, que no responde al tratamiento conservador; como resultado de una fractura previa, infección, osteonecrosis o artrosis. La artrodesis de tobillo se ha considerado como una cirugía de rescate en pacientes con dolor moderado e intenso, una alteración funcional grave y una deformidad del retropié, siempre que esté afectada la articulación tibio-astragalina^{5–9}. Además, aproximadamente el 1% de las personas padecen una artrosis en la articulación del tobillo¹⁰, de las cuales casi tres cuartas partes de los casos son consecuencia de un traumatismo con fracturas de tobillo o rotura de los ligamentos¹¹.

El objetivo de la artrodesis de tobillo es eliminar el dolor, consiguiendo una fijación estable con un retropié y un tobillo anatómicamente alineados¹². Es un procedimiento que obtiene muy buenos resultados en el pie incapacitado y en la artropatía de tobillo y se puede considerar como una alternativa de salvamento frente a la amputación en las articulaciones neuropáticas, diabéticas, degenerativas o reumatoideas. Además, resuelve un problema grave sin afectar a la actividad cotidiana. La fijación de la articulación astrágalo-tibio-peronea se compensa con una mayor movilidad de las articulaciones adyacentes, la articulación de la rodilla y las articulaciones del tarso. En nuestro trabajo

pretendemos analizar las presiones de la huella plantar durante la marcha del lado intervenido para compararlo con el lado sano y los años de evolución.

Pacientes y metodología

En el estudio incluimos pacientes que habían sufrido un accidente laboral y, a consecuencia del mismo, requirieron una artrodesis de tobillo, aceptando la realización de todas las pruebas exigidas por el estudio. Fueron excluidos los pacientes que no quisieron o pudieron ser evaluados, además de los pacientes con traumatismos bilaterales, intervenidos con prótesis articulares en alguno de los miembros inferiores o con cirugías articulares relacionadas con la movilidad o con el eje de carga en cualquiera de los miembros inferiores.

Los 17 pacientes finalmente analizados presentaron una edad media de 40 años (rango: 26–54 años); catorce fueron varones y tres fueron mujeres y se intervinieron 13 tobillos derechos frente a 4 izquierdos. El peso medio de los pacientes fue de 89 kg (rango: 54–117 kg). Catorce de los pacientes eran fumadores habituales.

El tipo de fractura fue pilón tibial en 10 casos, en 6 una fractura bimaléolar y en una ocasión fue consecuencia de una osteocondritis. Once fueron lesiones cerradas y 6 abiertas que, según la clasificación de Gustillo – Anderson, correspondieron en 5 casos al grado I, y una fue abierta de grado III.

Tras el accidente a 14 pacientes se les realizó una reducción abierta y fijación interna de la lesión; a un paciente se le estabilizó con un fijador externo, a uno de ellos se efectuó una artrodesis primaria y a otro paciente se fijó con un clavo de Steinmann transcalsáneo. El tiempo transcurrido hasta realizar la artrodesis fue de 39 meses desde la primera intervención quirúrgica (rango: 204–6 meses). Los pacientes incluidos en el estudio presentaban un tiempo mínimo de evolución de 3 años (rango: 3–9 años).

La técnica quirúrgica empleada fue mediante cirugía abierta y tornillos canulados a compresión, en los 17 pacientes. En 9 cirugías se aportó injerto de cresta para favorecer la consolidación.

Tras la cirugía los pacientes permanecieron inmovilizados con una bota de yeso, durante tres meses, permitiendo el

apoyo a los 2 meses si los controles radiográficos lo permitían. Con respecto a la ayuda para la deambulaci3n, el 80% caminaba sin muletas, el 11% precisaba ayudarse con un bast3n para caminar y el 9% necesitaba de dos bastones en el momento de la revisi3n. Cuando se les pregunt3 por el uso de ortesis o plantillas para una deambulaci3n m3s c3moda, 7 pacientes indicaron que los utilizaban de forma habitual. El tipo de ortesis empleada en 6 pacientes fue una plantilla conformada y uno de ellos precis3 un alza de 2 cm.

Cl3nicamente evaluamos la estabilidad varo-valgo del tobillo, con la rodilla flexionada, a 20°, se comprob3 manualmente la estabilidad en varo-valgo, considerando normal, cuando la articulaci3n mostraba una apertura inferior a 2 mm con respecto al lado contralateral; laxitud media, cuando la apertura estaba entre 2 y 5 mm, laxitud moderada, entre 5 y 10 mm y laxitud grave, cuando era mayor de 10 mm. Analizamos la movilidad de la articulaci3n subastragalina; se moviliz3 el calc3neo y se evalu3 el grado de inversi3n/eversi3n pasiva de la parte posterior del pie. La rotaci3n del pie la obtuvimos con el paciente en supino y la r3tula hacia el c3nito y con un goni3metro se midi3 el 3ngulo entre el borde medial del pie y la vertical. La posici3n neutra vino dada por la rotaci3n de la pierna contralateral.

La movilidad sagital de la articulaci3n de Chopart se valor3 con el paciente sentado se coloc3 el goni3metro en el eje longitudinal de la parte medial de la tibia y el primer metatarsiano y se midi3 la movilidad activa.

Con una cinta m3trica se midi3 el per3metro de la pantorrilla, 5 cm distales a la tuberosidad anterior de la tibia para conocer la atrofia de los gemelos. En cuanto a la dismetr3a entre la extremidad intervenida y el control se determin3 con el sujeto de pie y descalzo. Se traz3 una l3nea entre las crestas iliacas posteriores. Se colocaron alzas de madera de espesor conocido, debajo del pie artrodesado hasta que se equilibraron las crestas iliacas.

An3lisis de las presiones plantares durante la marcha. Estudiamos el apoyo plantar, con el pie descalzo, sobre plataformas pedobarogr3ficas. Los pacientes apoyaron sobre una plataforma pedobarogr3fica (Emed[®], Novel, Munich, Alemania) para analizar la distribuci3n de las presiones en ambos pies. Posteriormente se evalu3 la distribuci3n de presiones durante la marcha. Se analizaron los valores obtenidos en el pie intervenido y el sano que fue utilizado como control.

Cada paciente pas3 primero con el pie derecho y despu3s con el izquierdo apoyando sobre la plataforma a una velocidad considerada normal por 3l mismo. Pas3 tres veces recogiendo todas ellas, siempre y cuando no se observase alguna anomal3a, en cuyo caso le hicimos repetir la prueba. De esta manera obtuvimos datos de apoyo plantar din3mico y est3tico.

Cada huella plantar fue dividida en 6 regiones, tal3n, mediopi3, zona interna del antepi3, zona central del antepi3, zona externa del antepi3 y los dedos obteniendo la presi3n media en cada una de estas 3reas (fig. 1). Con los resultados obtenidos realizamos una estadística descriptiva de todas las variables estudiadas y analizamos la frecuencia de cada una de las variables. Analizamos las variables biomec3nicas comparando el lado artrodesado y el lado sano con la prueba de la U de Mann-Whitney para grupos no param3tricos.

Resultados

El tiempo medio hasta la aparici3n de una consolidaci3n visible radiogr3fica de la artrodesis fue de tres meses.

Las complicaciones en esta serie fueron dos casos de infecci3n superficial que remitieron con lavados y tratamiento antibi3tico por v3a oral; aporte de hueso esponjoso de cresta iliaca en otro caso y hubo que intervenir para reartrodesar a un paciente. Retiramos el material de osteos3ntesis a 3 pacientes. Se detect3 una atrofia de la pantorrilla pues todos los pacientes presentaron una media de 2 cm menos en su per3metro comparado con el lado sano.

De los diecisiete pacientes estudiados, solo uno refiri3 sensaci3n de inestabilidad en el plano sagital. La media de la inversi3n obtenida en los veinte pacientes fue de 6° (rango: 0°–18°) y la eversi3n de 5° (rango: 0°–20°). Tres pacientes presentaron una rotaci3n externa, con una media de 6° (rango: 5°–15°). Cuatro pacientes ten3an una rotaci3n similar al lado contralateral; el resto, diez, presentaron el pie artrodesado en rotaci3n interna, con una media de 8° (rango: 3°–15°). La movilidad de la articulaci3n de Chopart en el plano coronal, de los pacientes con una artrodesis de tobillo, era de 10° (rango: 0°–30°). De estos, 6° eran de flexi3n plantar (rango: 0°–30°) y 4° de flexi3n dorsal (rango: 0°–10°).

Cinco presentaron acortamiento del miembro intervenido con respecto al contralateral con una media de 1,25 cm (rango: 0,5–2 cm).

Trece de los diecisiete pacientes intervenidos (76%) presentaron inflamaci3n en el tobillo artrodesado, m3s acusada al final del d3a. Por su parte, cinco pacientes (30%), indicaban hiperqueratosis en el pie intervenido, que precisaban la asistencia peri3dica al pod3logo. La distribuci3n de esta hiperqueratosis era, dos sobre cabeza de 5.° metatarsiano, arco plantar interno, cabeza de 1.° metatarsiano e interfal3ngica proximal de 4.° dedo. Con respecto a las cicatrices, solo un paciente refiri3 picor de forma ocasional, el resto solo indicaba alteraciones de pigmentaci3n pericicatricial.

Vimos que el pie operado presentaba una presi3n total, fuerza, y 3rea de apoyo total menor que el pie no operado. Por el contrario, el tiempo de apoyo fue superior en el pie operado (tabla 1).

Las presiones del tal3n, mediopi3 y en el antepi3 en conjunto, aunque no significativas, fueron mayores en el pie artrodesado (tabla 2). Estudiando el antepi3, en sus tres zonas, y los dedos vimos que, sin mostrar significaci3n, la porci3n interna del antepi3 y el apoyo sobre los dedos fueron menores en el pie artrodesado mientras que aumentaron en la porci3n central y externa del antepi3 (tabla 3) (figs. 1 y 2).

Discusi3n

Hemos planteado un estudio de la artrodesis de tobillo como consecuencia de traumatismos en el mundo laboral. La poblaci3n estudiada, aunque escasa, realiza una vida diaria normal siempre y cuando no se exijan grandes esfuerzos. No podemos olvidar que la etiolog3a, en todos ellos, fue consecuencia de graves accidentes con un futuro funcional incierto.

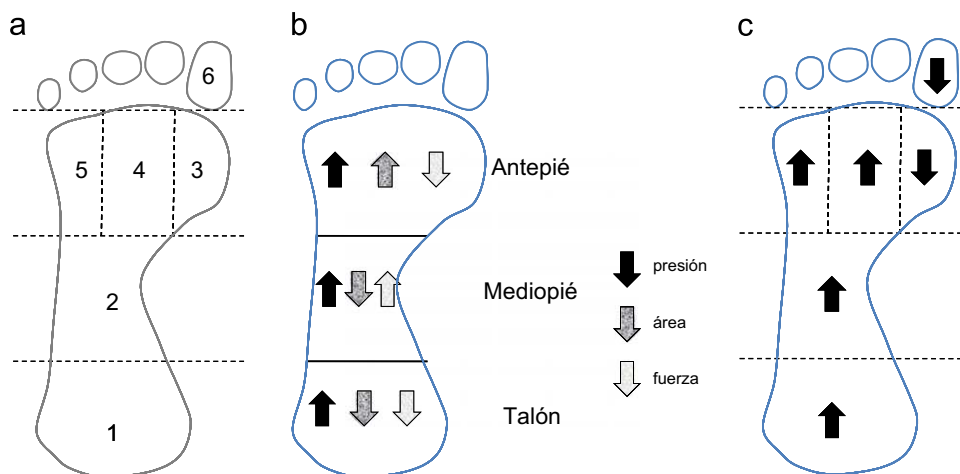


Figura 1 a) División de la huella plantar en seis zonas. b) Aumento o disminución de las fuerzas, áreas y presiones comparando el lado intervenido con el control. c) Aumento o disminución de las presiones comparando el lado operado con el control.

Tabla 1 Parámetros del apoyo plantar en el pie artrodesado y en el contralateral

Grupo	Presión total		Fuerza total		Área total		Tiempo total apoyo	
	X	DE	X	DE	X	DE	X	DE
Operado	706,47	254,01	970,18	196,41	130,05	16,87	1.298,00	183,3
No operado	747,35	242,40	999,06	189,26	183,88	20,26	832,94	193,77

Tabla 2 Presión, fuerza y área de apoyo plantares en tres zonas del pie

Zona pie	Presión		Fuerza		Área	
	X	DE	X	DE	X	DE
<i>Talón</i>						
Artrodesado	399,12	87,08	745,76	207,59	63,35	24,33
No artrodesado	333,53	91,11	825,82	247,23	69,82	23,56
<i>Mediopié</i>						
Artrodesado	271,18	95,17	894,82	196,82	95,00	19,19
No artrodesado	232,41	103,62	873,29	190,72	100,29	26,53
<i>Antepié</i>						
Artrodesado	621,82	282,02	918,94	199,44	75,18	23,71
No artrodesado	617,35	206,21	968,52	165,00	60,18	16,97

En nuestro estudio hemos comparado siempre el tobillo operado con la extremidad contralateral no intervenida, denominada en muchas ocasiones sana, y que hemos utilizado como control, si bien sabemos que puede sufrir patologías, cambios radiográficos y modificaciones compensatorias y alteraciones biomecánicas como consecuencia del tobillo artrodesado. Sin embargo, nos parece más fiable que buscar un grupo control externo.

Cuando usan calzado, todos ellos pueden caminar sobre terreno regular sin dolor y la artrodesis les ha permitido regresar a sus ocupaciones y actividades recreativas previas. Como problemas específicos, dentro de las actividades

diarias, tras una artrodesis de tobillo se ha señalado el subir escaleras, levantarse de una silla, caminar sobre superficies irregulares y correr. Los pacientes generalmente tienen un nivel bajo de satisfacción ya que se ven obligados a necesitar ayuda o a modificar su calzado de forma permanente.

Los resultados de Buck et al¹³ reflejan que una posición en valgo del tobillo es ventajosa y proporciona una marcha más normal. Por su parte, Said et al¹⁴ analizaron la marcha en 11 pacientes, los que mejor caminaban tenían una posición del tobillo en ángulo recto con un discreto equino y una pseudo-dorxiflexión de 5° o más y pseudoflexión plantar de 20° o más, aprovechando el resto de las articulaciones mediotarsianas. Se ha dicho que una artrodesis en discreta posición de equino favorece la fase de apoyo y que el retropié en un discreto valgo o en posición neutra, evita el apoyo sobre el borde lateral del pie, disminuyendo el riesgo de dolor en esta zona y la formación de callosidades. Por su parte, la rotación externa del pie permite una buena movilidad de la rodilla, evitando que esta gire externamente, durante la fase de apoyo, lo que puede dar una laxitud del ligamento lateral interno. Además, un acortamiento discreto también es beneficioso pues facilita el despegue del pie durante la fase oscilante de la marcha¹⁵.

Para algunos autores^{16,17} el resultado funcional final depende de la movilidad del llamado tibio-pie y no de la posición del tobillo, aunque no se ha encontrado una correlación entre la movilidad y el resultado final^{16,18}.

La artrodesis de tobillo resulta un tratamiento eficaz, ya que alivia el dolor y restituye la función que se ve reflejada en el incremento de la longitud del paso del lado intervenido y del no intervenido con respecto al previo a la cirugía. La marcha

Tabla 3 Presiones en las regiones del antepié y de los dedos

Grupo	Antepié int.		Antepié centro		Antepié ext.		Dedos	
	X	DE	X	DE	X	DE	X	DE
Operado	260,88	117,87	611,17	213,40	290,23	125,35	410,00	146,28
No operado	352,35	210,49	519,12	246,32	255,88	97,61	524,71	274,75

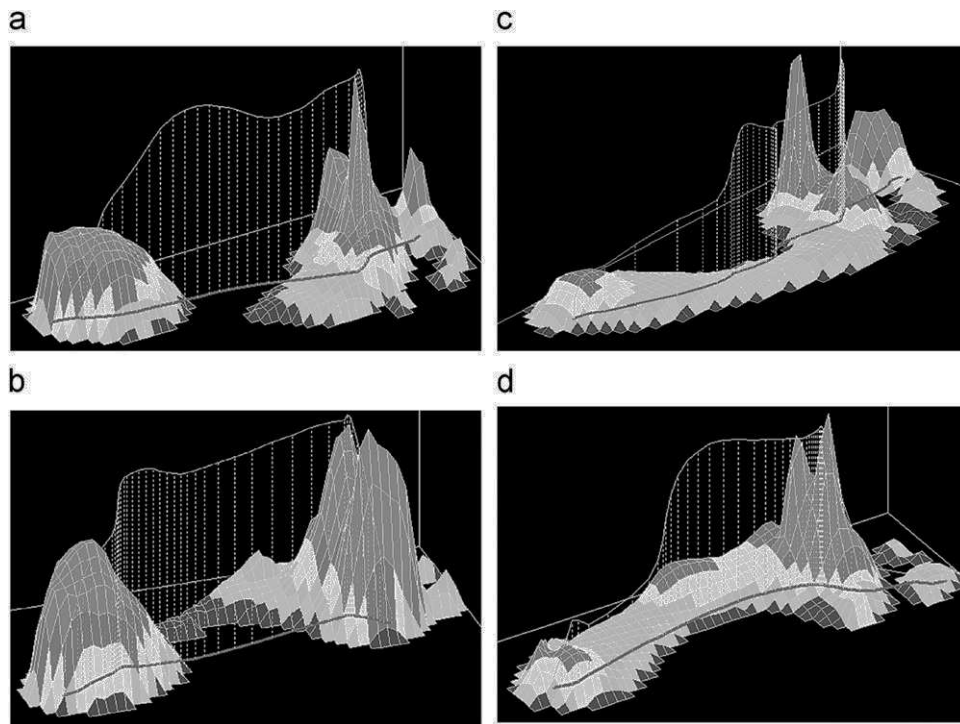


Figura 2 Presiones plantares tridimensionales de casos. Caso 1: a) Pie derecho control. b) Pie izquierdo intervenido, con aumento de las presiones en talón y antepié. Caso 2: c) Pie derecho control con aumento de presiones en zona central e interna del antepié y dedos. d) Pie artrodesado con aumento mediopié y central del antepié.

en pacientes con artrodesis de tobillo fue estudiada por Mazur et al¹⁶ demostrando una pérdida de movimiento de los pacientes con artrodesis de tobillo compensado por el movimiento de las pequeñas articulaciones vecinas y provocando una movilidad alterada en la pierna contralateral. Posteriormente, Buck et al¹³ con electrogoniómetros tridimensionales señalaron que una artrodesis en valgo es ventajosa y provee un ciclo de marcha más normal. Astion et al¹⁹ señalaron que las artrodesis que incluyen la articulación astrágalo-escafoidea limitan, unos 2°, los movimientos de las articulaciones vecinas mientras que Wu et al²⁰ vieron un aumento en el movimiento en el plano coronal del retropié, reflejo de un aumento de la eversión del pie durante la fase de apoyo. Mann y Rongstad²¹ demostraron una pérdida del 74% del movimiento en el plano sagital y, mucho más significativo, la pérdida del 70% en los movimientos de inversión y eversión en los pacientes artrodesados.

Mazur et al¹⁶ vieron que la artrodesis de tobillo disminuía la longitud del paso y la velocidad de marcha. Con un calzado adecuado todos los pacientes volvieron a sus ocupaciones iniciales y actividades de recreo, pero descalzos

mostraban muchas limitaciones. Waters et al²² también vieron un descenso en la velocidad de marcha del 84% con respecto a la normal mientras que Thomas et al²³ demostraron una longitud del paso disminuido y un acortamiento en la fase de apoyo monopodal. Además, los pacientes con una artrodesis de tobillo disminuyeron significativamente los rangos de movimiento en todos los planos del espacio, tanto en el retropié como en el antepié, durante el apoyo y la fase de oscilación del ciclo de marcha.

Nuestro estudio lo hemos centrado en el análisis de las presiones plantares en conjunto y de la huella dividida en seis zonas. Hemos visto que la superficie, la fuerza vertical y las presiones de apoyo son menores en el pie artrodesado que en el control aunque el tiempo de apoyo es mayor en el pie intervenido. Esto señala una alteración biomecánica con un intento de apoyar con menos intensidad y durante un mayor periodo de tiempo. Viendo las regiones hemos observado que las presiones en el talón, mediopié y en el antepié visto en conjunto fueron mayores que en el pie control. Esto puede deberse a la modificación de la estructura de la bóveda plantar después de la cirugía con la pérdida

funcional del llamado segundo fulcro²¹. Sin embargo, analizando el antepié y los dedos divididos en cuatro regiones observamos que la porción interna del antepié y el despegue sobre el primer dedo fueron menores en el pie artrodesado mientras que aumentaron las presiones en la porción central y externa del antepié. Es decir, se produce un desplazamiento de la carga durante el despegue del pie del suelo y en lugar de hacerlo sobre la parte interna, aprovechando la primera articulación metatarso-falángica lo hace sobre la cabeza de los tres metatarsianos externos. Este es un cambio importante en la biomecánica de la marcha que puede estar provocado por una supinación del antepié o una eversión de la articulación subastragalina provocada directamente por la cirugía.

No hemos encontrado diferencias significativas debido a la variabilidad de los casos y al tamaño de la muestra y, quisiéramos insistir, en el hecho de que el pie control, llamado sano, se tiene que adaptar a la función del pie intervenido. Otro detalle a resaltar es que los pacientes fueron analizados descalzos lo que complica su marcha pues siete de ellos llevan algún tipo de ortesis que junto con el calzado les protege en su apoyo con el suelo.

El tiempo para conseguir una función establecida requiere un periodo de adaptación entre un año y año y medio tras la artrodesis. Pasado este tiempo, en contra de lo que opinan numerosos autores²⁴⁻²⁶, la evolución se estabiliza sin degradarse con el tiempo. Por eso, es preferible realizar una artrodesis de forma precoz ya que si se retrasa demasiado puede efectuarse sobre un pie con articulaciones artrósicas¹⁷.

Conflicto de intereses

Los autores declaran no tener ningún conflicto de intereses.

Bibliografía

- Pagenstert G, Leumann A, Hintermann B, Valderrabano V. Sports and recreation activity of varus and valgus ankle osteoarthritis before and after realignment surgery. *Foot Ankle Int.* 2008;29:985-93.
- Sánchez Gómez P, Salinas Gilabert JE, Lajara Marco F, Lozano Requena JA. Artrodesis tibio-astragalo-calcánea con clavo intramedular retrógrado. *Rev esp cir ortop traumatol.* 2010;54:50-8.
- Sanchís Olmos V. Nueva técnica de artrodesis, compresión de tobillo. *Acta Ortop Trauma, IB.* 1953;1:118-23.
- Vaquero Gonzalez F. Indicaciones actuales de las artrodesis en los miembros. Ponencia del XII Congreso Nacional de la Sociedad Española de Cirugía Ortopédica y Traumatología, 1978.
- Chou L, Mann R, Yaszay B, Graves S, McPeake Wr, Dreeben S, et al. Tibiotalocalcaneal arthrodesis. *Foot Ankle Int.* 2000;21:804-8.
- Kile T, Donnelly R, Gehrke J, Werner M, Johnson K. Tibiotalocalcaneal arthrodesis with an intramedullary device. *Foot Ankle Int.* 1994;15:669-73.
- Russotti G, Cass J, Johnson K. Isolated talocalcaneal arthrodesis. A technique using moldable bone graft. *J Bone Joint Surg (Am).* 1988;70:1472-8.
- Russotti G, Johnson K, Cass J. Tibiotalocalcaneal arthrodesis for arthritis and deformity of the hind part of the foot. *J Bone Joint Surg (Am).* 1988;70:1304-7.
- Sánchez Alepuz E, Sánchez González M, Martínez Arribas E. Artrodesis tibiotalocalcánea con clavo retrógrado de reconstrucción. *Rev Ortop Traumatol.* 2003;47:1304-7.
- Pelton K, Hofer J, Thordarson D. Tibiotalocalcaneal arthrodesis using a dynamically locked retrograde intramedullary nail. *Foot Ankle Int.* 2006;27:759-63.
- Valderrabano V, von Tscharnner V, Nigg B, Hintermann B, Goepfert B, Fung T, et al. Lower leg muscle atrophy in ankle osteoarthritis. *J Orthop Res.* 2006;24:2159-69.
- Alfahd U, Roth S, Stephen D, Whyne C. Biomechanical comparison of intramedullary nail and blade plate fixation for tibiotalocalcaneal arthrodesis. *J Orthop Trauma*19: 703-8.
- Buck P, Morrey B, Chao E. The optimum position of arthrodesis of the ankle. A gait study of the knee and ankle. *J Bone Joint Surg (Am).* 1987;69:1052-62.
- Said E, Hunka L, Siller T. Where ankle fusion stands today. *J Bone Joint Surg (Br).* 1978;60:211-4.
- Katsenis D, Bhave A, Paey D. Treatment of malunion and nonunion at the site of ankle fusion with the Ilizarov apparatus. *J Bone Joint Surg (Am).* 2005;87:302-9.
- Mazur JM, Schwartz E, Simon SR. Ankle arthrodesis. Long term follow-up with gait analysis. *J Bone Joint Surg (Am).* 1979;61:964-75.
- Duquenois A, Mestdagh H, Tillie B. Résultats fonctionnels de l'arthrodèse tibio-tarsienne. A propos de 52 cas revus. *Rev Chir Orthop.* 1985;71:251-61.
- Jackson A, Glasgow M. Tarsal hypermobility after ankle fusion-fact or fiction? *J Bone Joint Surg (Br).* 1979;61:470-3.
- Astion D, Deland J, Otis J, Kenneally S. Motion of the hindfoot after simulated arthrodesis. *J Bone Joint Surg (Am).* 1997;79:241-6.
- Wu W, Su F, Cheng Y, Huang P, Chou Y, Chou C. Gait analysis after ankle arthrodesis. *Gait Posture.* 2000;11:54-61.
- Mann R, Rongstad K. Arthrodesis of the ankle: a critical analysis. *Foot Ankle Int.* 1998;19:3-9.
- Waters RL, Barnes G, Husserl T. Comparable energy expenditure after arthrodesis of the hip and ankle. *J Bone Joint Surg (Am).* 1988;70:1032-7.
- Thomas R, Daniels T, Parker K. Gait analysis and functional outcomes following ankle arthrodesis for isolated ankle arthritis. *J Bone Joint Surg (Am).* 2006;88:526-35.
- Lynch A, Bourne R, Rorabeck C. The long-term results of ankle arthrodesis. *J Bone Joint Surg (Br).* 1988;70:113-6.
- Coester L, Saltzman C, Leupold J, Pontarelli W. Long-term results following ankle arthrodesis for post-traumatic arthritis. *J Bone Joint Surg (Am).* 2001;83:219-28.
- Muir CD, Amendola A, Saltzman CL. Long-term outcome of ankle arthrodesis. *Foot Ankle Clin.* 2002;7:703-8.