

## NOTA CLÍNICA

# Artropatía ocronótica: a propósito de 2 casos

L. Fontao-Fernández\*, M.J. Ferreirós-Conde y J. Otero-Villar

Servicio de Cirugía Ortopédica y Traumatología, Hospital do Meixoeiro, Complejo Hospitalario Universitario de Vigo, Vigo, España

Recibido el 21 de marzo de 2010; aceptado el 5 de agosto de 2010

### PALABRAS CLAVE

Ocronosis;  
Artropatía;  
Rodilla;  
Cadera

### KEYWORDS

Ochronosis;  
Arthropathy;  
Knee;  
Hip

### Resumen

**Introducción:** La alcaptonuria es una enfermedad metabólica hereditaria caracterizada por la tríada: orina oscura, pigmentación del tejido conectivo (ocronosis) y artritis degenerativa de las articulaciones de carga.

**Casos clínicos:** Presentamos dos casos de artropatía ocronótica tratados mediante artroplastia.

**Conclusiones:** Dado que en la actualidad no existe ningún tratamiento médico que pueda frenar o revertir este proceso metabólico, las artroplastias son hasta el momento una buena opción terapéutica en casos evolucionados de afectación articular.

© 2010 SECOT. Publicado por Elsevier España, S.L. Todos los derechos reservados.

### Ochronotic arthropathy: A presentation of 2 cases

### Abstract

**Introduction:** Alkaptonuria is a hereditary metabolic disease, characterised by the triad: dark urine, connective tissue pigmentation (ochronosis) and degenerative arthritis of the weight-bearing joints.

**Clinical cases:** We present two cases of ochronotic arthropathy treated by arthroplasty.

**Conclusions:** Given that there is currently no medical treatment that can halt or reverse this metabolic process, arthroplasties, are, at present, a good therapeutic option in cases that have progressed to joint involvement.

© 2010 SECOT. Published by Elsevier España, S.L. All rights reserved.

\*Autor para correspondencia.

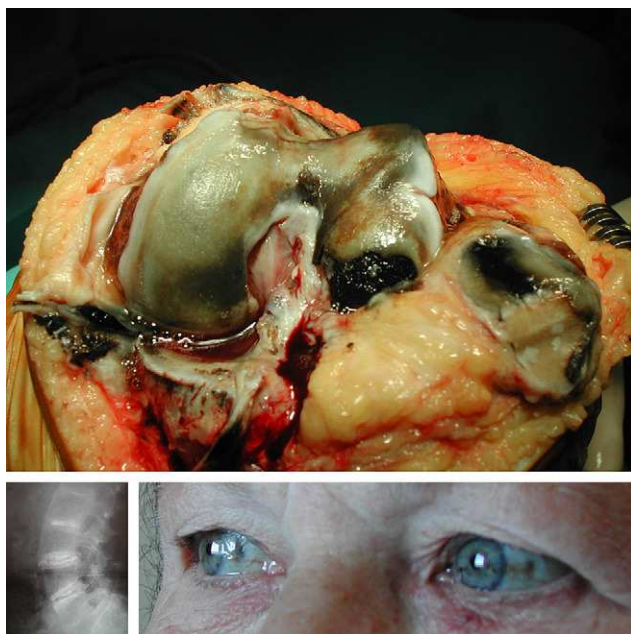
Correo electrónico: lorena\_fsc@hotmail.com (L. Fontao-Fernández).

## Introducción

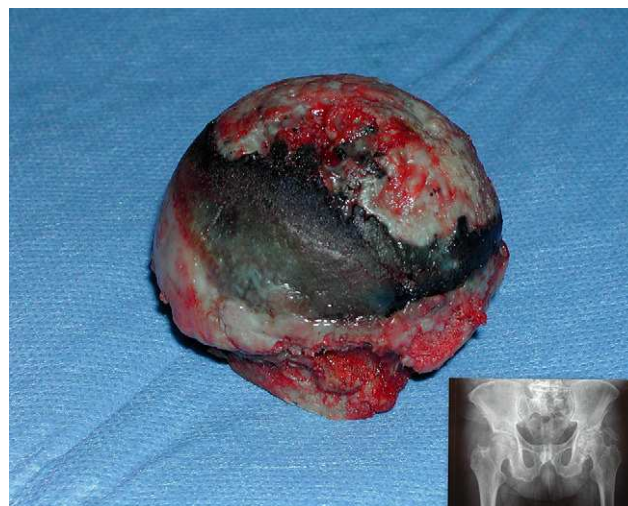La alcaptonuria es una enfermedad metabólica hereditaria caracterizada por la tríada orina oscura, pigmentación del tejido conectivo (ocronosis) y artritis degenerativa de las articulaciones de carga<sup>1,2</sup>. Se transmite con carácter autosómico recesivo, tiene una distribución casi equivalente entre sexos y su incidencia oscila entre uno cada millón y uno cada diez millones de habitantes. Las mutaciones en el gen homogenístico (HGO), localizado en el brazo largo del cromosoma 3, producen un trastorno metabólico caracterizado por ausencia parcial o completa de la oxidasa del ácido homogenístico, enzima responsable del catabolismo de la tirosina y la fenilalanina<sup>1-3</sup>. Esto provoca que se eleven los niveles séricos de este ácido, que se acumula en los tejidos conectivos en los que hay polimerización de las fibras colágenas y que, por oxidación, se forme un pigmento de color café negruzco, el cual se deposita y tiñe especialmente el cartílago articular y los tejidos periarticulares. Otras localizaciones son los discos intervertebrales, el cartílago auricular, la esclerótica, el tímpano, las válvulas cardíacas o la laringe, y es característica su excreción por la orina<sup>2,3,10</sup>.

## Caso clínico 1

Mujer de 71 años ya tratada con artroplastia total de cadera izquierda en 1999 que se diagnostica de coxartrosis derecha, siendo intervenida en 2002 de la misma. Durante la artroplastia de cadera derecha se aprecia pigmentación negra del cartílago de cabeza femoral, que junto con la pigmentación de esclerótica de los ojos y cartílagos auriculares hace sospechar alcaptonuria. Se envía muestra a anatomía patológica, se realiza estudio radiográfico del



**Figura 1** Imagen intraoperatoria de artropatía ocronótica de rodilla. Afectación de discos intervertebrales lumbares. Esclerótica pigmentada.



**Figura 2** Artropatía ocronótica de cadera: imagen macroscópica de la cabeza femoral y radiografía a-p de ambas caderas.

esqueleto y cuantificación de ácido homogenístico en orina de 24 h, confirmándose el diagnóstico microscópico, apreciando calcificación de discos articulares en columna dorsolumbar y alcaptonuria. En años siguientes desarrolla gonartrosis bilateral, por la que es intervenida en marzo de 2007 de artroplastia total de rodilla izquierda. Durante el acto quirúrgico se aprecia nuevamente una gran tinción oscura del cartílago articular y tejidos periarticulares (fig. 1).

## Caso clínico 2

Varón de 65 años diagnosticado de alcaptonuria y coxartrosis derecha, por la que fue tratado con artroplastia total de cadera, objetivando la pigmentación característica de la enfermedad en dicha articulación. Como en el caso anterior, presentaba calcificación de discos intervertebrales, aunque no se apreciaban estigmas externos de la enfermedad (fig. 2).

## Resultados

No se han observado complicaciones de estabilidad en la fijación de los implantes hasta el momento actual.

## Discusión

La acumulación de ácido homogenístico en el cartílago modifica su consistencia y lo hace más friable, lo que acelera su degeneración y conduce a la artrosis, afectando a múltiples articulaciones.

El diagnóstico diferencial de esta enfermedad puede incluir osteoartritis, espondilitis anquilosante, artritis reumatoide y condrocalcinosis. Las calcificaciones de los discos vertebrales pueden ser similares a las del hiperparatiroidismo, amiloidosis, hemocromatosis, hiperostosis esquelética idiopática difusa o artrodesis vertebral.

El curso y pronóstico de esta enfermedad depende de la severidad de la alcaptonuria. En la actualidad no hay ningún tratamiento médico que pueda frenar o revertir este proceso metabólico<sup>3,5-7</sup>. Coincidimos con el resto de autores en la evolución satisfactoria de las artroplastias en esta patología, siendo hasta el momento la única opción terapéutica en los casos evolucionados de afectación articular<sup>4,5,7-9</sup>.

## Bibliografía

1. Shimizu I, Hamada T, Khalpey Z, Miyanishi K, Hara T. Ochronotic Arthropathy: pathological evidence of acute destruction of the hip joint. *Clin Rheumatol*. 2007;26:1189–91.
2. O'Brain WM, La Du BN, Bunim JJ. Biochemical, pathologic and clinical aspects of alkaptonuria, ochronosis and ochronotic arthropathy. Review of world literature (1584–1962). *Am J Med*. 1963;34:813–38.
3. Mannoni A, Selvi E, Lorenzini S, Giorgi M, Airó P, Cammelli D, et al. Alkaptonuria, ochronosis and ochronotic arthropathy. *Semin Arthritis Rheum*. 2004;33:239–48.
4. Aydogdu S, Cullu E, Ozsoy MH, Sur H. Cementless Total Knee Arthroplasty in Ochronotic Arthropathy: a case report with 4-year follow-up. *J Arthroplasty*. 2000;15:539–43.
5. Miyazaki T, Kokubo Y, Kobayaschi S, Yayama T, Sato R, Uchida K, et al. Ochronotic arthropathy requiring bilateral hip and knee joint arthroplasty: case study. *Japanese Journal of Rheumatism and Joint Surgery*. 2007;25:489–96.
6. Laskar FH, Sargison KD. Ochronotic Arthropathy, A Review with Four Cases Report. *J Bone Joint Surg Br*. 1970;52-B:653–66.
7. Spencer JMF, Gibbons CLH, Sharp RJ, Carr AJ, Athanasou NA. Arthroplasty for ochronotic arthritis. *Acta Orthop Scand*. 2004;75:355–8.
8. Araki K, Sudo A, Hasegawa M, Uchida A. Devastating ochronotic arthropathy with successful bilateral hip and knee arthroplasties. *J Clinical Rheumatol*. 2009;15:138–40.
9. Carrier DA, Harris CM. Bilateral hip and bilateral knee arthroplasties in a patient with ochronotic arthropathy. *Orthop Rev*. 1990;11:1005–9.
10. Emel E, Karagoz F, Aydin H, Hacisalihoglu S, Seyithanoglu MH. Alkaptonuria with lumbar disc herniation: a report of two cases. *Spine*. 2000;25(16):2141–4.