



INVESTIGACIÓN

Efecto de la radiofrecuencia en roturas parciales del ligamento cruzado anterior: estudio experimental *ex vivo* en cerdos

D. Figueroa^{a,*}, P. Meleán^a, R. Calvo^a, F. Figueroa^b, M. Hube^b y G. Labarca^b

^a Unidad de Cirugía de Rodilla y Artroscopia, Departamento Traumatología y Ortopedia, Clínica Alemana de Santiago y Universidad del Desarrollo de Santiago, Santiago, Chile

^b Facultad de Medicina Universidad de los Andes, Santiago, Chile. Facultad de Medicina Clínica Alemana de Santiago y Universidad del Desarrollo de Santiago, Santiago, Chile

Recibido el 16 de noviembre de 2010; aceptado el 20 de marzo de 2011

Disponible en Internet el 2 de junio de 2011

PALABRAS CLAVE

LCA;
Roturas parciales;
Radiofrecuencia;
Punto de fallo

KEYWORDS

ACL;
Partial tears;
Radiofrequency;
Ultimate failure

Resumen

Introducción: En roturas parciales del ligamento cruzado anterior (LCA) no existe consenso en relación a la mejor opción de tratamiento. El uso de radiofrecuencia (RF) es una alternativa empleada actualmente. Este tratamiento puede alterar negativamente la resistencia del LCA. **Objetivo:** Evaluar punto de fallo a carga máxima (PFCM) de muestras de LCA porcinos con lesiones parciales tratados con RF en haz indemne.

Métodos: Se estudian dos grupos (N=40); A control y B tratada con RF. Fijamos muestras en equipo de tracción universal PASCO® y aplicamos tracción axial continua hasta fallo, registrando fuerza en Newtons (N) necesaria para PFCM.

Resultados: PFCM fue A: 1951,9 N (1144-2688) y B: 1457,1 N (1070-2025) ($p \leq 0,001$).

Conclusión: El uso de RF de manera puntual en el haz indemne de secciones del fascículo PL del LCA porcino disminuye el PFCM en forma significativa respecto de las secciones del fascículo PL del LCA porcino sin tratamiento.

© 2010 SECOT. Publicado por Elsevier España, S.L. Todos los derechos reservados.

Effect of radiofrequency on partial tears of the anterior cruciate ligament. *Ex vivo* experimental study in pigs

Abstract

Introduction: There is no consensus on the optimal treatment of partial tears in the anterior cruciate ligaments (ACL). Radiofrequency (RF) has been used to treat ACL partial tears. This treatment can be detrimental to ACL strength.

Objective: To evaluate the ultimate failure at maximum load (UFML) of porcine ACL with partial tears.

* Autor para correspondencia.

Correo electrónico: dfigueroa@alemana.cl (D. Figueroa).

Methods: Two groups were evaluated, $N=40$, A control and B treated with RF. Samples were placed in a PASCO® universal traction machine and axial continuous tension was applied until failure; documenting necessary strength in Newtons (N) to produce UFML.

Results: UFML for A: 1951,9 N (1144-2688) and B: 1457,1 N (1070-2025) ($P \leq .001$).

Conclusion: RF use for single bundle ACL partial tears treatment compromises the UFML when compared to single bundle ACL parcial tears without RF.

© 2010 SECOT. Published by Elsevier España, S.L. All rights reserved.

Introducción

La rotura del ligamento cruzado anterior (LCA) es un diagnóstico muy frecuente dentro de la práctica clínica^{1,2}.

Anatómicamente el LCA presenta dos haces, el haz anteromedial (AM) y el posterolateral (PL). Ambos participan en la estabilización de la rodilla en el plano antero-posterior y se ha postulado que además podría presentar un rol de estabilización rotacional secundario³.

Existen dos tipos de roturas de LCA, las roturas totales y las roturas parciales, donde solamente un haz del LCA se ve comprometido. Este tipo de rotura representa del 10 al 28% del total de las roturas de LCA^{4,5}. En la literatura se ha documentado la historia natural de esta lesión con una evolución hacia rotura total en un gran número de casos⁴⁻⁶.

Dentro de las alternativas terapéuticas para el tratamiento de estas lesiones parciales se ha ocupado el encogimiento (*shrinking*) de las lesiones parciales con uso de radiofrecuencia⁷⁻⁹. El principio físico del uso de la RF es aumentar la temperatura del tejido, sin exceder los 65-75° Celsius, causando el acortamiento de los mismos y por ende mejorando la estabilidad articular^{4,5,7}.

Los resultados de este tratamiento descritos en la literatura son variables en series de casos terapéuticos en relación a los cambios propios del ligamento, tanto en resistencia como en fuerza necesarias para producir el punto de fallo a carga máxima (PFCM).

El objetivo del presente estudio es el de evaluar el PFCM en LCA de porcinos con roturas parciales infringidas de manera sistemática, separando en dos grupos para el posterior estudio del punto de fallo a la carga máxima (PFCM) registrado en Newtons con y sin aplicación de RF.

Nuestra hipótesis es de que el PFCM de un LCA con rotura parcial tratado con RF puede verse disminuido al comparar el PFCM de un LCA con rotura parcial sin tratamiento con RF.

Material y métodos

Muestras

Se trabajó con 40 muestras de rodillas de porcinos, con características similares en edad y sexo. Se obtuvieron todas las muestras a partir de porcinos frescos, transcurriendo 12 horas desde la extracción de la pieza hasta la utilización y medición posterior (fig. 1).

Se documentó el ancho de cada LCA y se realizó una lesión correspondiente al 50% del área en la misma zona anatómica (tercio medio del haz PL) con bisturí frío (fig. 2a y b).

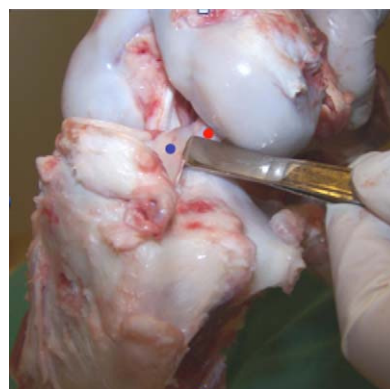


Figura 1 Observamos las características macroscópicas de las muestras de rodilla porcina empleadas. El punto azul muestra el haz AM del LCA. El punto rojo muestra el haz PL del LCA.

Cada una de las muestras fue separada aleatoriamente en 2 grupos ($N=20$). El primer grupo fue usado como control (grupo A). El segundo grupo (grupo B) fue tratado con RF monopolar *Orthopedic Procedure Electrosurgical System* (OPES, Arthrex®, Naples, Florida, USA) en el haz indemne de la lesión parcial simulando condiciones artroscópicas con objeto de conseguir un *shrinkage* ligamentario. Se aplicó una coagulación media, con 1.373 μm de potencia (67 °C y 40 W) por tres segundos de contacto (fig. 3).

Implementación

Todas las muestras fueron fijadas a una máquina basada en un sistema de poleas con un transductor de medición universal de fuerzas incorporado a la misma para registrar el PFCM. Los extremos proximales y distales de la rodilla, fueron fijados a un tubo de la máquina de tracción, mediante el uso de tornillo corticales.

Una vez fijada la muestra en ambos extremos, se aplicó una fuerza axial y progresiva continua hasta conseguir el PFCM, siendo registrado a través de un transductor eléctrico PASCO® (Roseville, California, USA); documentando la curva de tensión aplicada hasta que se producía el PFCM, donde se observaba una inflexión brusca en la curva del gráfico. Se registraron los datos en un software especialmente diseñado para este transductor.

Análisis estadístico

Los datos obtenidos fueron analizados por medio de pruebas ANOVA para verificar diferencias estadísticas en variables continuas. Se estableció una diferencia estadística para el valor de $p < 0,005$ para un intervalo de confianza del 95% y

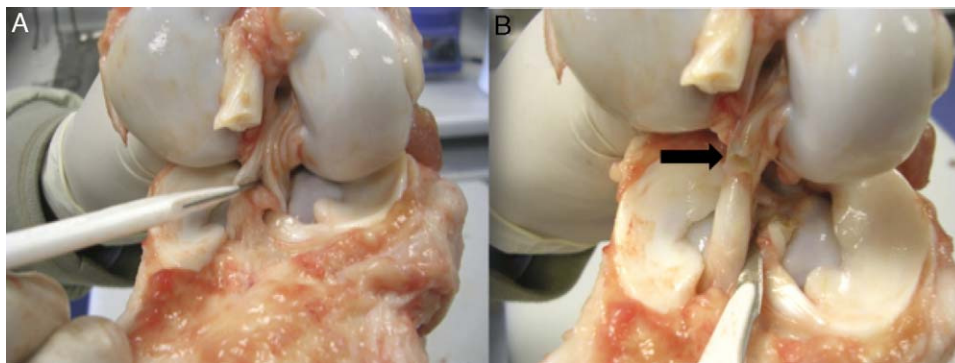


Figura 2 A: observamos una de las muestras mientras se realiza la lesión parcial del LCA con bisturí frío. Se infligió la misma lesión en todas las muestras de ambos grupos. B: la flecha negra muestra el haz PL seccionado resultando en la lesión parcial del LCA.

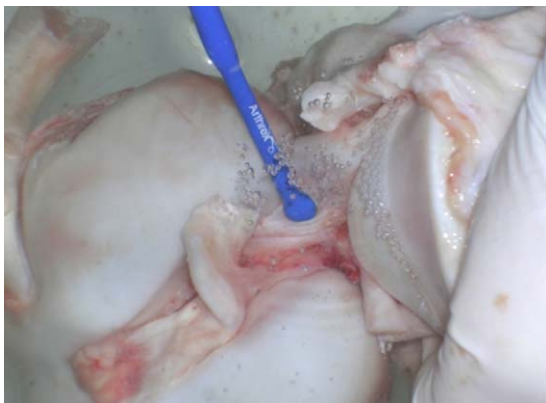

Figura 3 Observamos la aplicación de RF sobre la rotura parcial del LCA. Se simularon condiciones artroscópicas para el tratamiento con RF.

un poder estadístico de 90%. El análisis fue realizado con el software SPSS versión 15.0 para Windows.

Resultados

Los resultados obtenidos en el presente estudio son descritos en la [tabla 1](#). El grupo A presentó un diámetro de LCA promedio de $9,9\text{mm} \pm 1,2$, mientras que el grupo B $9,92\text{mm} \pm 1,1$ ($p > 0,96$); esto connota que todas las muestras empleadas presentaron características similares al momento de ser sometidas a la carga continua.

Tabla 1 Grupos control y tratados con radiofrecuencia

	Ancho (mm)	PFCM (N)
GA (control)	9,9 (7-12)	1951.9 (1144 - 2688)
GB (RF)	9,92 (8-12)	1457.1 (1070 - 2025)
p	0,96	0,001

No documentamos cambios significativos entre las muestras de ambos grupos antes de realizar el tratamiento con RF en el grupo B; así mismo, posteriormente el uso de RF y tracción continua hasta el PFCM, documentamos que el grupo tratado con RF presentó un PFCM menor con significancia estadística.

GA: grupo A; GB: grupo B; MM: milímetros; N: newton; PFCM: punto de fallo a la carga máxima.

El resultado promedio del PFCM del grupo A fue de $1951.9\text{N} \pm 48$ (1144–2688) mientras que el grupo B $1457.1\text{N} \pm 30$ (1070–2025), siendo esta diferencia entre ambos grupos estadísticamente significativa ($p < 0,001$).

En el análisis macroscópico de las muestras después del fallo, observamos que tanto el grupo A como el grupo B presentaron una rotura completa del LCA. Todas las fallas se produjeron en la banda lesionada en el área tratada con RF, no observamos roturas a otros niveles.

Discusión

En el presente estudio se analizó el PFCM de muestras porcinas *in vitro* con lesiones parciales de LCA reparados con uso de RF realizando un *shrinkage* del haz indemne para compararlo con un grupo de las mismas características, pero sin el uso de RF; todas las muestras fueron sometidas a cargas continuas hasta llegar al PFCM. El propósito de nuestro estudio fue comprobar el nivel de resistencia biomecánica y las diferencias presentes entre el grupo de muestras porcinas de LCA con lesiones parciales tratado con RF respecto al grupo control con una lesión parcial y sin uso de RF.

Macroscópicamente, los resultados arrojaron fallas similares entre ambos grupos. No fue posible encontrar diferencias en la forma, dirección y longitud de fallo de las muestras, a nivel de resistencia. El grupo tratado con RF presentó un PFCM significativamente menor al grupo control ([tabla 1](#)).

Dentro de las limitaciones de nuestro estudio cabe destacar que se analizó el PFCM de forma continua, hasta el fallo. Desconocemos el comportamiento de estas muestras sometidas a cargas cíclicas donde se podría encontrar diferencias en términos de fuerza como en comportamiento macroscópico. Así mismo, no logramos determinar el cambio en la longitud de los ligamentos post tratamiento con RF secundario a limitaciones técnicas durante la realización del estudio experimental.

En la actualidad, el manejo adecuado de las lesiones parciales del LCA, es un tema de controversia, ya que en la literatura no se describe un manejo estandarizado ni se presentan protocolos claramente establecidos, mostrando una amplia gama de alternativas para el tratamiento de estas lesiones, dentro de las cuales destacan la reparación artroscópica asociada al uso de RF monopolar buscando

como objetivo final el acortamiento (*shrinkage* en inglés) del ligamento insuficiente, restaurando de esa forma la estabilidad disminuida secundaria a la lesión parcial⁷⁻⁹.

Los estudios sobre el manejo de las roturas parciales del LCA mediante el uso de RF se limitan a series clínicas, siendo lo más reportado en la literatura la medición de la estabilidad mediante pruebas artrométricas⁶⁻⁹.

Respecto al manejo con RF, los niveles de evidencia presentes en la literatura no son lo suficientemente consistentes para recomendar o establecer el uso de ésta herramienta terapéutica en el caso de las lesiones parciales.

En un estudio de Derek et al⁹, se analizó una serie clínica de 64 pacientes con inestabilidad de LCA por lesiones parciales sin reconstrucciones previas de ligamento. Estos pacientes fueron sometidos a RF monopolar fijada en 40 W y 65 °C con el objetivo de lograr una contracción del 20% del ligamento. El seguimiento fue realizado después de dos años de la intervención, arrojando resultados que no recomiendan el uso de RF, donde el 49,2% de los pacientes tuvieron un resultado satisfactorio mientras que un 50,8% de los pacientes presentaron fallo articular registrado con un estudio artrométrico KT – 1000. Este estudio tiene un nivel de evidencia tipo IV y concluyen que el tratamiento con RF no es una alternativa terapéutica recomendada.

En relación a los estudios experimentales diseñados para el análisis de esta patología tratada con RF destacan una amplia variedad de modelos biomecánicos¹⁰⁻¹⁵; los más usados en la literatura son los modelos humanos *ex vivo*, modelos de articulaciones de ovejas y de porcinos *in vitro*, siendo estos últimos, los más semejantes a la anatomía humana, por lo que son ampliamente utilizados¹⁰.

López y Markel et al¹¹, evaluaron los efectos de la RF en LCA normales en un modelo canino donde se tomaron 18 hembras sin lesión articular preexistente, las que se sometieron a tratamiento del LCA con RF monopolar con una intensidad de 25 W y de 70 °C. Las muestras fueron evaluadas con placas de fuerza de marcha antes y después de 4, 8, 12, 16, 26 y 36 semanas de la cirugía. Los resultados obtenidos documentaron una rotura de todos los ligamentos tratados 55 días promedio posteriores a la cirugía.

Por otro lado en un estudio de Lamar et al¹⁵ se evaluaron 12 pacientes con rotura parcial de LCA evidenciadas por artroscopia. Fueron intervenidos con una modificación térmica (Oratec Interventions®, Menlo Park, CA, USA) y luego evaluados a las 6 semanas, 3, 6, 12, 24 meses postcirugía. En sus resultados documentaron 10 pacientes con un promedio de 23 meses de evaluación, con signo de Lachmann y pivot-shift negativo y dos pacientes con complicaciones los cuales fueron derivados a reconstrucción de LCA, por lo que se concluyó que la modificación térmica puede ser una alternativa de tratamiento en un subconjunto de pacientes bien seleccionados.

Los resultados presentados demostraron una debilidad tisular de las muestras tratadas con RF al compararlas con el grupo control al ser sometidas a una carga constante hasta que se produzca el PFCM o rotura tisular.

Conclusión

El uso de RF de manera puntual en el haz indemne de secciones del fascículo PL del LCA porcino disminuye el PFCM

en forma significativa respecto de las secciones del fascículo PL del LCA porcino sin tratamiento.

Nivel de evidencia

Nivel de evidencia II.

Protección de personas y animales

Los autores declaran que los procedimientos seguidos se conformaron a las normas éticas del comité de experimentación humana responsable y de acuerdo con Asociación Médica Mundial y la Declaración de Helsinki.

Confidencialidad de los datos

Los autores declaran que en este artículo no aparecen datos de pacientes.

Derecho a la privacidad y consentimiento informado

Los autores declaran que en este artículo no aparecen datos de pacientes.

Conflicto de intereses

Los autores declaran no tener ningún conflicto de intereses.

Bibliografía

- Schreiber VM, Van Eck CF, Fu FH. Anatomic double-bundle ACL Reconstruction. *Sports Med Arthrosc.* 2010;18:27–32.
- DeFranco MJ, Bach Jr BR. A Comprehensive Review of Partial Anterior Cruciate Ligament Tears. *J Bone Joint Surg Am.* 2009;91:198–208.
- Zantop T, Petersen W, Sekiya JK, Musahl V, Fu FH. Anterior cruciate ligament anatomy and function relating to anatomical reconstruction. *Knee Surg Sports Traumatol Arthrosc.* 2006;14:982–92.
- Liu W, Maitland ME, Bell GD. A Modeling Study of Partial ACL Injury: Simulated KT 2000. *J Biomech Eng.* 2002;124:294–301.
- Petersen W, Zantop T. Partial rupture of the anterior cruciate ligament. *Arthroscopy.* 2006;22:1143–5.
- Furman W. The anterior cruciate ligament. A functional analysis based on postmortem studies. *J Bone Joint Surg Am.* 1976;58:179–85.
- Arnoczky SP, Aksan A. Thermal modification of connective tissues: Basic science considerations and clinical implications. *J Am Acad Orthop Surg.* 2000;8:305–13.
- Lubowitz JH. Thermal modification of the lax anterior cruciate ligament using radiofrequency: Efficacy or catastrophe? *Knee Surg Sports Traumatol Arthrosc.* 2005;13:432–6.
- Smith D, Carter T, Johnson D. High Failure Rate for Electrothermal Shrinkage of the Lax Anterior Cruciate Ligament: A Multicenter Follow-up Past 2 Years. *Arthroscopy.* 2008;24:637–41.

10. Fuss F. Anatomy and function of the cruciate ligaments of the domestic pig (*Sus scrofa domestica*): a comparison with human cruciates. *J Anat.* 1991;178:11–20.
11. López MJ, Markel M. Anterior cruciate ligament rupture after thermal treatment in a canine model. *Am J Sports Med.* 2003;31:164–7.
12. Ozenci AM, Panjabi MM. Radiofrequency treatment weakens the fatigue characteristics of rabbit anterior cruciate ligament. *Clin Biomech.* 2003;18:150–6.
13. Carter TR, Bailie DS, Edinger S. Radiofrequency electrothermal shrinkage of the anterior cruciate ligament. *Am J Sports Med.* 2002;30:221–6.
14. Eriksson E. Thermal shrinkage of the anterior cruciate ligament: any good? *Knee Surg Sports Traumatol Arthrosc.* 2002;10:65.
15. Lamar DS, Bartolozzi AR, Freedman KB, Nagda SH, Fawcett C. Thermal Modification of Partial Tears of the Anterior Cruciate Ligament. *Arthroscopy.* 2005;21:809–914.