



## INVESTIGACIÓN

# Resultados funcionales tras la reparación artroscópica de roturas masivas del manguito rotador: influencia de la aplicación de plasma rico en plaquetas asociado a fibrina

J.M. Sánchez Márquez, J.M. Martínez Díez, R. Barco y S. Antuña \*

Unidad de Cirugía de Hombro y Codo, Servicio de Cirugía Ortopédica, Hospital Universitario La Paz, Madrid, España

Recibido el 20 de diciembre de 2010; aceptado el 5 de abril de 2011

Disponibile en Internet el 2 de junio de 2011

### PALABRAS CLAVE

Manguito rotador;  
Plasma rico en  
plaquetas;  
Resultado funcional;  
Artro-RM;  
Constant

### Resumen

**Objetivo:** El objetivo de este trabajo es investigar si la aplicación de plasma rico en plaquetas con alto contenido en fibrina a la zona de reparación de roturas masivas del manguito de los rotadores tratadas mediante técnicas artroscópicas mejora los resultados funcionales y disminuye el índice de reroturas.

**Material y método:** 28 enfermos (20 mujeres y 8 varones) con una edad media de 65 años (rango: 53 a 78) diagnosticados de una rotura masiva del manguito rotador (dos tendones afectados > 5 cm) fueron incluidos en este estudio prospectivo y aleatorizado. En todos los enfermos se realizó una reparación completa artroscópica del manguito rotador con técnica de una hilera. En 14 pacientes una vez finalizada la reparación se aplicó en la zona de transición osteotendinosa un concentrado de plasma rico en plaquetas y alto contenido de fibrina, mientras que en 14 enfermos se realizó la reparación sin ningún aporte de factores de crecimiento. Se evaluaron los resultados funcionales con la escala de Constant al año de la intervención, así como una artro-RM para comprobar la integridad del tendón reparado.

**Resultados:** No hubo complicaciones ni reoperaciones en ninguno de los dos grupos. El Constant preoperatorio mejoró 30 puntos en el grupo sin PRP y 26 puntos en el grupo con PRP, sin diferencias entre ambos grupos. En el estudio de artro-RM 9 pacientes mostraban integridad de la reparación (32%), 4 presentaban una fuga de contraste y 15 una rerotura franca. No se encontraron diferencias en índice de reroturas entre el grupo en el que se aplicó plasma rico en plaquetas y en el que no.

**Conclusiones:** La reparación artroscópica de roturas masivas del manguito rotador ofrece unos resultados clínicos satisfactorios a pesar de un elevado índice de nuevas roturas. La aplicación de plasma rico en plaquetas no mejora los resultados clínicos ni disminuye el índice de reroturas.

© 2010 SECOT. Publicado por Elsevier España, S.L. Todos los derechos reservados.

\* Autor para correspondencia.

Correo electrónico: [santuna@asturias.com](mailto:santuna@asturias.com) (S. Antuña).

**KEYWORDS**

Rotator cuff;  
Platelet-rich plasma;  
Functional results;  
Arthro-MRI;  
Constant

## Functional results after arthroscopic repair of massive rotator cuff tears; influence of the application platelet-rich plasma combined with fibrin

**Abstract**

**Objective:** The aim of this work is to investigate whether the application of platelet-rich plasma (PRP) with a high fibrin content in the repair area of massive rotator cuff tears treated using arthroscopic techniques improves the functional results and decreases the number of re-tears.

**Material and method:** This prospective, randomised study included 28 patients (20 females and 8 males) with a mean age of 65 years (range: 53 to 78) and diagnosed with a massive rotator cuff tear (two tendons affected, >5 cm). A complete single row arthroscopic repair of the rotator cuff was performed on all patients. A concentrate of platelet rich plasma with a high fibrin content was applied to the osteotendinous transition area in 14 patients after the operation, whilst in the other 14 patients the repair was performed without any growth factor support. The functional results were evaluated with the Constant scale, as well as an arthro-MRI to check the integrity of the repaired tendon one year after the operation.

**Results:** There were no complications or repeat operations in any of the two groups. The pre-operative Constant results improved 30 points in the group without PRP and 26 points in the group with PRP, with no significant differences between both groups. In the arthro-MRI study, integrity of the repair was observed in 9 (32%) patients, whilst 4 had a contrast leak and 15 a clear re-tear. No differences were found in the number of re-tears between the group in which the platelet-rich plasma was applied and in the one where it was not applied.

**Conclusions:** The arthroscopic repair of massive rotator cuff tears gives clinically satisfactory results, despite a high rate of new tears. The application of platelet-rich plasma did not improve the clinic results or decrease the number of re-tears.

© 2010 SECOT. Published by Elsevier España, S.L. All rights reserved.

**Introducción**

Las roturas degenerativas del manguito rotador tienen una alta prevalencia en la población. Los resultados funcionales tras la reparación artroscópica de roturas de pequeño o mediano tamaño son satisfactorios en la gran mayoría de los enfermos, con un bajo índice de reroturas independientemente de la técnica de reparación utilizada. Cuando la rotura afecta a dos tendones y tienen un tamaño superior a 5 cm, las denominadas roturas masivas, el riesgo de rerotura se incrementa significativamente, con porcentajes que oscilan entre el 50 y el 80%<sup>1-3</sup>. Los enfermos en los que se produce una nueva rotura muestran un satisfactorio alivio del dolor, pero la fuerza no se recupera, produciendo un grado variable de limitación funcional para actividades de la vida diaria<sup>4</sup>.

La experiencia con el empleo de plasma rico en plaquetas (PRP) en la cicatrización de roturas tendinosas es limitada. El PRP ha mostrado efectos beneficiosos sobre la cicatrización en diferentes tejidos. Los resultados de su aplicación en el tejido colágeno de los tendones y ligamentos reparados han sido contradictorios<sup>5-8</sup>. En el mejor de los casos, el beneficio que ofrece sobre la cicatrización ligamentosa es discreto<sup>5</sup>.

Es muy escasa la experiencia clínica en la aplicación de factores de crecimiento derivados de las plaquetas en los procesos de reparación tendinosa del manguito rotador<sup>7,8</sup>. Los estudios disponibles han reflejado datos contradictorios y ninguno se ha centrado en las roturas masivas, precisamente las que más riesgo tienen de sufrir un fracaso de la cicatrización.

El objetivo del presente estudio prospectivo y aleatorizado es evaluar si la aplicación local del plasma rico en plaquetas asociado a fibrina mejora los resultados funcionales de las roturas masivas del manguito rotador reparadas completamente mediante técnica artroscópica.

**Material y métodos**

Entre mayo de 2007 y mayo de 2009, 28 enfermos (20 mujeres y 8 varones) con una edad media de 65 años (rango: 53 a 78) y una rotura masiva del manguito rotador (> 5 cm, afectando a supra e infraespinoso) programados para ser intervenidos artroscópicamente, fueron incluidos prospectivamente en un protocolo aprobado por el comité ético de nuestro hospital. De forma aleatorizada se incluyeron en dos grupos: aquellos en los que se realizó una reparación artroscópica sin aporte de PRP y los que se añadió PRP autólogo una vez finalizada la intervención. Durante este período se realizaron 150 reparaciones del manguito rotador en nuestra Unidad, incluyendo roturas de todos los tamaños.

Todos los enfermos firmaron un consentimiento informado para ser incluidos en el estudio, aceptando las revisiones postoperatorias establecidas. En todos los casos se había realizado un tratamiento conservador durante al menos tres meses y ningún enfermo había sido sometido previamente a tratamiento quirúrgico en su hombro. Se realizó un examen clínico recogiendo datos de movilidad del hombro, intensidad del dolor (mediante el empleo de una escala analógica visual), pérdida de fuerza y limitación para actividades de la vida diaria. Con la información recogida

se completó una escala de Constant para cada uno de los enfermos, como parámetro estándar y validado de valoración funcional del hombro<sup>9</sup>.

El diagnóstico se realizó mediante examen clínico y un estudio radiográfico que incluyó radiografías simples y una resonancia magnética (RM). Todos los pacientes mostraron evidencia de rotura masiva del manguito rotador, incluyendo dos tendones (supra e infraespinoso) y con un tamaño mayor de 5 cm. Las roturas menores o que afectaban al subescapular fueron excluidas de modo que sólo se incluyeron roturas del manguito posterosuperior. Todos los enfermos que presentaban rigidez de hombro asociada por capsulitis que hubieran sido operados previamente de ese hombro o aquellos con evidentes cambios degenerativos en las radiografías simples fueron excluidos.

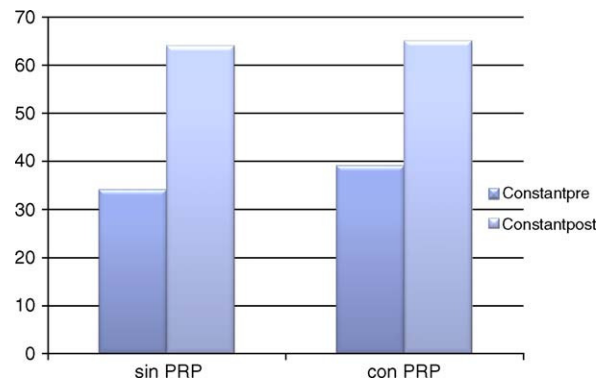
Aquellos casos en los que existía evidencia de enfermedad infecciosa crónica, pacientes con cifras de hemoglobina inferiores a 13 g/dl, pacientes con enfermedad hematológica o de coagulación conocida o cuando existía antecedente de dificultades para canalización de vías periféricas fueron excluidos al estar contraindicada la utilización de plasma rico en plaquetas.

En los 28 enfermos que fueron incluidos en el estudio de forma aleatorizada mediante sobre cerrado, el día previo a la cirugía se realizó asignación a uno de los dos grupos. En 14 enfermos se realizó una reparación artroscópica simple (grupo control) y en otros 14 se añadió PRP a la reparación (grupo experimental).

Se realizó profilaxis antibiótica en todos los enfermos mediante un gramo de cefazolina iv preoperatorio. La cirugía se realizó bajo anestesia general y bloqueo interescalénico en decúbito lateral. La reparación se realizó mediante artroscopia con empleo de arpones precargados con dos suturas de polipropileno (Biocorckscrew, Arhrex, Naples, FL, USA) y técnica de una hilera. En todos los enfermos se consiguió una reparación completa, con reanclaje de los tendones al troquíter. Los enfermos en los que la reparación fue incompleta o mediante convergencia de márgenes con defecto residual fueron excluidos del estudio. Se emplearon una media de tres arpones por paciente (rango: 2-5). En tres enfermos se realizó resección de osteofito acromial anterior, pero no se practicó acromioplastia de forma rutinaria en ningún caso ni resección del extremo distal de la clavícula.

Una vez finalizada la reparación completa, en el grupo de enfermos a los que se les había asignado PRP se le aplicó una cantidad de 7 ml de PRP rico en fibrina (Vivostat PRF, Visostat A/S, Alleroed, Dinamarca) mediante dispositivo endoscópico directamente en la zona de la reparación y bajo visión directa. Previamente se les había extraído una cantidad de 120 ml de sangre para su procesamiento según el sistema mecanizado en condiciones estériles proporcionado por la casa comercial.

En el postoperatorio inmediato a los enfermos se les administró una pauta protocolizada de analgesia y se inmovilizó en brazo con un cabestrillo estándar durante 6 semanas. Durante las 6 primeras semanas sólo se autorizó a los enfermos a realizar ejercicios pendulares del hombro. A partir de ese momento comenzaron un programa de rehabilitación en el que los ejercicios de fortalecimiento muscular se retrasaron hasta las 12 semanas tras la cirugía.



**Figura 1** Valores de Constant preoperatorio y postoperatorio aplicado al grupo control (sin aplicación de PRP) y al grupo experimental (con aplicación de PRP).

Los enfermos fueron revisados a la semana, al mes, y a los tres, 6 y 12 meses. En la visita a los 12 meses se recogió información clínica suficiente para completar la escala de Constant. Asimismo, se recogió información sobre el dolor y la satisfacción del enfermo mediante una EVA. A los 12 meses se realizó una artro-RM a todos los enfermos para comprobar la integridad del tendón.

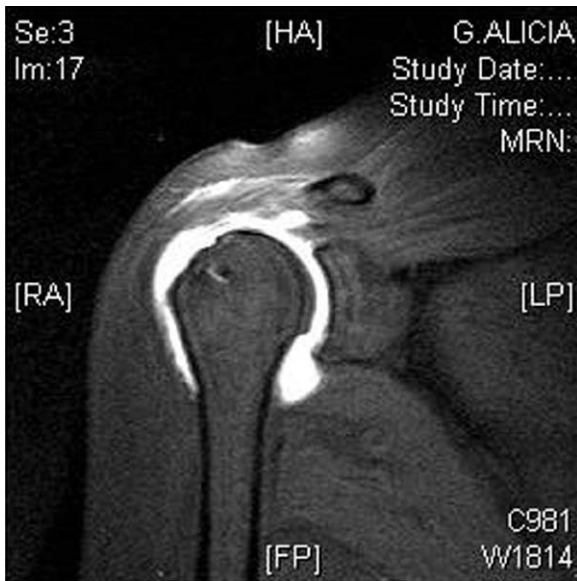
Se realizó un estudio estadístico mediante el programa SPSS (versión 15.0, Chicago Illinois). En aquellas variables en las que se cumple el criterio de normalidad, la comparación entre medias entre grupos se realizó con la prueba de la *t* de Student. Cuando no se aceptaba el supuesto de normalidad se utilizó la prueba no paramétrica de *U* de Mann-Whitney. Se presentan los resultados obtenidos con los valores de significación estadística para comparación de medias con su correspondiente intervalo de confianza al 95%, estableciendo las diferencias estadísticamente significativas cuando la  $p < 0,05$ .

## Resultados

Ningún enfermo tuvo complicaciones derivadas de la cirugía en cuanto a infección o problemas derivados de las heridas quirúrgicas. Ningún enfermo tuvo que ser reintervenido en el período de seguimiento de este estudio. Todos los enfermos acudieron a las revisiones establecidas. No se recogieron complicaciones derivadas de la extracción sanguínea.

El valor medio de la escala de Constant globalmente pasó de  $36,9 \pm 12,7$  puntos antes de operarse a  $65 \pm 14,1$  puntos ( $p < 0,005$ ) al año de la intervención. En el grupo de enfermos a los que no se les administró PRP en el momento de la reparación, el valor de Constant preoperatorio fue de  $34,3 \pm 11,7$  puntos y de  $64,1 \pm 13,6$  puntos al año, mientras que en el grupo que sí se administró PRP pasó de  $39,7 \pm 10,2$  a  $65,6 \pm 13,1$  puntos. Con los datos disponibles en este estudio, no se encontraron diferencias significativas en el incremento ni en la puntuación global final del Constant entre los grupos con o sin aplicación de factores plaquetarios ( $p = 0,79$ ) (fig. 1).

Cuando se analizaron cada uno de los valores de los parámetros incluidos en la escala de Constant, no se encontraron diferencias significativas entre ambos grupos. Del mismo modo, cuando se comparó el índice de nuevas roturas en



**Figura 2** Corte coronal de artro-RM de hombro que muestra fuga de contraste sugerente de franca rerotura del manguito rotador.

enfermos mayores o menores de 65 años, no se encontraron diferencias significativas

El estudio de artro-RM mostró que en 9 enfermos el tendón estaba íntegro, en 4 existía una fuga de contraste al espacio subacromial y en 15 había una franca rerotura tendinosa con retracción de los cabos (fig. 2). Al comparar la integridad del tendón al año de la cirugía entre los grupos con y sin factores de crecimiento no se encontraron diferencias significativas. En el grupo con reroturas, nueve pacientes habían sido tratados con PRP y seis pacientes sin el PRP. En el grupo con fugas, hubo un paciente con PRP y tres pacientes sin él. En el grupo con integridad tendinosa, hubo cuatro pacientes en el grupo con PRP y cinco pacientes en el grupo sin PRP (fig. 3).

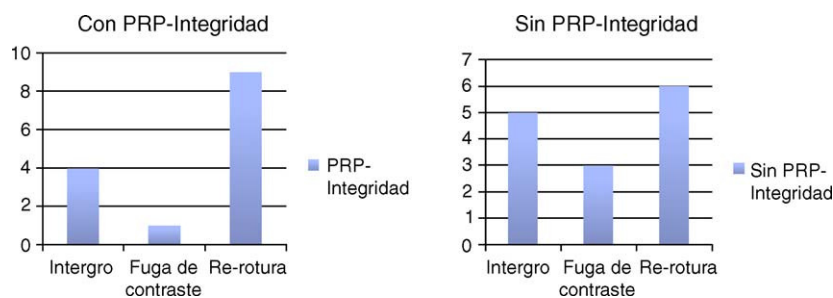
## Discusión

La cirugía reconstructiva del manguito rotador consigue mejorar la función del hombro y alcanzar altos grados de satisfacción por parte del enfermo, incluso en pacientes de edad elevada<sup>3,10</sup>. Sin embargo, cuando la rotura de los tendones es masiva, el índice de rerotura es muy elevado y algunos enfermos sufren una debilidad que puede llegar a

ser incapacitante<sup>1,2,4</sup>. Existen actualmente varios campos de investigación encaminados a promover un mejor ambiente de cicatrización para la unión osteotendinosa, que serían aplicables a la reparación del manguito rotador<sup>11</sup>.

El mecanismo por el cual los factores derivados de las plaquetas ejercerían su acción estaría relacionado con el aumento en la concentración de plaquetas y el contenido de los granulos alpha. Estos gránulos contienen numerosos factores de crecimiento identificados anteriormente como cruciales en la cicatrización normal hueso-tendón, entre otros: FCDP (factor de crecimiento derivado de las plaquetas), FCT- $\beta$  (factor de crecimiento transformante beta), IL-1 (interleucina-1), FCEV (factor de crecimiento del endotelio vascular), IGF (factor de crecimiento insulínico), la osteocalcina, osteonectina, fibrinógeno, vitronectina y fibronectina. En conjunto, estas proteínas son miembros de las familias de factores de crecimiento, citocinas y quimiocinas y quedarían atrapadas y ejercerían su función desde la estructura tridimensional que forma el plasma rico en plaquetas. Varios autores han sugerido que la aplicación de plasma rico en plaquetas asociado a fibrina aporta beneficios en la calidad de la cicatrización de las reparaciones del ligamento cruzado anterior y experimentalmente en algunas lesiones tendinosas. Por otro lado, otros estudios no parecen haber confirmado estos hallazgos y cuestionan la efectividad de estos factores en la clínica<sup>6,7,11-15</sup>.

La información disponible sobre la aplicabilidad de los factores derivados de las plaquetas en la reparación del manguito rotador en la práctica clínica es muy escasa y sólo dos estudios están disponibles hasta el momento. Weber et al no han encontrado diferencias significativas en el índice de rerotura, resultado clínico o dolor postoperatorio en un grupo de enfermos con roturas del manguito rotador independientemente del tamaño<sup>7</sup>. Por el contrario, Randelli et al parecen haber encontrado algún beneficio en cuanto al dolor postoperatorio y la función final<sup>8</sup>. Es posible que estas discrepancias sean atribuibles a diferencias en la metodología utilizada en ambos trabajos, ya que se emplearon diferentes concentraciones de factores plaquetarios y diferentes técnicas quirúrgicas. En ambos estudios se recogen roturas de diversos tamaños y esa decisión puede afectar a las conclusiones finales<sup>2,16</sup>. Nuestro estudio sólo ha recogido a pacientes con roturas masivas con afectación de dos tendones. Debido a la alta incidencia de rerotura que padecen estos pacientes supone el grupo en el que los tratamientos biológicos encaminados a mejorar la reparación tendinosa tendrían más sentido<sup>2,3</sup>.



**Figura 3** Gráficos comparativos de la incidencia de integridad de la reparación, fuga de contraste (reparación parcialmente íntegra) o franca rerotura en el grupo control y el grupo experimental.

La limitación fundamental de este estudio es que el número de casos es reducido y se debe considerar exclusivamente como un ensayo clínico exploratorio inicial. Sin embargo, esto no disminuye su valor ya que la prevalencia de las roturas masivas que puedan cumplir las condiciones para ser incluidas es limitada y para conseguir un número que nos diera una potencia estadística elevada habríamos tenido que operar a muchos enfermos con una técnica de valor incierto durante un número de años muy alto. En este sentido, nuestro estudio muestra que la aplicación artroscópica local de factores derivados de las plaquetas asociados a fibrina en la zona de reparación completa de una rotura masiva del manguito rotador no mejora el resultado funcional ni disminuye el riesgo de rerotura. Esta operación es muy efectiva en mejorar la clínica dolorosa del enfermo independientemente de la aplicación de PRP, pero en más de la mitad de los enfermos se detecta una nueva rotura del tendón. Probablemente la calidad del tejido reparado y la situación biológica de la unidad miotendinosa tenga más que ver con el resultado que la propia técnica de reparación o de los tratamientos coadyuvantes<sup>1-3,16-18</sup>.

En vista de estos resultados es evidente que el cirujano que pretenda mejorar la cicatrización de roturas masivas degenerativas y crónicas del manguito rotador ha de explorar nuevas vías. El empleo de técnicas quirúrgicas que busquen una fijación más sólida de la reparación, como las técnicas de doble hilera o de puenteo parecen haber mejorado de forma discreta el porcentaje de tendones cicatrizados, sin que eso se refleje en una mejora de los resultados clínicos<sup>18</sup>. A pesar de estas técnicas, existe un grupo de pacientes que parecen predestinados a no cicatrizar. Es probable que técnicas avanzadas de biología molecular como el empleo de células madre y estructuras sólidas de andamiaje sobre las que vehicularlas puedan suponer el futuro en esta cirugía<sup>11</sup>.

## Nivel de evidencia

Nivel de evidencia II.

## Financiación

Este trabajo ha sido financiado por un Proyecto de Investigación de la SECOT de 2007.

## Protección de personas y animales

Los autores declaran que los procedimientos seguidos se conformaron a las normas éticas del comité de experimentación humana responsable y de acuerdo con la Asociación Médica Mundial y la Declaración de Helsinki.

## Confidencialidad de los datos

Todos los pacientes incluidos en el estudio han recibido información suficiente y han dado su consentimiento informado por escrito para participar en el mismo. Los autores declaran que han seguido los protocolos de su centro de trabajo sobre la publicación de datos de pacientes.

## Derecho a la privacidad y consentimiento informado

Los autores han obtenido el consentimiento informado de los pacientes y/o sujetos referidos en el artículo. Este documento obra en poder del autor de correspondencia.

## Conflicto de intereses

Los autores declaran no tener ningún conflicto de intereses.

## Bibliografía

- Boileau P, Brassart N, Watkinson DJ, Carles M, Hatzidakis AM, Krishnan SG. Arthroscopic repair of full-thickness tears of the supraspinatus: Does the tendon really heal? *J Bone Joint Surg Am.* 2005;87:1229-40.
- Galtaz LM, Ball CM, Tefey SA, Middleton WD, Yamaguchi K. The outcome and repair integrity of completely arthroscopically repaired large and massive rotator cuff tears. *J Bone Joint Surg Am.* 2004;86:219-24.
- Gerber C, Fuchs B, Hodler J. The results of repair of massive tears of the rotator cuff. *J Bone Joint Surg Am.* 2000;82:505-15.
- Jost B, Zumstein M, Pfirrmann CW, Gerber C. Long-term outcome after structural failure of rotator cuff repairs. *J Bone Joint Surg Am.* 2006;88:472-9.
- Peerbooms JC, Sluimer J, Bruijn DJ, Gosens T. Positive effect of an autologous concentrate in lateral epicondylitis in a double-blind randomized controlled trial: platelet-rich plasma versus corticosteroid injection with a 1-year follow-up. *Am J Sports Med.* 2010;38:255-62.
- de Vos RJ, Weir A, van Schie HTM, Bierma-Zeinstra SMA, Verhaar JAN, Weinans H. Platelet-Rich Plasma Injection for Chronic Achilles Tendinopathy: A Randomized Controlled Trial. *JAMA.* 2010;303:144-9.
- Weber SC, Kauffman JI. Platelet-Rich Fibrin Matrix in the Management of Arthroscopic Repair of the Rotator Cuff: A Prospective, Randomized Study. Presented during 2010 meeting of AAOS. New Orleans, EE.UU.
- Randelli PS, Arrigoni P, Cabitza P, Volpi P, Mafulli N. Autologous platelet rich plasma for arthroscopic rotator cuff repair. A pilot study. *Dissabil Rehabil.* 2008;30:1584-9.
- Constant CR, Murley AH. A clinical method of functional assessment of the shoulder. *Clin Orthop Relat Res.* 1987;214:160-4.
- Grondel RJ, Savoie III FH, Field LD. Rotator cuff repairs in patients 62 years of age or older. *J Shoulder Elbow Surg.* 2001;10:97-9.
- Kovacevic D, Rodeo SA. Biologic augmentation of the rotator cuff. *Clin Orthop Relat Res.* 2008;466:622-33.
- Everts PA, Knape JT, Weibrich G, Schönberger JP, Hoffmann J, Overvest EP, et al. Platelet-rich plasma and platelet gel: a review. *J Extra Corpor Technol.* 2006;38:174-87.
- Hall MP, Band PA, Meislin RJ, Jazrawi LM, Cardone DA. Platelet-rich Plasma: Current Concepts and Application in Sports Medicine. *J Am Acad Ortho Surg.* 2009;17:602-6.
- Wolfman NM, Hattersley G, Cox K, Celeste AJ, Nelson R, Yamaji N, et al. Ectopic induction of tendon and ligament in rats by growth and differentiation factors 5, 6, and 7, members of the TGF-beta gene family. *J Clin Invest.* 1997;100:321-30.
- Rodeo SA, Potter HG, Kawamura S, Turner AS, Kim HJ, Atkinson BL. Biologic augmentation of rotator cuff tendon-

- healing with use of a mixture of osteoinductive growth factors. *J Bone Joint Surg Am.* 2007;89:2485–97.
16. Cole BJ, McCarty LP, Kang RW, Alford W, Lewis PB, Hayden JK. Arthroscopic rotator cuff repair: Prospective functional outcome and repair integrity at minimum 2-year follow-up. *J Shoulder Elbow Surg.* 2007;16:579–85.
  17. Goutallier D, Postel JM, Lavau L, Voisin MC. Fatty muscle degeneration in cuff ruptures. Pre- and postoperative evaluation by CT scan. *Clin Orthop Relat Res.* 1994;304:78–83.
  18. Dines JS, Bedi A, ElAttrache NS, Dines DM. Single-row versus double-row rotator cuff repair: techniques and outcomes. *J Am Acad Ortho Surg.* 2010;18:83–93.