

## NOTA CLÍNICA

# Amiloidosis de cadera. Presentación de un caso y revisión de la bibliografía

R. Parrón Cambero\*, I. Rivera y A. Santacruz Arévalo

Servicio de Cirugía Ortopédica y Traumatología, Hospital Virgen de la Salud, Toledo, España

Recibido el 11 de enero de 2011; aceptado el 30 de marzo de 2011

Disponible en Internet el 8 de junio de 2011

### PALABRAS CLAVE

Amiloidosis;  
Cadera;  
B2-microglobulina

### Resumen

**Introducción:** El término amiloidosis se ha aplicado a un grupo de enfermedades que producen un depósito extracelular de material en órganos y tejidos. Cuando produce manifestaciones articulares genera una destrucción de las mismas con desarrollo de erosiones e importante derrame articular. El diagnóstico y el tratamiento de la amiloidosis se funda en el diagnóstico histopatológico e inmunohistoquímico de los depósitos de amiloide.

**Caso clínico:** Presentamos un varón de 58 años, con antecedente de diálisis peritoneal hace 15 años y en tratamiento con hemodiálisis en la actualidad. Acude a nuestra consulta por dolor inguinal de un año de evolución y refractario a tratamiento analgésico. El estudio radiológico muestra una destrucción masiva de la articulación coxofemoral. Se amplió el estudio mediante resonancia magnética observando la presencia de erosiones con borde escleroso en la región iliaca y la presencia de derrame articular abundante, datos sugestivos de artropatía inflamatoria erosiva en relación con proceso infeccioso o depósito de amiloide. Una biopsia articular mediante cirugía abierta permitió el diagnóstico de amiloidosis de cadera mediante el uso de tinción rojo Congo. Tras descartar proceso séptico se decidió la colocación de una artroplastia de cadera.

**Conclusión:** La amiloidosis de predominio osteoarticular es una manifestación poco frecuente de esta enfermedad, el diagnóstico de sospecha es fundamental para poder orientar al anatomopatólogo a su diagnóstico definitivo, ya que el uso de estas tinciones no se realiza de rutina.

© 2011 SECOT. Publicado por Elsevier España, S.L. Todos los derechos reservados.

### KEYWORDS

Amyloidosis;  
Hip;  
B2-microglobulin

### Amyloidosis of the hip. Presentation of a case and a review of the literature

#### Abstract

**Introduction:** The term amyloidosis has been applied to a group of diseases which produce a deposit of extracellular material in organs and tissue. The joint symptoms appear due to the destruction process, with the development of erosions and significant joint effusions. The

\* Autor para correspondencia.

Correo electrónico: raulparron@gmail.com (R. Parrón Cambero).

diagnosis and treatment of amyloidosis is based on histopathological and immunohistochemical study of the amyloid deposits.

*Clinical case:* We present the case of a 58 year-old male, with a history of peritoneal dialysis 15 years ago and currently on haemodialysis treatment. He came to our clinic complaining of inguinal pain which began a year ago and was refractory to analgesic treatment. The radiology study showed a massive destruction of the coxofemoral joint. The study was extended by using magnetic resonance, which showed the presence of erosions with a sclerosing border in the iliac region and the presence of an abundant joint effusion; data suggestive of an erosive inflammatory arthritis associated with an infectious process or amyloid deposit. A joint biopsy using open surgery enabled the diagnosis of hip amyloidosis to be made using Congo red stain. After ruling out a septic process, it was decided to perform a hip replacement.

*Conclusion:* Amyloidosis mainly in the bone and joint is an uncommon manifestation of this disease; the diagnostic suspicion is fundamental to be able to direct the histopathologist to its definitive diagnosis, since these stains are not used routinely.

© 2011 SECOT. Published by Elsevier España, S.L. All rights reserved.

## Introducción

La amiloidosis se puede definir como el depósito extracelular de la proteína fibrilar amiloidea en una o más localizaciones del organismo. Se puede depositar localmente en zonas donde no ocasiona consecuencias clínicas o puede afectar prácticamente a todos los órganos del cuerpo, causando alteraciones fisiopatológicas graves<sup>1,2</sup>.

Existen múltiples formas clínicas de amiloidosis que se clasifican según la estructura fibrilar característica que poseen. Desde una perspectiva clínica la clasificación más útil es la siguiente: 1) amiloidosis sistémica primaria (tipo AL) es una discrasia de células plasmáticas que da lugar a una proliferación clonal de dichas células en la médula ósea, aunque sus manifestaciones iniciales más frecuentes son fatiga y pérdida de peso, la miocardiopatía y el compromiso neuropático son los rasgos predominantes de este tipo de amiloidosis<sup>3</sup>; 2) amiloidosis asociada a mieloma múltiple (tipo AL), la prevalencia de la amiloidosis en el mieloma múltiple es del 10%<sup>4</sup>; 3) amiloidosis secundaria reactiva (tipo AA) asociada a enfermedades infecciosas o inflamatorias crónicas incluyendo la artritis reumatoide, artritis idiopática juvenil, espondilitis anquilosante, fiebre mediterránea familiar, infecciones crónicas y neoplasias. El órgano que con mayor frecuencia se afecta en amiloidosis (AA) es el riñón (~80%). Usualmente se presenta un depósito glomerular amiloide, ocasionándole al paciente el síndrome nefrótico<sup>5</sup>; 4) amiloidosis heredo familiar constituye un grupo de enfermedades autosómicas dominantes que se caracterizan por el depósito extracelular de fibrillas de amiloide en varios órganos y tejidos, siendo predominante la afectación de los nervios periféricos; 5) amiloidosis local, y 6) amiloidosis secundaria a hemodiálisis crónica, es un tipo de amiloidosis asociada al depósito de  $\beta_2$ -microglobulina. Su prevalencia alcanza el 80% en pacientes con diálisis por más de 15 años. Se caracteriza por un compromiso osteoarticular importante y está más frecuentemente asociado con hemodiálisis que con diálisis peritoneal<sup>6</sup>.

La incidencia de la amiloidosis AA en estudios de autopsia varía de 0,5 al 0,86%<sup>7</sup>. Esta incidencia ha disminuido gracias a los fármacos modificadores de la enfermedad y la terapia biológica usada por los reumatólogos. Antes del año 1990, cuando solo se usaban AINE y corticoides para el control

de las enfermedades autoinmunes, era frecuente observar casos de amiloidosis en estos pacientes, principalmente en la artritis reumatoide. La artritis reumatoide y la artritis idiopática juvenil continúan afectando el mayor número de casos de amiloidosis con un 48-56% del total. La espondilitis anquilosante afecta al 5-8% de los casos, y la artritis psoriática entre el 4-5% de los casos de amiloidosis<sup>8</sup>.

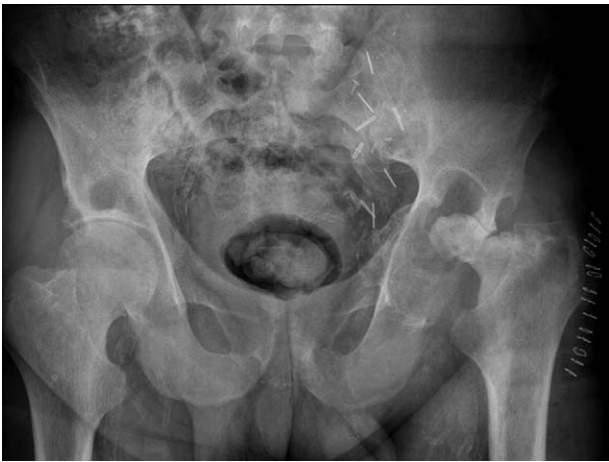El material amiloideo puede afectar de forma directa a las estructuras articulares mediante su presencia en las membranas, líquido sinovial o en el cartílago articular. La artritis amiloidea puede simular un proceso reumático debido a que puede cursar como una artritis simétrica de las articulaciones de pequeño tamaño con nódulos, rigidez matutina y fatiga. La mayoría de los pacientes con artropatía amiloidea son diagnosticados finalmente de mieloma múltiple. El líquido sinovial suele presentar recuento leucocitario bajo, nivel adecuado de la mucina y predominio de células mononucleares y ausencia de cristales<sup>9</sup>. La infiltración amiloidea del músculo puede causar una pseudomiopatía.

El diagnóstico específico de la amiloidosis se realiza mediante el estudio anatomopatológico y su demostración utilizando tinciones adecuadas. Cuando estas manifestaciones ocurren en un paciente con un trastorno crónico que predispone a la amiloidosis como la artritis reumatoide, tuberculosis, paraplejía, o mieloma múltiple se debe descartar amiloidosis. La amiloidosis sistémica primaria se debe descartar en cualquier persona que presente proceso infiltrativo difuso de carácter no inflamatorio.

## Caso clínico

Presentamos un paciente varón de 58 años con antecedente de diálisis peritoneal hace 15 años y en tratamiento con hemodiálisis en la actualidad que acude a nuestra consulta por presentar una coxalgia de un año de evolución sin antecedente traumático y de instauración progresiva.

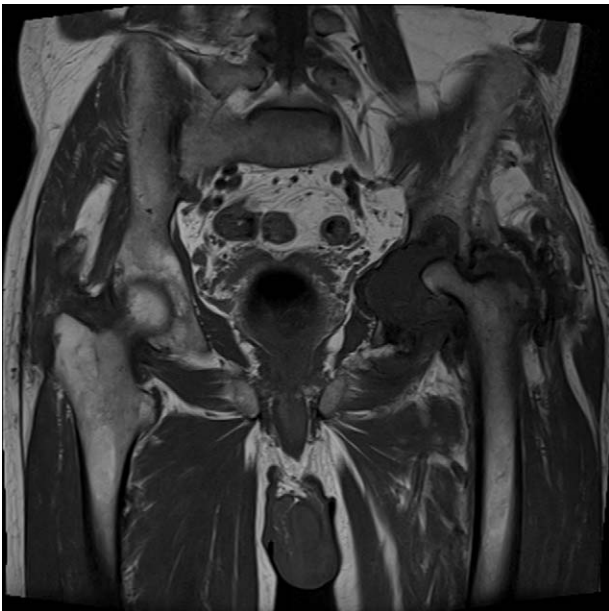Se realiza estudio radiográfico de pelvis y ambas caderas observándose una destrucción de la articulación coxofemoral izquierda presentando lesiones osteolíticas en la parte superior del acetábulo y destrucción casi global de la cabeza femoral (fig. 1). Se realiza ampliación del estudio mediante resonancia magnética observándose una amplia destrucción



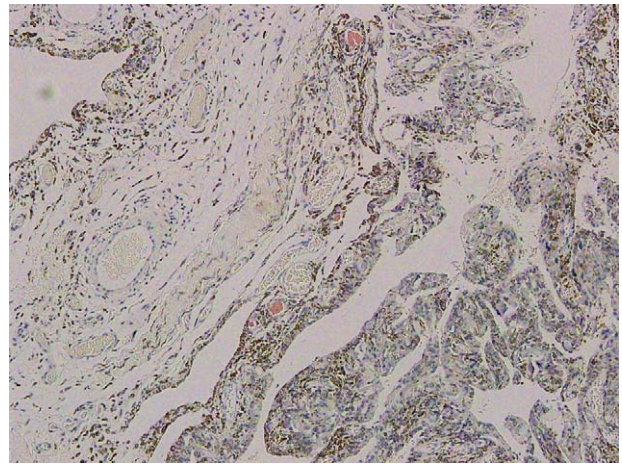
**Figura 1** Rx AP de pelvis en la cual se observa una marcada osteólisis de la parte superior del acetábulo y destrucción global de la cabeza femoral.

de la región iliaca y de la cabeza femoral con la presencia de un amplio derrame articular (fig. 2). Ante la evolución progresiva de este proceso y la falta de diagnóstico definitivo se decide realización de biopsia ósea y articular abierta de la articulación coxofemoral para descartar proceso tumoral, infeccioso o enfermedad por depósito.

La evolución agresiva de este proceso nos obliga a realizar un diagnóstico diferencial en el que debemos descartar artritis infecciosas, artritis microcristalinas o enfermedades por depósito como la amiloidosis. Además de estas patologías debemos descartar la presencia de un proceso tumoral, siendo la posibilidad diagnóstica más frecuente por el rango de edad del paciente y la localización, el mieloma múltiple o enfermedad metastásica. La afectación tan extensa del



**Figura 2** RM. Secuencia coronal T1 donde se observan amplias erosiones en cavidad acetabular y destrucción de cabeza femoral acompañado de amplio derrame articular.

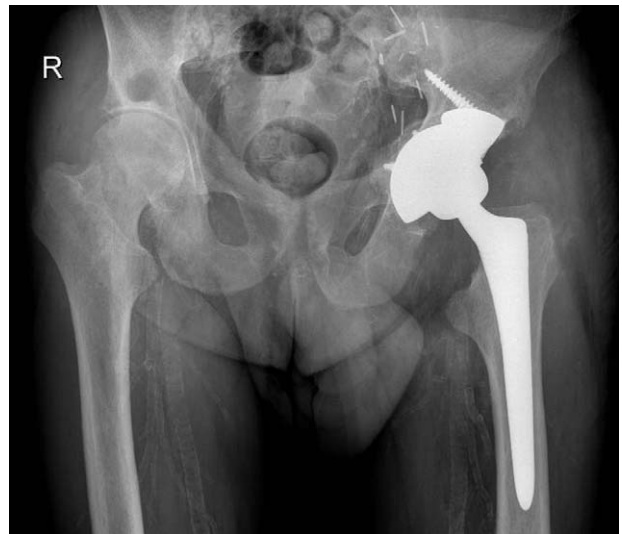

**Figura 3** Corte anatomopatológico de membrana sinovial, en el cual se observa captación con rojo Congo.

acetábulo hace disminuir la posibilidad de que se trate de una osteonecrosis de cabeza femoral.

Ante la sospecha de enfermedad por depósito se solicita muestra específica para detectar depósito amiloideo, la cual es positiva para la tinción con rojo Congo (fig. 3). En esta figura observamos el depósito amiloide de localización extracelular situado en la membrana sinovial. Tras el diagnóstico de amiloidosis secundaria, probablemente debida a su tratamiento sustitutivo renal y habiendo descartado previamente un proceso infeccioso y tumoral se decide colocación de artroplastia total de cadera. Durante el acto quirúrgico se observa la presencia de un déficit de la pared superior del acetábulo decidiéndose el uso de suplementos de metal trabecular en la misma para cubrir dicho defecto (fig. 4).

Tras tres años de evolución el paciente se encuentra asintomático y sin observarse movilizaciones radiográficas de su artroplastia. Se encuentra en seguimiento por el servicio de Reumatología y Nefrología con tratamiento específico para su amiloidosis.



**Figura 4** Resultado radiológico de artroplastia total de cadera con uso de suplemento de tantalio.

## Discusión

La amiloidosis de predominio osteoarticular es una manifestación poco frecuente de esta enfermedad, el diagnóstico de sospecha es fundamental para poder orientar al anatomopatólogo a su diagnóstico definitivo ya que el uso de estas tinciones no se realiza de rutina<sup>10</sup>.

Dentro de las posibles manifestaciones musculoesqueléticas de la amiloidosis puede existir afectación en músculo, hueso y articulaciones.

Cuando se produce una «afectación muscular» el depósito amiloideo en los músculos puede causar un aumento de su tamaño produciendo una pseudohipertrofia lo cual se observa en el 25% de los casos. Otra importante forma de compromiso muscular es la miopatía amiloidea por cuerpos de inclusión, la cual es la causa más común de miopatía metabólica en personas mayores de 50 años<sup>11</sup>.

Cuando la amiloidosis produce una «afectación articular» se producen microdepósitos en la misma similares a los que ocurren en la artritis reumatoide, no obstante esta afectación suele cursar de forma subaguda y lentamente progresiva con predilección por hombros, rodillas, muñecas, metacarpofalángicas (MCF) e interfalángicas proximales (IFP), seguido por los codos y caderas. Generalmente existe poca rigidez matutina y las articulaciones son levemente dolorosas, lo cual permite diferenciarlo de la artritis. No obstante, en ocasiones el compromiso articular es tan similar a la artritis reumatoide que dificulta su diferenciación de esta entidad<sup>12</sup>.

El líquido sinovial suele presentar recuento leucocitario bajo, nivel adecuado de la mucina y predominio de células mononucleares y ausencia de cristales. El diagnóstico definitivo se realiza mediante tinción con rojo Congo.

Cuando se produce «afectación ósea» se aprecian lesiones pseudotumorales solitarias o múltiples, estas lesiones se encuentran ocupadas por material amiloide y pueden asociarse a dolor o fracturas patológicas<sup>13</sup>.

La amiloidosis secundaria a diálisis renal es debida a la incapacidad de las membranas de celulosa de retirar la B2 microglobulina. En condiciones normales es filtrado por el glomérulo. En pacientes con fallo renal en hemodiálisis esta sustancia se acumula y se convierte en un material amiloide que se tiñe con el rojo Congo y es positiva a la birrefringencia en la luz polarizada. Es diferente al material amiloide que aparece en las infecciones crónicas y algunas neoplasias. Entre los hallazgos radiográficos característicos existen erosiones articulares que pueden ser confundidas con el hiperparatiroidismo<sup>14-17</sup>. Cuando se deposita en los huesos, la mayoría de los pacientes desarrollan quistes subcondrales asintomáticos<sup>18</sup>.

Es importante la sospecha de este proceso, que aunque raro es de difícil diagnóstico ya que si no se solicita detección específica de la proteína amiloide mediante tinciones específicas puede pasar desapercibido en la visualización anatomopatológica.

## Nivel de evidencia

Nivel de evidencia IV.

## Protección de personas y animales

Los autores declaran que para esta investigación no se han realizado experimentos en seres humanos ni en animales.

## Confidencialidad de los datos

Los autores declaran que en este artículo no aparecen datos de pacientes.

## Derecho a la privacidad y consentimiento informado

Los autores declaran que en este artículo no aparecen datos de pacientes.

## Bibliografía

- Kyle RA, Bayrd ED. Amyloidosis: review of 236 cases. *Medicine (Baltimore)*. 1975;54:271.
- Stankovic K, Grateau G. Auto Inflammatory Syndromes: Diagnosis and Treatment. *Joint Bone Spine*. 2007;74:544-50.
- Falk RH, Comenzo RL, Skinner M. The systemic amyloidoses. *N Engl J Med*. 1997;337:898-909.
- Kyle RA, Remstein ED, Therneau TM, Dispenzieri A, Kurtin PJ, Hodnefield JM, et al. Clinical course and prognosis of smoldering (asymptomatic) multiple myeloma. *N Engl J Med*. 2007;356:2582-90.
- Hiki Y, Horii A, Kokubo T, Ishikawa S, Sugiyama T, Shigematsu H, et al. A case of rheumatoid arthritis with renal tubular amyloidosis. *Nephron*. 1994;68:394.
- Kleinman KS, Coburn JW. Amyloid syndromes associated with hemodialysis. *Kidney Int*. 1989;35:657-75.
- Simms RW, Prout MN, Cohen AS. The epidemiology of AL and AA amyloidosis. *Baillieres Clin Rheumatol*. 1994;8:627.
- Gertz MA, Kyle RA. Secondary systemic amyloidosis: Response and survival in 64 patients. *Medicine (Baltimore)*. 1991;70:246.
- Lakhanpal S, Li CY, Gertz MA, Kyle RA, Hunder GG. Synovial fluid analysis for diagnosis of amyloid arthropathy. *Arthritis Rheum*. 1987;30:419-23.
- Kelly A, Apostle K, Sanders D, Bailey H. Musculoskeletal pain in dialysis-related amyloidosis. *Can J Surg*. 2007;50:305-6.
- Gertz MA, Kyle RA. Myopathy in primary systemic amyloidosis. *J Neurol Neurosurg Psychiatry*. 1996;60:655.
- Fujishima M, Komatsuda A, Imai H, Wakui H, Watanabe W, Sawada K. Amyloid arthropathy resembling seronegative rheumatoid arthritis in a patient with IgD-kappa multiple myeloma. *Intern Med*. 2003;42:121.
- Naito M, Ogata K, Shiota E, Oyama M. Amyloid bone cysts of the femoral neck. Impending fractures treated by curettage and bone grafting. *J Bone Joint Surg Br*. 1994;76:922-5.
- Koch KM. Dialysis-related amyloidosis. *Kidney Int*. 1992;41:1416-29.
- Benhamou CL, Barcin T, Noel LH, Cornelis F, Tourlière D, Maitre F, et al. Beta2-microglobulin amyloidosis as a complication of peritoneal dialysis treatment (letter). *Clin Nephrol*. 1988;20:346.
- Drüeke TB. B2-microglobulin and amyloidosis. *Nephrol Dial Transplant*. 2000;15 Suppl 1:S17-24.
- Crawford R, Athanasou N.  $\beta$ 2-microglobulin amyloid deposition in hip revision arthroplasty tissues. *Histopathology*. 1998;33:479-84.
- Gielen JL, Van Holsbeeck MT, Hauglustaine D, Verresen L, Verbeken E, Baert AL, et al. Growing bone cysts in long-term hemodialysis. *Skeletal Radiol*. 1990;19:43-9.