



NOTA CLÍNICA

Fractura peri-implante de tibia distal con clavo intramedular: presentación de un caso

J.M. Reyes-Cabrera*, R. González-Alconada y M.D. García-Mota

Servicio de Cirugía Ortopédica y Traumatología, Hospital Virgen del Puerto, Plasencia, Cáceres, España

Recibido el 18 de abril de 2013; aceptado el 6 de mayo de 2013

Disponible en Internet el 26 de octubre de 2013

PALABRAS CLAVE

Fractura peri-implante;
Clavo intramedular;
Tibia

Resumen Las fracturas peri-implante de tibia distal con clavo intramedular son poco frecuentes. Exponemos un caso de una fractura de tibia distal mediante los tornillos de bloqueo a este nivel. Hemos encontrado 2 casos obtenidos en la literatura mundial. En la literatura española no existe ningún caso estudiado.

© 2013 SECOT. Publicado por Elsevier España, S.L. Todos los derechos reservados.

KEYWORDS

Peri-implant fracture;
Intra-medullary nail;
Tibia

Distal tibia peri-implant fracture with an intramedullary nail: A case report

Abstract Peri-implant fractures of the distal tibia after intramedullary nailing are rare. We present a case of a fracture of the distal tibia at the site of the distal interlocking screw. We found two cases reported in the world literature. There are no cases reported in the Spanish literature.

© 2013 SECOT. Published by Elsevier España, S.L. All rights reserved.

Introducción

La fractura diafisaria de tibia es una de las más frecuentes en los adultos, y el clavo intramedular es la opción quirúrgica más utilizada en este tipo de fracturas. La rotura del material de osteosíntesis antes de la consolidación de la fractura es bien conocida, incluyendo la rotura del clavo y de los tornillos de bloqueo. Esto puede ocasionar angulación, acortamiento, retardo de la consolidación y pseudoartrosis asociadas a migración del clavo. Sin embargo, la fractura

de tibia distal mediante los tornillos de bloqueo del clavo intramedular es muy rara, y solo se han descrito 2 casos en la literatura¹.

Caso clínico

Mujer de 62 años con antecedente de fractura de peroné distal con osteosíntesis mediante placa tercio de caña y tornillos 4 años atrás, sin otros antecedentes patológicos. Acude al servicio de urgencias por fractura diafisaria de tibia izquierda tras sufrir caída desde su propia altura (fig. 1A), por lo cual se realiza osteosíntesis mediante clavo intramedular con 2 bloqueos proximales y 2 distales. No se extrae material de osteosíntesis previo. La paciente presenta buena

* Autor para correspondencia.

Correo electrónico: jomareca83@gmail.com
(J.M. Reyes-Cabrera).

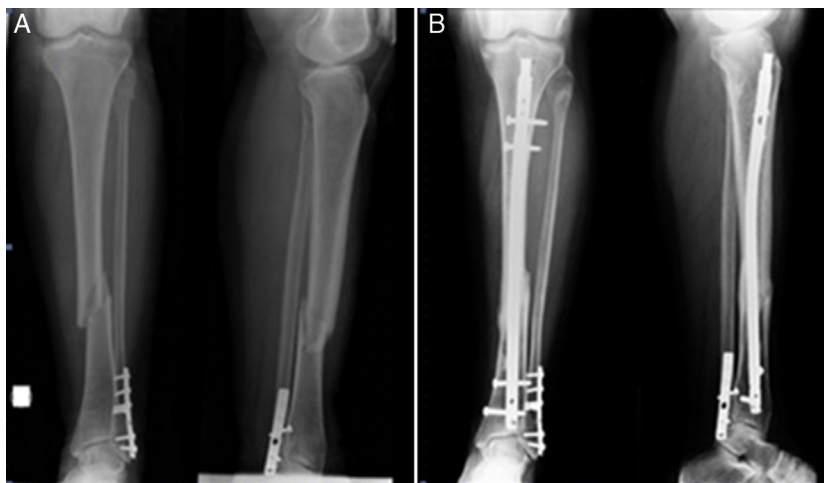

Figura 1 A) Fractura diafisaria de tibia. Se observa material de osteosíntesis de peroné distal con fractura consolidada. B) Seis meses desde el postoperatorio.

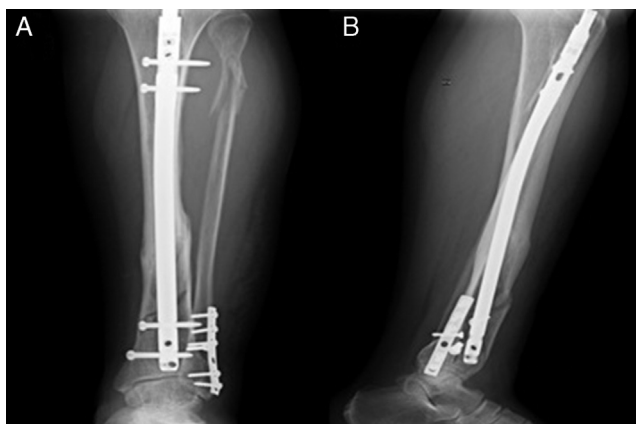


Figura 2 A) Fractura peri-implante de tibia distal (proyección AP). B) Se observa tornillo de bloqueo distal por fuera del clavo intramedular.

evolución clínica y signos radiológicos de consolidación de la fractura tras 6 meses de la intervención quirúrgica (fig. 1B).

Tras 6 años de la fractura de tibia, presenta caída desde su propia altura con posterior dolor, edema e impotencia funcional del miembro inferior izquierdo. En la radiografía se observa fractura de tibia distal que atraviesa los tornillos de bloqueo. Además, se observa en la proyección lateral un tornillo de bloqueo por fuera del clavo, puesto en un punto erróneo desde el primer momento (fig. 2). Se decide realizar un tratamiento ortopédico mediante yeso suropédico durante 6 semanas. En posteriores controles radiológicos se observan signos de consolidación.

Resultado

Presenta evolución clínica y radiológica favorable.

Discusión

Las fracturas diafisarias de tibia son unas de las fracturas de huesos largos más comunes en los adultos y la

osteosíntesis con clavo intramedular es el método más usado como tratamiento quirúrgico^{1,2}.

Se han descrito fracturas peri-clavo en pacientes con fracturas de fémur proximal que han sido asociadas a clavos cortos y a una mayor incidencia en la fijación uniaxial que la biaxial³.

También se han descrito las fracturas peri-implante en antebrazo con osteosíntesis con placa en la población pediátrica con una incidencia de hasta el 7,3%. Estas pueden ser debidas a caídas, estrés del material de osteosíntesis, yatrogenia, necrosis avascular, fallo del implante o fractura patológica⁴.

En la literatura han sido estudiados 2 casos de fractura peri-implante de tibia, de los cuales el primero fue asociado a retraso de la consolidación de la fractura de tibia con poco soporte del peroné debido a la fractura no fijada y a la fuerza de rotación externa significativa asociada a la obesidad del paciente. El segundo caso fue secundario a la fuerza de torsión de moderada-alta energía por caída de patineta en un paciente joven¹.

En nuestro caso de los 2 tornillos de bloqueo distal, el más proximal, el que se encuentra bien alojado en el orificio de bloqueo del clavo, pudo actuar como fulcro en el momento de la caída de la paciente y producir así la fractura peri-implante tras 6 años de consolidación. Decidimos realizar tratamiento ortopédico debido al poco desplazamiento de la fractura presentando un buen resultado clínico y radiológico.

Conclusiones

La fractura peri-implante de tibia es una complicación muy poco frecuente que puede estar asociada a las fuerzas de torsión de moderada-alta energía, poco soporte estructural por fractura de peroné asociada o a un punto de fulcro que puede ocasionar una fractura peri-implante tras un traumatismo de baja energía.

Nivel de evidencia

Nivel de evidencia v.

Responsabilidades éticas

Protección de personas y animales. Los autores declaran que para esta investigación no se han realizado experimentos en seres humanos ni en animales.

Confidencialidad de los datos. Los autores declaran que han seguido los protocolos de su centro de trabajo sobre la publicación de datos de pacientes y que todos los pacientes incluidos en el estudio han recibido información suficiente y han dado su consentimiento informado por escrito para participar en dicho estudio.

Derecho a la privacidad y consentimiento informado. Los autores han obtenido el consentimiento informado de los pacientes y/o sujetos referidos en el artículo. Este documento obra en poder del autor de correspondencia.

Bibliografía

1. Mounasamy V, Desai P. Peri-implant fracture of the distal tibia after intra-medullary nailing of a tibial fracture: a report of two cases. *Eur J Orthop Surg Traumatol.* 2012 [Epub ahead of print].
2. Duan X, Al-Qwbani M, Zeng Y, Zhang W, Xiang Z. Intramedullary nailing for tibial shaft fractures in adults. *Cochrane Database Syst Rev.* 2012;18. CD008241.
3. Norris R, Bhattacharje D, Parker MJ. Occurrence of secondary fracture around intramedullary nails used for trochanteric hip fractures: a systematic review of 13,568 patients. *Injury.* 2012;43:706–11.
4. Clement ND, Yousef F, Duckworth A.D., Teoh KH, Porter DE. Retention of forearm plates: risks and benefits in a pediatric population. *J Bone Joint Surg Br.* 2012;94:134–7.