



TEMA DE ACTUALIZACIÓN

Escoliosis de aparición precoz. ¿Qué opciones tengo?

D.M. Farrington* y Á. Tatay-Díaz

Sección de Cirugía Ortopédica y Traumatología Infantil, Hospital infantil Virgen del Rocío, Sevilla, España

Recibido el 22 de marzo de 2013; aceptado el 13 de mayo de 2013

Disponible en Internet el 5 de septiembre de 2013

PALABRAS CLAVE

Escoliosis de aparición precoz;
Tallos de crecimiento;
Vertical expandable prosthetic titanium rib;
Yesos derrotatorios;
Shilla

KEYWORDS

Early onset scoliosis;
Growing rods;
Vertical expandable prosthetic titanium rib;
Derotational casting;
Shilla

Resumen El pronóstico de los niños con escoliosis de aparición precoz progresiva ha mejorado considerablemente gracias a los recientes avances en las técnicas quirúrgicas y no quirúrgicas, y al reconocimiento de la trascendencia de preservar la cavidad torácica. La mejora de técnicas ya existentes y el desarrollo de otras nuevas han modificado sustancialmente el tratamiento de esta entidad. Los yesos derrotatorios pueden indicarse en niños con curvas $< 60^\circ$ y progresión constatada, a los que no se ha realizado tratamiento quirúrgico previo. Tanto los tallos de crecimiento únicos como dobles son eficaces, aunque los últimos parecen ofrecer un mejor resultado. Los sistemas híbridos se plantean como mejor opción en niños que requieren un anclaje proximal con un perfil bajo. El *vertical expandable prosthetic titanium rib* (VEPTR®) puede ser útil en pacientes que presentan escoliosis congénita con fusiones costales y síndrome de insuficiencia torácica asociado. Los niños no tributarios de elongaciones repetidas por sus comorbilidades pueden ser candidatos a una técnica de Shilla o *trolley* de Luque. La modulación del crecimiento utilizando grapas de memoria o tirantes resulta prometedora en curvas menores, aunque se requieren más trabajos para definir su indicación precisa.

© 2013 SECOT. Publicado por Elsevier España, S.L. Todos los derechos reservados.

Early onset scoliosis. What are the options?

Abstract The prognosis of children with progressive early onset scoliosis has improved considerably due to recent advances in surgical and non-surgical techniques and the understanding of the importance of preserving the thoracic space. Improvements in existing techniques and development of new methods have considerably improved the management of this condition. Derotational casting can be considered in children with documented progression of a $< 60^\circ$ curve without previous surgical treatment. Both single and dual growing rods are effective, but the latter seem to offer better results. Hybrid constructs may be a better option in children who require a low-profile proximal anchor. The vertical expandable prosthetic titanium rib (VEPTR®) appears to be beneficial for patients with congenital scoliosis and fused ribs, and thoracic Insufficiency Syndrome. Children with medical comorbidities who may not tolerate repeated lengthenings should be considered for Shilla or Luque Trolley technique. Growth

* Autor para correspondencia.

Correo electrónico: dfarrington@telefonica.net (D.M. Farrington).

modulation using shape memory alloy staples or other tethers seem promising for mild curves, although more research is required to define their precise indications.

© 2013 SECOT. Published by Elsevier España, S.L. All rights reserved.

Introducción

En los últimos años la escoliosis de aparición precoz (EAP) se ha convertido en un tema de enorme controversia en el campo de la cirugía ortopédica. La sombría historia natural de esta entidad, asociada a los efectos desfavorables de las fusiones raquídeas precoces, ha llevado a los cirujanos ortopédicos que tratan a estos pacientes a utilizar una arsenal de técnicas quirúrgicas en un intento de evitar, retrasar o limitar una fusión raquídea. Estas técnicas *growth friendly* (preservadoras del crecimiento) permiten el control de la deformidad y el crecimiento del raquis. El desarrollo de estas nuevas técnicas e implantes ha supuesto la paulatina incorporación de los niños al campo de las instrumentaciones vertebrales, facilitando a su vez la corrección de grandes deformidades raquídeas. No obstante, en los pacientes de muy corta edad la corrección de la curva no siempre implica la corrección de la enfermedad. Aunque los resultados iniciales son bastante prometedores, la falta de resultados a largo plazo, la imposibilidad de establecer unas indicaciones y contraindicaciones precisas para cada método, y la escasez de grandes series de pacientes por la relativa rareza de estos cuadros hacen que debamos evaluar con cierta precaución estos resultados.

A lo largo de la última década se ha avanzado sustancialmente en el conocimiento de la historia natural y las opciones terapéuticas en la EAP. Hay una serie de conceptos básicos que trascienden del simple reconocimiento de la importancia de la función pulmonar, y cuyo entendimiento es fundamental para analizar los avances que se han producido en el manejo de la EAP. A los 8 años de edad ya se han desarrollado al máximo el árbol bronquial y el componente alveolar, y a los 10 años el volumen torácico ha alcanzado el 50% del volumen adulto previsto^{1,2}. Asimismo, la longitud T1-S1 aumenta de manera drástica en los primeros 5 años de vida (2,2 cm/año), de manera más pausada los siguientes 5 años (1 cm/año) y de nuevo se incrementa con el inicio de la pubertad (1,8 cm/año)³. La consecución de una longitud T1-T12 de al menos 18 cm al alcanzar la madurez se asocia a una mejor función pulmonar⁴.

En la actualidad sabemos que la EAP progresiva no tratada puede llevar a complicaciones pulmonares severas, incluyendo el síndrome de insuficiencia torácica (SIT), definido por Robert Campbell como la incapacidad del tórax para mantener un crecimiento pulmonar y una función respiratoria normales⁵. Además, se ha constatado que la fusión de múltiples segmentos del raquis pediátrico, particularmente en la región torácica, puede llevar a un resultado aun peor, al impedir el crecimiento normal de la columna y el tórax⁴. Asimismo Vitale et al.⁶ han puesto de manifiesto los efectos indeseables de las fusiones precoces sobre la función pulmonar. No obstante, la reciente aportación de Kotani et al.⁷ ha relativizado la repercusión torácica de las fusiones raquídeas precoces en los pacientes con escoliosis congénita.

También se ha constatado un incremento estadísticamente significativo del riesgo de mortalidad en relación con

un fracaso respiratorio en niños/as con escoliosis infantil o juvenil en comparación con niños/as con escoliosis idiopática del adolescente⁸.

El reciente desarrollo de técnicas preservadoras del crecimiento ha dotado a los cirujanos ortopédcas de opciones terapéuticas revolucionarias para el tratamiento de la EAP progresiva. No obstante, la escasa información basada en la evidencia en la EAP supone que las decisiones terapéuticas se sustentan en gran medida en la experiencia clínica y en el propio conocimiento del cirujano. Consecuentemente existe una considerable variabilidad entre cirujanos a la hora de optar por un tratamiento u otro^{9,10}. Un trabajo reciente ha puesto de manifiesto que a medida que aumenta la experiencia del cirujano se incrementa el uso que hace de las técnicas de no fusión¹¹. La elección óptima del tratamiento es aun más compleja a consecuencia de las diferentes etiologías de la EAP.

Skaggs et al.¹² han propuesto una clasificación de las técnicas «preservadoras del crecimiento» en función del mecanismo por el cual modulan el crecimiento de la columna y la pared torácica (tabla 1). Dicha clasificación incluye técnicas basadas en la distracción, basadas en la compresión y de crecimiento guiado.

El propósito de este artículo es revisar las técnicas actuales preservadoras del crecimiento para el tratamiento de la EAP.

Yesos derrotatorios

Las técnicas de enyesado se empleaban habitualmente para el tratamiento de la escoliosis antes del desarrollo de las instrumentaciones vertebrales. La indicación actual más habitual para esta técnica es el paciente a quien no se ha realizado tratamiento quirúrgico alguno y presenta una progresión contrastada de la curva (entre 10 y 20° de progresión o curva más allá de los 25°) aunque con baja magnitud en el plano coronal (< 60°), u ofrece una previsión evidente de progresión: diferencia del ángulo costovertebral > 20° o costilla en fase 2 de Mehta. Ambos parámetros fueron descritos por Mehta en 1972¹³.

El ángulo costovertebral es el existente entre la vértebra apical y su costilla correspondiente. Se obtiene trazando inicialmente una línea perpendicular al margen superior o inferior de la vértebra apical. A continuación se traza otra línea que une el punto medio de la cabeza de la costilla con el punto medio del cuello de la misma. Esta segunda línea se prolonga proximalmente hasta su intersección con la primera línea y entre ambas definen el ángulo costovertebral de ese lado. La diferencia del ángulo costovertebral es la diferencia existente entre los ángulos costovertebrales de la convexidad y la concavidad de la curva. En condiciones normales ambos ángulos deben ser iguales o su diferencia ser nula.

Por otra parte, en una radiografía anteroposterior de una columna normal o en los estadios iniciales del desarrollo de una escoliosis debe existir un espacio de entre 2 y 4 mm

Tabla 1 Clasificación de las técnicas preservadoras del crecimiento

Basadas en la distracción	Crecimiento guiado	Inhibición del crecimiento mediante compresión en la convexidad	Otras
Tallos de crecimiento únicos Tallos de crecimiento dobles	Trolley de Luque Shilla	Grapas de memoria Tirantes	Alargamiento/Acortamiento costal Hemiepifisiodesis de la sincondrosis neurocentral
VEPTR Tallos de crecimiento híbridos Pheni®/MAGEC®			

Fuente: Skaggs et al.¹².

entre la cabeza de la costilla apical de la convexidad y la esquina superior de la vértebra correspondiente. Esta posición se define como fase 1. Cuando dicha cabeza costal se solapa sobre la esquina superior de la vértebra apical nos encontramos ante una costilla en fase 2.

El tratamiento mediante yesos se ha asociado a múltiples complicaciones¹⁴. La técnica derrotatoria popularizada por Mehta¹⁵ ha resuelto en gran medida estos problemas, asociados básicamente a la técnica de Risser de 3 puntos de apoyo. El yeso se coloca bajo anestesia general, empleando una mesa específicamente diseñada que permite la aplicación de distracción proximal y distal, sostiene la cabeza, los brazos y las piernas, y deja expuesto el tronco para la colocación del yeso (fig. 1). Las costillas no se empujan hacia la columna vertebral, sino que se rotan aplicando una fuerza anterior sobre un lado y una fuerza posterior sobre el otro. Los yesos se cambian cada 2-4 meses, interrumpiéndose el tratamiento o sustituyéndose el yeso por una ortesis cuando la curva disminuye por debajo de 10°-20°. Los niños con una función pulmonar precaria o con anomalías sensoriales pueden no tolerar el yeso.

Diversas series recientes han constatado los resultados positivos del tratamiento con yesos derrotatorios¹⁵⁻¹⁸. En una de estas series¹⁵, los resultados se correlacionaban con la edad y gravedad de la curva en el momento de iniciar el tratamiento. De un total de 136 pacientes, 94 (grupo 1) mostraron una corrección completa de la deformidad. En este grupo 1 los pacientes habían sido remitidos para tratamiento con una media de edad de 19 meses y presentaban una curva de 32° de media según el ángulo de Cobb. Los

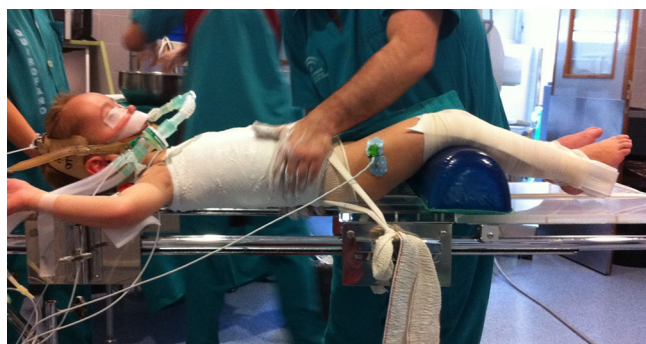

Figura 1 Técnica de colocación del yeso derrotatorio. La barbilla está sujeta por el barbuquejo, todo el tórax y abdomen están libres, y los miembros inferiores bajo tracción. La maniobra consiste en derrotar manualmente las costillas.

42 pacientes que conformaban el grupo 2 habían sido remitidos para tratamiento con una media de edad de 30 meses y presentaban una curva de 52° de media según el mismo ángulo de Cobb. De este grupo 2, 15 pacientes (35,7%) habían precisado una fusión raquídea definitiva. Este trabajo y otros anteriores constataron que el pronóstico mejoraba cuando la diferencia de los ángulos costovertebrales era <20°¹³. Otros factores pronósticos favorables son curvas <60° y la etiología idiopática (fig. 2A-C). Baulesh et al.¹⁹ han constatado la preservación del crecimiento longitudinal torácico normal durante el periodo de enyesado con el previsible efecto positivo sobre la función pulmonar. Los yesos seriados son además una alternativa viable a las técnicas quirúrgicas de no fusión en EAP moderadas y severas, al poder demorar o incluso evitar una eventual intervención quirúrgica²⁰.

A pesar de los buenos resultados obtenidos con esta técnica conservadora, no está exenta de riesgos^{14,21}, habiéndose descrito recientemente un incremento transitorio en la presión inspiratoria máxima²² durante la aplicación del yeso. No obstante, en comparación con otras opciones quirúrgicas la tasa de complicaciones es considerablemente inferior¹⁸.

Antes de proceder con las técnicas quirúrgicas preservadoras del crecimiento debe hacerse una mención especial a la tracción con halo preoperatoria, técnica empleada ocasionalmente en curvas de gran magnitud previa a la instrumentación en un intento de reducir los riesgos neurológicos, obtener una mejor corrección y mejorar la función respiratoria antes de la cirugía²³. Publicaciones recientes han descrito el uso de la tracción en la EAP antes de una instrumentación preservadora del crecimiento en curvas >80° y cuando se asocia a cifosis²⁴.

Técnicas quirúrgicas basadas en la distracción

Estas técnicas corrigen y mantienen la corrección de la deformidad raquídea mediante la distracción de la columna vertebral. Los implantes pueden anclarse a la columna, costillas o pelvis en función de la edad del paciente, características de la curva o calidad del hueso. La fijación proximal costal suele ser más conveniente en los pacientes más jóvenes en los que se intenta evitar o demorar una fusión raquídea y en los cuales el anclaje vertebral está limitado por la inmadurez de la columna vertebral y las posibles complicaciones que esta circunstancia puede conllevar. Estas técnicas se pueden plantear en deformidades progresivas en las que está contraindicado el tratamiento conservador. En general, los implantes se distraen cada 6 meses, siendo

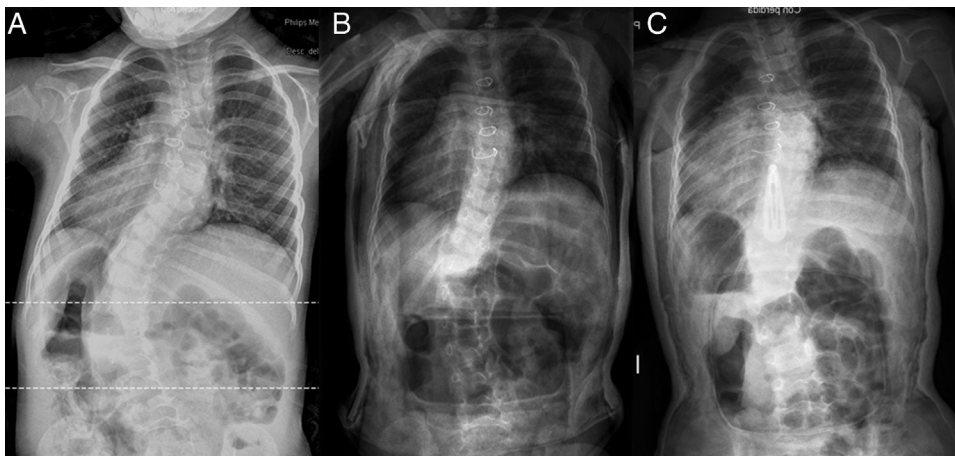


Figura 2 A) Radiografía PA de una niña de 3 + 9 diagnosticada de escoliosis de aparición precoz idiopática con curva toracolumbar izquierda de 60°. B) Tras la colocación del primer corsé de yeso derrotatorio la curva ha disminuido hasta los 35°. C) La paciente tiene ahora 5 + 11 y la curva 28°.

por tanto una opción no deseable en niños con comorbilidades importantes ante el riesgo de desarrollar una complicación en los múltiples procedimientos quirúrgicos.

Tallos de crecimiento

Originariamente Harrington²⁵ introdujo el concepto de un *tallo único* largo subcutáneo puenteando una porción no fusionada de columna, aunque otros autores son los que posteriormente han modificado la técnica²⁶⁻²⁸. El principio en el que se fundamentan las técnicas basadas en la distracción es el anclaje de una instrumentación raquídea a nivel proximal, y vertebral o pélvica a nivel distal, evitando así la exposición del segmento vertebral afecto. El crecimiento se produce a través de este segmento raquídeo intermedio, controlándose la deformidad mediante repetidos procedimientos de elongación que hacen que la columna «crezca».

Los resultados iniciales²⁸ se asociaban a una alta tasa de complicaciones incluyendo el fracaso del material, la pérdida de fijación de los puntos de anclaje y la fusión raquídea espontánea con la consecuente limitación del crecimiento torácico y de la propia columna. La introducción de puntos de anclaje más seguros, con un montaje en «garra» formada por un gancho sublaminaar descendente o de apófisis transversa y un gancho sublaminaar o pedicular ascendente colocado uno o 2 segmentos distales con una fusión limitada a estos segmentos de montaje, ha mejorado los resultados. También puede optarse por un montaje mediante tornillos pediculares²⁹. A continuación se implanta un único tallo de manera que quede largo (4 a 5 cm) por encima o por debajo del montaje proximal o distal, dependiendo de la localización de la curva, empleándose dicho tallo para las distracciones periódicas. Otra posibilidad es emplear 2 tallos solapados en el centro y conectados mediante un conector laterolateral. Una vez que el paciente ha alcanzado suficiente edad y talla, puede realizarse una fusión raquídea posterior definitiva o alternativamente una fusión raquídea anterior asociada a una fusión raquídea posterior con instrumentación vertebral segmentaria.

Los *tallos de crecimiento dobles* se basan en el mismo principio que los previos, aunque ofrecen mayor estabilidad y mejor corrección de la deformidad^{30,31}. Cada tallo está formado por 2 secciones conectadas entre sí mediante un conector terminoterminal en tándem a través del cual se realiza el alargamiento. Los montajes se hacen mediante tornillos pediculares o «garras» formadas por ganchos, fusionándose estos puntos de anclaje (fig. 3A-D). En pacientes neuromusculares debe valorarse la posibilidad de una fijación pélvica para el anclaje distal. Otros autores han puesto de manifiesto una corrección significativamente mejor de la oblicuidad pélvica y la deformidad coronal utilizando tallos dobles y tornillos iliacos en comparación con otras formas de fijación pélvica³². Shah et al.³³ han constatado a su vez una mejora del perfil sagital independiente del número de elongaciones realizadas. Los tallos se distraen cada 6-9 meses aproximadamente independientemente de la progresión de la curva para mantener la corrección obtenida.

Akbarnia et al. en 2005³⁰ publicaron una de las mayores series de tallos de crecimiento dobles, objetivando una mejora de la magnitud media de la curva desde 82° preoperatorios a 38° tras la primera cirugía y 36° al final del seguimiento. Los tallos se elongaron una media de 6,6 veces para un incremento medio de la distancia T1-S1 de 1,2 cm/año con un 56% de complicaciones. Otra serie más reciente ha puesto de manifiesto una corrección de la curva ligeramente mejor y un incremento en la longitud ganada cuando las elongaciones se realizaban a intervalos < 6 meses³¹.

Se ha comprobado que es un procedimiento relativamente seguro, aunque las complicaciones son habituales³⁴ y se relacionan con el tiempo prolongado de tratamiento que requieren las técnicas basadas en la distracción. Un análisis exhaustivo de las complicaciones de los montajes con tallo único y tallos dobles señalaba que un 58% presentaba al menos una complicación³⁵. Hubo menos complicaciones relacionadas con la instrumentación en los montajes dobles en comparación con los montajes únicos, y los pacientes con los tallos implantados subcutáneamente presentaron más complicaciones de la herida, mayor prominencia de los implantes y se les realizaron más procedimientos quirúrgicos

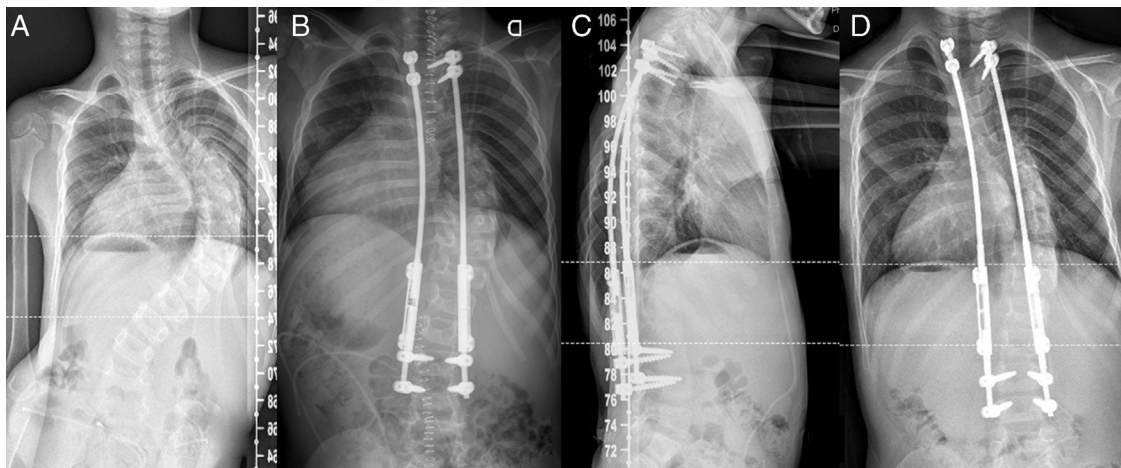


Figura 3 A) Radiografía PA de un niño de 6+9 diagnosticado de escoliosis de aparición precoz idiopática con curva toracolumbar derecha de 106°. B) Tras la colocación de los tallos de crecimiento dobles la curva ha disminuido hasta los 44°. C) El perfil sagital se conserva de manera correcta. D) El paciente tiene 8+4 y tras 3 expansiones la curva presenta 1031°.

no previstos en comparación con los pacientes cuyos tallos se habían implantado de manera submuscular. Las complicaciones de la herida son más frecuentes cuando las elongaciones se realizan a intervalos más frecuentes, mientras que las complicaciones relacionadas con los implantes son más habituales cuando las elongaciones se realizan a intervalos más largos³⁶. La técnica de los tallos de crecimiento, neurológicamente parece tratarse de una técnica extremadamente segura, con una incidencia global de cambios en la monitorización neurofisiológica del 0,9%³⁷. Finalmente, parece existir una ley de la disminución en los retornos (*law of diminishing returns*) en las repetidas elongaciones de los tallos de crecimiento. Sankar et al.³⁸ comprobaron que la media de ganancia en longitud de T1-S1 en el primer alargamiento era 1,04 cm y que este parámetro progresivamente disminuía con las sucesivas elongaciones.

Vertical expandable prosthetic titanium rib

El *vertical expandable prosthetic titanium rib* (VEPTR®) es un implante de distracción costal longitudinal en aleación de titanio. Al tratarse de un implante basado en la distracción requiere de elongaciones repetidas, al igual que los tallos de crecimiento. La indicación principal de este implante es el tratamiento de pacientes esqueléticamente inmaduros que padecen un SIT^{39,40}. Diseñado inicialmente por Robert Campbell para tratar a niños con SIT secundario a fusiones costales y escoliosis congénita, paulatinamente ha ido aumentando sus indicaciones hasta incluir todas las etiologías de la EAP progresiva (congénita, neuromuscular y sindrómica asociada o no a fusiones costales), siempre con el objetivo de evitar o minimizar la exposición directa de la columna. Son muchas las entidades que pueden evolucionar a un SIT, destacando el síndrome del tórax flácido, síndrome de la pared torácica constrictiva con fusiones costales y escoliosis, el síndrome del tórax hipoplásico (que incluye los síndromes de Jeune, la acondroplasia, el síndrome de Jarcho-Levin y el síndrome de Ellis van Creveld) y la escoliosis progresiva de origen congénito o neurogénico sin anomalías costales. También puede incluirse

entre estas entidades la EAP sindrómica o idiopática infantil si existe un síndrome de pared torácica constrictiva, definido por la presencia de una deformidad en golpe de viento del tórax en el ápex de la curva en la tomografía computarizada⁴¹.

Existe la posibilidad de realizar diferentes tipos de montajes con el VEPTR® en función del diagnóstico. En los pacientes que presentan costillas fusionadas y escoliosis secundaria, el objetivo del tratamiento es maximizar el volumen torácico y la simetría del tórax deforme mediante la realización de una toracotomía transversal en cuña de apertura en el lado de la concavidad, bien a través de una osteotomía de las costillas fusionadas, bien a través de la sección de los músculos intercostales⁴⁰ (fig. 4A-C). La toracotomía corrige indirectamente la escoliosis. La estabilización de la reconstrucción del tórax se logra mediante un montaje VEPTR® costovertebral o costopélvico, y otro VEPTR® costocostal (fig. 4) que mantiene la expansión obtenida mediante la toracotomía en cuña. Hay que expandir los implantes cada 4-6 meses. También puede emplearse el implante VEPTR®, sin toracotomía asociada, en otros cuadros en los que existe la posibilidad de desarrollar un SIT, como la mielodisplasia en la que se desarrolla un SIT a consecuencia del colapso del tórax en el interior del abdomen. La colocación de 2 montajes costopélvicos mediante 3 incisiones permite la expansión del tórax empleando la pelvis como cimentación.

Campbell et al.⁴⁰ estudiaron a 27 niños con escoliosis congénita asociada a fusiones costales, constatando una corrección media de la escoliosis de 74 a 49°. La incidencia de complicaciones fue del 193%, siendo la más frecuente la migración proximal «asintomática» del implante a través de las costillas. Posteriormente, Hasler et al.⁴² revisaron a niños con EAP no congénita, comprobando una corrección del ángulo de Cobb de 68° (preoperatorio) a 54° en el seguimiento final, con una incidencia del 100%, destacando las complicaciones de la herida y las relacionadas con el implante. La incidencia de complicaciones parece disminuir con la edad del paciente sin reducirse el grado de corrección⁴³. No obstante, algunos autores han comprobado que a pesar de la reducción significativa del ángulo

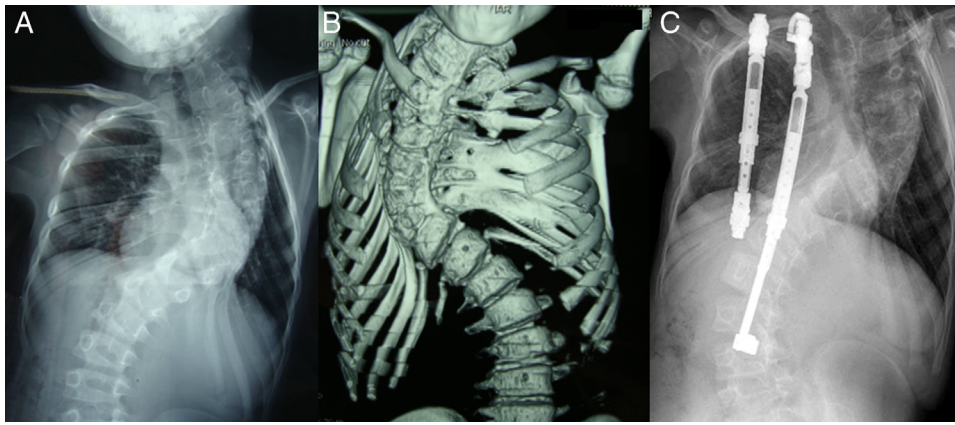


Figura 4 A) Radiografía PA de un niño de 6 + 9 diagnosticado de escoliosis congénita en el contexto de una asociación VATER que presenta una curva torácica derecha de 96°. B) TAC de reconstrucción tridimensional en la que se aprecian las múltiples anomalías vertebrales y las fusiones costales. C) Radiografía actual. El paciente tiene 9 + 5 y tras 5 intervenciones la curva presenta 97°.

de Cobb y el consiguiente aumento del espacio disponible para el pulmón obtenidos con el uso del VEPTR®, las medidas objetivas de la función pulmonar no parecen mejorar lo esperable⁴⁴. La exploración mediante tomografía computarizada ha demostrado la ausencia de corrección, y solo la estabilización de la deformidad en el plano transversal propia del SIT. Otros autores por el contrario sí han constatado una mejora en la función pulmonar⁴⁵.

El uso del VEPTR® parece relativamente seguro, con una baja mortalidad incluso en los pacientes con mayor afectación y peor pronóstico⁴⁵. No obstante, en comparación con los tallos de crecimiento dobles, el VEPTR® presenta una mayor tasa de complicaciones y de incremento no deseable de la cifosis⁴⁶.

Tallos de crecimiento híbridos

La fusión del tórax superior, tal como se realiza con los anclajes proximales en los tallos de crecimiento, ha demostrado que afecta de manera negativa la función pulmonar⁴. Con

objeto de evitar esta fusión los sistemas híbridos utilizan como anclajes proximales ganchos convencionales anclados en las costillas. Como anclaje distal se emplea un montaje mediante tornillos pediculares o ganchos, pudiendo usar incluso un montaje pélvico (fig. 5A–C). La cobertura de los ganchos mediante partes blandas suele ser mejor cuando están colocados en las costillas que cuando se utilizan anclados en las vértebras. Los ganchos deben colocarse en las costillas próximos a la apófisis transversa, quedando así situados en la depresión existente entre la columna y la escápula⁴⁷. Una de las teóricas ventajas de estos montajes es que la movilidad en la interfase costilla-gancho, así como de la articulación costovertebral pudiera tal vez reducir el riesgo de autofusión. En un estudio multicéntrico Skaggs et al.⁴⁸ han demostrado que los tallos de crecimiento híbridos bilaterales generan de media un crecimiento de T1-S1 de 1,2 cm/año, cifra comparable a la que se detecta con los tallos de crecimiento dobles y superior a la que se consigue con el VEPTR®. En un estudio comparativo con poblaciones de pacientes similares, la instrumentación híbrida presentaba una tasa de complicaciones de 0,86/paciente, los tallos

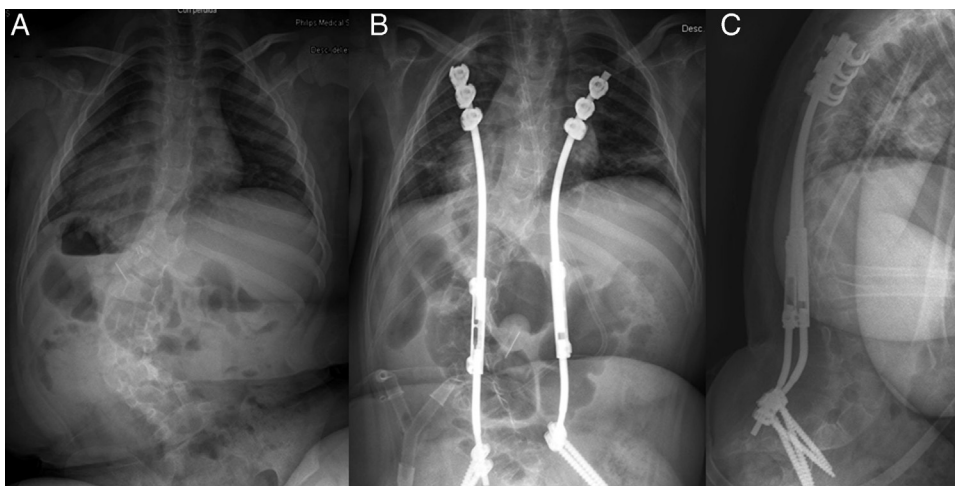


Figura 5 A) Radiografía PA de una niña de 6 + 1 diagnosticada de escoliosis de aparición precoz de origen neuromuscular con curva toracolumbar izquierda de 80°. B) Tras varios desanclajes de ganchos proximales se optó por reconvertir el montaje en un sistema híbrido. C) El perfil sagital se conserva adecuadamente.

de crecimiento dobles de 2,3/paciente y el VEPTR® de 2,37/paciente⁴⁹.

Tallos de crecimiento electromagnéticos

La teórica ventaja de un implante raquídeo basado en la distracción cuya elongación no requiere una actuación quirúrgica es la reducción de las múltiples complicaciones relacionadas con la cirugía: infección, defectos de cobertura, etc. Asimismo la aplicación de una fuerza de manera más constante y frecuente supuestamente debería mejorar la mecánica de la corrección y el crecimiento.

Los implantes Phenix® y MAGEC® permiten el crecimiento mediante un control remoto. Puede ser especialmente útil en niños con comorbilidades, en los que las múltiples cirugías requeridas por los sistemas convencionales de distracción pueden suponer un riesgo excesivo.

Los resultados preliminares^{50,51} son bastante prometedores, habiéndose constatado que es una técnica preservadora del crecimiento, segura y eficaz, a la vez que asocia una tasa considerablemente menor de complicaciones. La utilización de tallos dobles mejora considerablemente la corrección inicial y la longitud raquídea ganada durante el procedimiento de distracción⁵¹. No obstante, entre sus inconvenientes se encuentra la imposibilidad de moldear los implantes en el plano sagital y el tamaño relativamente voluminoso de los mismos.

Crecimiento guiado

Estas técnicas corrigen la deformidad raquídea mediante el anclaje de múltiples vértebras, incluyendo habitualmente la vértebra apical, a 2 o 4 barras. La corrección se obtiene a través de fuerzas de traslación que actúan tanto en el momento de la cirugía inicial como a posteriori con el crecimiento de la columna vertebral, al no tratarse de anclajes rígidos (alambres sublaminares o tornillos deslizantes). Una de las ventajas de estos procedimientos es que no requieren distracciones repetidas.

Estas técnicas pueden plantearse ante deformidades progresivas cuando el tratamiento con corsé o yeso ha fracasado o está contraindicado. Al no requerir múltiples distracciones y sus correspondientes anestias, parece mejor opción que las técnicas de distracción en niños con importantes comorbilidades médicas.

Trolley de Luque moderno

Clásicamente se conoce el *trolley* de Luque⁵² como un montaje en el cual se coloca una serie de alambres sublaminares mediante disección subperióstica mínima. A continuación se anclan estos alambres a unas barras convencionales, con lo cual se consigue la corrección de la escoliosis en el momento de la intervención quirúrgica, pero permitiendo que la columna siga creciendo longitudinalmente al deslizarse dichos alambres sobre las barras.

Estas técnicas inicialmente presentaban altas tasas de complicaciones en el manejo de los pacientes con EAP^{53,54}. Esta circunstancia, junto al desarrollo de nuevas opciones quirúrgicas basadas en la distracción supuso un cierto

abandono en su utilización. No obstante, la constatación de las numerosas complicaciones asociadas a estas últimas técnicas, con relación a los múltiples procedimientos de elongación que requieren, ha llevado a una nueva evolución en el concepto del crecimiento guiado con la aparición de nuevas versiones del *trolley* de Luque.

Recientemente Mehdian et al.⁵⁵ han descrito montajes segmentarios con tallos de crecimiento autoelongables (*segmental self growing rod constructs*) cuyo objetivo es la corrección segmentaria de la deformidad en ambos planos, evitando la morbilidad asociada a las múltiples reintervenciones, a los ajustes de los implantes o al cese precoz del crecimiento raquídeo. En un estudio con 16 pacientes que presentaban EAP de origen neuromuscular objetivaron una mejora sustancial de la curva de 68,9° preoperatorios de media a 9,6° postoperatorios y una reducción en la cifosis (de 62° de media a 28,5°). El crecimiento medio de la columna fue de 1.034 mm con una media de seguimiento de 3,2 años (79% del crecimiento esperado). Las complicaciones incluyeron una infección superficial y una pérdida de fijación distal.

Técnica de Shilla

La técnica de Shilla, desarrollada por Richard McCarthy, se basa en un sistema de tallos y tornillos pediculares convencionales, con la salvedad de que los tornillos pediculares proximales y distales no fijan la barra y permiten su deslizamiento. A nivel del ápex de la deformidad se realiza una instrumentación y fusión de 3-4 vértebras mediante tornillos pediculares fijados a los tallos. Con la corrección y estabilización del segmento apical más deformado teóricamente se genera menos estrés sobre los puntos de anclaje en los extremos del montaje. El control del plano sagital lo realiza el moldeado que se ejerce sobre las barras previamente a su colocación. En cada uno de estos extremos se colocan de 4 a 6 tornillos pediculares «deslizantes» (fig. 6A-C). Estos tornillos se implantan sin exposición subperióstica con objeto de reducir el riesgo de fusión no intencionada en estos segmentos proximal y distal. Es fundamental contar con una buena técnica fluoroscópica y con material específico, ya que para la colocación de los tornillos de anclaje proximales y distales no se cuenta con las referencias anatómicas. Los tallos se dejan largos en los extremos para permitir el deslizamiento de los mismos a través de los tornillos deslizantes a medida que crece la columna. El perfil sagital se conserva y los tornillos de anclaje se deslizan craneal y caudalmente sobre los tallos dobles a medida que el paciente va creciendo.

McCarthy y McCullough⁵⁶ han presentado seguimientos a 5 años de 40 pacientes intervenidos mediante esta técnica, objetivando la preservación del crecimiento raquídeo y un incremento del espacio disponible para el pulmón, precisando un menor número de intervenciones quirúrgicas de las previstas con las técnicas convencionales basadas en la distracción con una cifra asumible de complicaciones.

Técnicas quirúrgicas basadas en la compresión de la convexidad

Los sistemas basados en la compresión corrigen la deformidad raquídea mediante la aplicación de una fuerza de

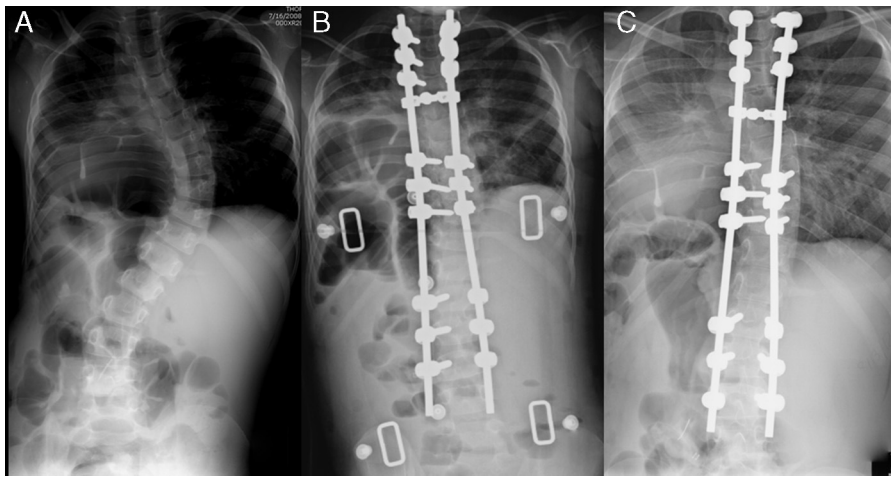


Figura 6 A) Radiografía PA de un paciente con escoliosis de aparición precoz de origen idiopático. B) Radiografía postoperatoria con la corrección obtenida. C) En el último seguimiento se mantiene en gran medida la corrección y se constata el crecimiento de la columna vertebral por el deslizamiento de las barras en el interior de los tornillos deslizantes. (Cortesía del Dr. David Skaggs).

compresión sobre la convexidad de la curva, provocando la inhibición del crecimiento en esta región. Esta fuerza de compresión puede aplicarse de manera intraoperatoria en el momento de la colocación de los implantes, así como a lo largo del tiempo como resultado del crecimiento longitudinal de las placas de crecimiento terminales frenadas por los implantes vertebrales. Estas técnicas, basadas en la ley de Hueter-Volkman, por tanto corregirán la escoliosis a través del crecimiento de la concavidad. Clásicamente la inhibición del crecimiento de la convexidad se realizaba mediante una técnica de hemiepifisiodesis anterior y posterior⁵⁷⁻⁵⁹, aunque este procedimiento se empleaba fundamentalmente para escoliosis congénitas. Más recientemente, ha vuelto a generar interés la hemiepifisiodesis posterior con tornillos pediculares⁶⁰ así como las grapas de aleación con memoria^{61,62}, los tirantes⁶³⁻⁶⁵ y la modulación del crecimiento de la unión neurocentral por vía transpedicular⁶⁶⁻⁶⁸.

Hemiepifisiodesis de la convexidad

La hemiepifisiodesis de la convexidad por vía anterior y posterior es una alternativa quirúrgica conocida en el tratamiento de las escoliosis congénitas⁵⁷⁻⁵⁹. Tiene la ventaja de tratarse de un procedimiento único y el inconveniente de precisar un abordaje doble anterior y posterior. Asimismo, el resultado puede ser impredecible. La hemiepifisiodesis de la convexidad con tornillos pediculares⁶⁰ tiene la ventaja de evitar el procedimiento anterior y la inmovilización postoperatoria, pudiendo aplicarse a partir de los 15 meses de edad. Permite a su vez la corrección aguda de la deformidad, y la posterior modulación del crecimiento que ejerce puede contribuir a dicha corrección.

Grapas de aleación con memoria anteriores

Los pacientes candidatos a esta técnica deben tener al menos un año de crecimiento remanente y una deformidad también tributaria de tratamiento con corsé. Según Betz et al., las curvas torácica y lumbar deben ser $<45^\circ$ con

mínimo componente rotatorio y flexible hasta $<20^\circ$. La curva torácica sagital debe tener $<40^\circ$ ⁶².

Los problemas de desanclaje descritos con las grapas vertebrales iniciales⁶⁹ parecen haberse resuelto con la utilización de grapas de nitinol. Cuando se enfrían estas grapas las patas toman una forma recta pero en el interior del hueso; al calentarse a consecuencia de la temperatura corporal, adoptan una forma de «C» y se estabilizan (fig. 7A-F). Betz et al.⁶² revisaron a 28 pacientes con curvas entre 20° y 45° , y un signo de Risser de 0 o 1 intervenidos mediante la técnica de grapas vertebrales de nitinol. En las curvas torácicas, de las que tenían menos de 35° en el momento de la colocación de las grapas el 78% se estabilizaron o mejoraron. En las curvas por encima de esa cifra el 75% progresaron. En pacientes menores de 10 años de edad con curvas torácicas de cualquier magnitud, se alcanzó una tasa de éxito del 75%. En el mismo estudio se constató que el uso de las grapas parecía tener un efecto positivo sobre el perfil sagital en pacientes con hipocifosis. Entre las complicaciones se incluía la rotura de una hernia diafragmática previamente no detectada, la hipercorrección de la curva en un caso, atelectasias y un síndrome de la arteria mesentérica superior.

Tirante raquídeo anterolateral

Los tirantes consisten en un cordón flexible anclado a diferentes vértebras, habitualmente mediante tornillos. Supuestamente, al igual que las grapas, corrigen la curva inhibiendo el crecimiento de la convexidad, aunque utilizan conexiones flexibles entre los puntos de anclaje vertebrales. Teóricamente es menos probable que lesionen los discos intervertebrales en comparación con los dispositivos rígidos. En modelos animales, se ha constatado la conservación de los discos⁶³, aunque tanto los tirantes como las grapas producen cambios químicos, celulares y vasculares en los discos y las placas terminales⁶⁴, si bien se desconoce el significado de estos cambios.

Recientemente Braun⁶⁵ comparando las grapas de aleación con memoria con los tirantes anterolaterales ha

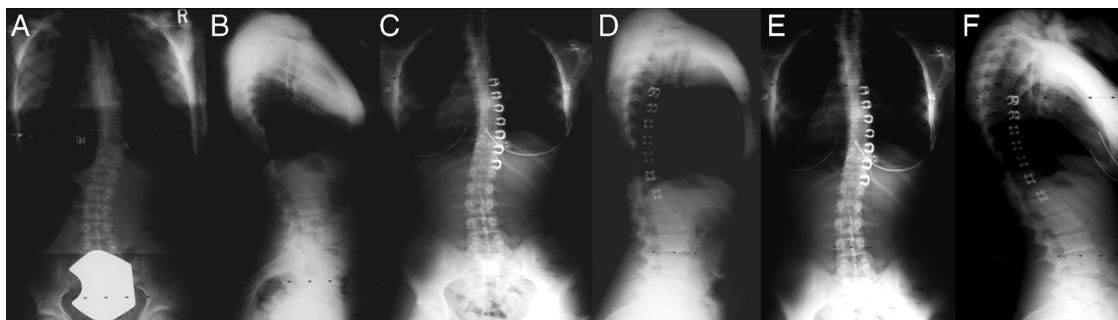


Figura 7 A) Radiografía PA de un paciente de 12+0 diagnosticada de escoliosis idiopática con una curva torácica derecha de 29°. B) Radiografía lateral con una cifosis torácica de 15°. C) Radiografía postoperatoria con una corrección inicial hasta los 19°. D) Proyección lateral constatándose la correcta colocación de las grapas. E) Proyección PA transcurridos 4+1 desde la cirugía con una curva de 17°. F) Proyección lateral en la que se aprecia una cifosis de 28°. (Cortesía del Dr. Randal Betz).

constatado una mejor corrección inicial y posterior control de la progresión de la curva con el uso de los tirantes.

Terapias experimentales

En la actualidad se están investigando una serie de técnicas para el tratamiento de las diversas etiologías de la escoliosis mediante métodos que preservan el crecimiento de la columna. La epifisiodesis asimétrica de la sincondrosis neurocentral ha mostrado resultados prometedores en estudios experimentales⁶⁶⁻⁶⁸. También se ha realizado de manera experimental y clínica el acortamiento y la elongación de las costillas^{70,71}.

Conclusiones

La EAP sigue suponiendo un verdadero reto para los cirujanos ortopédcas por la necesidad de actuar de manera temprana ante el potencial de morbilidad a largo plazo que posee

esta entidad. Las opciones no quirúrgicas, incluyendo los yesos derrotatorios, pueden emplearse para «ganar tiempo» en pacientes jóvenes (4-5 años de edad) antes de proceder con una intervención quirúrgica, teniendo en los pacientes muy jóvenes (por debajo de los 2 años de edad) el potencial de poder corregir de manera definitiva la deformidad. Las técnicas de no fusión, incluyendo los tallos de crecimiento dobles y el VEPTR®, preservan el crecimiento de la columna aunque requieren múltiples procedimientos de elongación y conllevan un riesgo relativamente alto de complicaciones, con una tasa de alargamiento paulatinamente menor con cada elongación. Los sistemas híbridos se plantean como mejor opción en pacientes que requieren un anclaje proximal con un perfil bajo. Los pacientes no tributarios de elongaciones repetidas por importantes comorbilidades pueden ser candidatos a una técnica de Shilla o trolley de Luque. La modulación del crecimiento utilizando grapas de memoria o tirantes resulta prometedora en curvas menores y de etiología idiopática, aunque se requieren más trabajos para definir su indicación precisa (fig. 8).

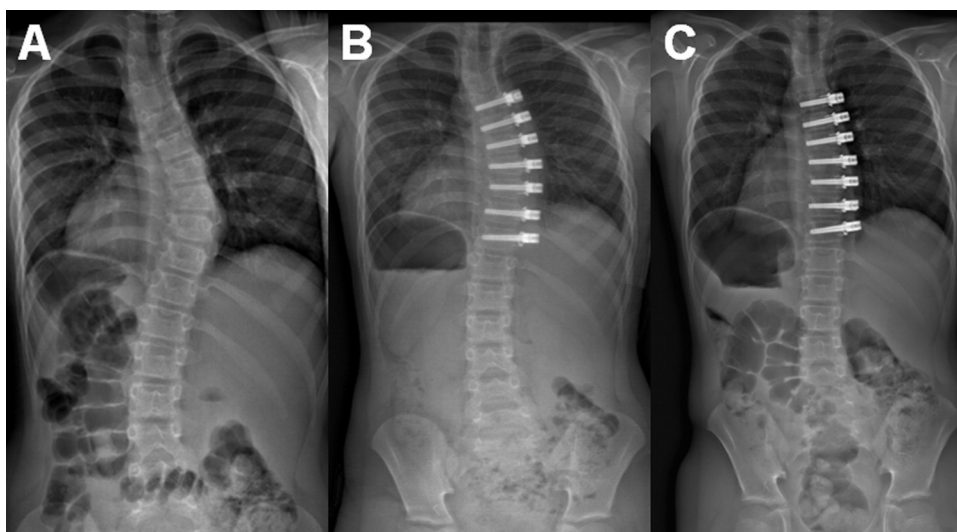


Figura 8 A) Radiografía PA de un paciente de 10+0 diagnosticado de escoliosis idiopática que presenta una curva torácica derecha de 42°. B) Radiografía postoperatoria con la corrección obtenida y una curva de 28°. C) Dieciocho meses después la curva ha disminuido hasta los 14°. (Cortesía del Dr. Peter Newton).

Nivel de evidencia

Nivel de evidenciav.

Responsabilidades éticas

Protección de personas y animales. Los autores declaran que para esta investigación no se han realizado experimentos en seres humanos ni en animales.

Confidencialidad de los datos. Los autores declaran que en este artículo no aparecen datos de pacientes.

Derecho a la privacidad y consentimiento informado. Los autores han obtenido el consentimiento informado de los pacientes y/o sujetos referidos en el artículo. Este documento obra en poder del autor de correspondencia.

Conflicto de intereses

Los autores declaran no tener ningún conflicto de intereses.

Bibliografía

- Davies G, Reid L. Effect of scoliosis on growth of alveoli and pulmonary arteries and on right ventricle. *Arch Dis Child.* 1971;46:623–32.
- Reid LM. Lung growth in health and disease. *Br J Dis Chest.* 1984;78:113–34.
- DiMeglio A, Bonnel F, Canavese F. Normal growth of the spine and thorax. En: Akbarnia B, Yazici M, Thompson GH, editores. *The growing spine: Management of spinal disorders in young children.* New York: Springer; 2010. p. 13–42.
- Karol LA, Johnston C, Mladenov K, Schochet P, Walters P, Browne RH. Pulmonary function following early thoracic fusion in non-neuromuscular scoliosis. *J Bone Joint Surg Am.* 2008;90:1272–81.
- Campbell Jr RM, Smith MD, Mayes TC, Mangos JA, Willey-Courand DB, Kose N, et al. The characteristics of thoracic insufficiency syndrome associated with fused ribs and congenital scoliosis. *J Bone Joint Surg Am.* 2003;85-A:399–408.
- Vitale MG, Matsumoto H, Bye MR, Gomez JA, Booker WA, Hyman JE, et al. A retrospective cohort study of pulmonary function, radiographic measures, and quality of life in children with congenital scoliosis: An evaluation of patient outcomes after early spinal fusion. *Spine (Phila Pa 1976).* 2008;1032:1242–9.
- Kotani T, Minami S, Akazawa T, Kawakami N, Tsuji T, Ito M, et al. Long-term outcomes of early fusion surgery for congenital scoliosis at ten years of age or younger with a minimum en years follow-up after surgery. En: *Actas del 47th Scoliosis Research Society Annual Meeting.* 2012. p. 78.
- Pehrsson K, Larsson S, Oden A, Nachemson A. Long-term follow-up of patients with untreated scoliosis: A study of mortality, causes of death, and symptoms. *Spine (Phila Pa 1976).* 1992;17:1091–6.
- Sponseller PD, Yazici M, Demetracopoulos C, Emans JB. Evidence basis for management of spine and chest wall deformities in children. *Spine (Phila Pa 1976).* 2007; 19 Suppl:S81–90.
- Vitale MG, Gomez JA, Matsumoto H, Roye Jr DP, Chest Wall and Spine Deformity Study Group. Variability of expert opinion in treatment of early-onset scoliosis. *Clin Orthop Relat Res.* 2011;469:1317–22.
- Williams BA, Asghar J, Matsumoto H, Flynn JM, Roye Jr DP, Vitale MG. More experienced surgeons less likely to fuse: a focus group review of 315 hypothetical EOS cases. *J Pediatr Orthop.* 2013;33:68–74.
- Skaggs DL, Akbarnia B, Flynn J, Myung K, Sponseller P, Vitale M. A classification of growth friendly spine implants. *J Pediatr Orthop.* En prensa 2013.
- Mehta MH. The rib-vertebra angle in the early diagnosis between resolving and progressive infantile scoliosis. *J Bone Joint Surg Br.* 1972;54:230–43.
- Evarts CM. The cast syndrome. Report of a case after spinal fusion for scoliosis. *Clin Orthop Relat Res.* 1971;75:164–6.
- Mehta MH. Growth as a corrective force in the early treatment of progressive infantile scoliosis. *J Bone Joint Surg Br.* 2005;87:1237–47.
- Sanders JO, D'Astous J, Fitzgerald M, Khoury JG, Kishan S, Sturm PF. Derotational casting for progressive infantile scoliosis. *J Pediatr Orthop.* 2009;29:581–7.
- Smith JR, Samdani AF, Pahys J, Ranade A, Asqhar J, Cahill P, et al. The role of bracing, casting, and vertical expandable prosthetic titanium rib for the treatment of infantile idiopathic scoliosis: A single-institution experience with 31 consecutive patients. *Clinical article. J Neurosurg Spine.* 2009;11:3–8.
- Johnston CE, McClung AM, Thompson GH, Poe-Kochert C, Sanders JO. Comparison of growing rod vs. cast treatment for early-onset scoliosis. En: *Actas del 47th Scoliosis Research Society Annual Meeting.* 2012. p. 71.
- Baulesh DM, Huh J, Judkins T, Garg S, Miller NH, Erickson MA. The role of serial casting in early-onset scoliosis (EOS). *J Pediatr Orthop.* 2012;32:658–63.
- Fletcher ND, McClung A, Rathjen KE, Denning JR, Browne R, Johnston 3rd CE. Serial casting as a delay tactic in the treatment of moderate-to-severe early-onset scoliosis. *J Pediatr Orthop.* 2012;32:664–71.
- Badlani N, Korenblit A, Hammerberg K. Subclavian vein thrombosis after application of body cast. *J Pediatr Orthop.* 2013;33:e1–3.
- Dhawale AA, Shah SA, Reichard S, Holmes Jr L, Brislin R, Rogers K, et al. Casting for infantile scoliosis: The pitfall of increased peak inspiratory pressure. *J Pediatr Orthop.* 2013;33:63–7.
- Sink EL, Karol LA, Sanders J, Birch JG, Johnston CE, Herring JA. Efficacy of perioperative halo-gravity traction in the treatment of severe scoliosis in children. *J Pediatr Orthop.* 2001;21:519–24.
- D'Astous JL, Sanders JO. Casting and traction treatment methods for scoliosis. *Orthop Clin North Am.* 2007;38:477–84.
- Harrington PR. Treatment of scoliosis. Correction and internal fixation by spine instrumentation. *J Bone Joint Surg Am.* 1962;44-A:591–610.
- Moe JH, Kharrat K, Winter RB, Cummine JL. Harrington instrumentation without fusion plus external orthotic support for the treatment of difficult curvature problems in young children. *Clin Orthop Relat Res.* 1984;185:35–45.
- Mineiro J, Weinstein SL. Subcutaneous rodding for progressive spinal curvatures: Early results. *J Pediatr Orthop.* 2002;22:290–5.
- Tello CA. Harrington instrumentation without arthrodesis and consecutive distraction program for young children with severe spinal deformities. Experience and technical details. *Orthop Clin North Am.* 1994;25:333–51.
- Thompson GH, Akbarnia BA, Kostial P, Poe-Kochert C, Armstrong DG, Roh J, et al. Comparison of single and dual growing rod techniques followed through definitive surgery: a preliminary study. *Spine (Phila Pa 1976).* 2005;30:2039–44.
- Akbarnia BA, Marks DS, Boachie-Adjei O, Thompson AG, Asher MA. Dual growing rod technique for the treatment of progressive early-onset scoliosis: A multicenter study. *Spine (Phila Pa 1976).* 2005;30 17 Suppl:S46–57.

31. Akbarnia BA, Breakwell LM, Marks DS, McCarthy RE, Thompson AG, Canale SK, et al. Dual growing rod technique followed for three to eleven years until final fusion: The effect of frequency of lengthening. *Spine (Phila Pa 1976)*. 2008;33:984–90.
32. Sponseller PD, Yang JS, Thompson GH, McCarthy RE, Emans JB, Skaggs DL, et al. Pelvic fixation of growing rods: Comparison of constructs. *Spine (Phila Pa 1976)*. 2009;34:1706–10.
33. Shah SA, Karatas AF, Dhawale AA, Dede O, Holmes L, Yorgova P, et al. What is the effect of serial growing rod lengthening on the sagittal profile and pelvic parameters in early onset scoliosis? *Actas del 47th Scoliosis Research Society Annual Meeting*. 2012. p. 76.
34. Filipovic M, Repko M, Nydrle M, Leznar M. Growing rods for early onset scoliosis and its complications: a retrospective study of 129 patients with 10 years follow-up. En: *Actas del 3rd International Congress on Early Onset Scoliosis and Growing Spine*. 2009. p. 6.
35. Bess S, Akbarnia BA, Thompson GH, Sponseller PD, Shah SA, El Sebaie H, et al. Complications of growing-rod treatment for early-onset scoliosis: analysis of one hundred and forty patients. *J Bone Joint Surg Am*. 2010;92:2533–43.
36. Akbarnia BA, Asher MA, Bagheri R, Boachie-Adjei O, Canale S, Kostial PA, et al. Complications of dual growing rod technique in early onset scoliosis: Can we identify risk factors. En: *Actas del 41st Annual Meeting of the Scoliosis Research Society*. 2006. p. 72.
37. Sankar WN, Skaggs DL, Emans JB, Marks DS, Dormans JP, Thompson GH, et al. Neurologic risk in growing rod spine surgery in early onset scoliosis: is neuromonitoring necessary for all cases? *Spine (Phila Pa 1976)*. 2009;34:1952–5.
38. Sankar WN, Acevedo DC, Skaggs DL. Comparison of complications among growing spinal implants. *Spine (Phila Pa 1976)*. 2010;35:2091–6.
39. Yazici M, Emans J. Fusionless instrumentation systems for congenital scoliosis: expandable spinal rods and vertical expandable prosthetic titanium rib in the management of congenital spine deformities in the growing child. *Spine (Phila Pa 1976)*. 2009;34:1800–7.
40. Campbell Jr RM, Smith MD, Mayes TC, Mangos JA, Willey-Courand DB, Kose N, et al. The effect of opening wedge thoracostomy on thoracic insufficiency syndrome associated with fused ribs and congenital scoliosis. *J Bone Joint Surg Am*. 2004;86-A:16–74.
41. Redding G, Song K, Inscore S, Effmann E, Campbell R. Lung function asymmetry in children with congenital and infantile scoliosis. *Spine J*. 2008;8:639–44.
42. Hasler CC, Mehrkens A, Hefti F. Efficacy and safety of VEPTR instrumentation for progressive spine deformities in young children without rib fusions. *Eur Spine J*. 2010;19:400–8.
43. Samdani St AF, Hilaire T, Emans JB, Smith JT, Song K, Campbell Jr R, et al. The usefulness of VEPTR in the older child with complex spine and chest deformity. *Clin Orthop Relat Res*. 2010;468:700–4.
44. Mayer OH, Redding G. Early changes in pulmonary function after vertical expandable prosthetic titanium rib insertion in children with thoracic insufficiency syndrome. *J Pediatr Orthop*. 2009;29:35–8.
45. Joshi A, Nguyen L, Cordell D, Trevino H, Simmons JW. Management of thoracic insufficiency syndrome (TIS) in congenital scoliosis patients using vertical expandable prosthetic titanium rib (VEPTR). En: *Actas del 47th Scoliosis Research Society Annual Meeting*. 2012. p. 78.
46. Pahys JM, Zebala LP, Cahill PJ, Kelly MP, Asghar J, Lenke LG, et al. Comparison of surgical treatments for infantile and juvenile scoliosis. En: *Actas del 47th Scoliosis Research Society Annual Meeting*. 2012. p. 72.
47. Skaggs DL. Hybrid distraction-based growing rods. *The growing spine: Management of spinal disorders in young children*. New York: Springer; 2010. p. 601–12.
48. Skaggs DL, Myung KS, Yazici M, Diab M, Noordeen H, Vitale MG, et al. Hybrid growth rods using spinal implants on ribs. En: *Actas del 45th Scoliosis Research Society Annual Meeting*. 2010. p. 105.
49. Sankar WN, Acevedo DC, Skaggs DL. Comparison of complications among growing spinal implants. *Spine (Phila Pa 1976)*. 2010;35:2091–6.
50. Dannawi Z, Altaf F, Harshavardhana NS, El Sebaie H, Noordeen H. Early results of a remotely-operated magnetic growth rod in early-onset scoliosis. *Bone Joint J*. 2013;95-B:75–80.
51. Akbarnia BA, Cheung K, Noordeen H, Elsebaie H, Yazici M, Dannawi Z, et al. Next generation of growth-sparing technique: Preliminary clinical results of a magnetically controlled growing rod (MCGR) in 14 patients. En: *Actas del 47th Scoliosis Research Society Annual Meeting*. 2012. p. 73.
52. Luque ER. Paralytic scoliosis in growing children. *Clin Orthop Relat Res*. 1982;163:202–9.
53. Pratt RK, Webb JK, Burwell RG, et al. Luque trolley and convex epiphysiodesis in the management of infantile and juvenile idiopathic scoliosis. *Spine (Phila Pa 1976)*. 1999;24:1538–47.
54. Mardjetko SM, Hammerberg KW, Lubicky JP, Fister JS. The Luque trolley revisited. Review of nine cases requiring revision. *Spine (Phila Pa 1976)*. 1992;17:582–9.
55. Mehdian H, Boreha B, Hammett T, Clamp JA, Quraishi NA. Segmental self growing rod constructs in the management of early onset neuromuscular scoliosis. En: *Actas del 47th Scoliosis Research Society Annual Meeting*. 2012. p. 72.
56. McCarthy RE, McCullough FL. Five year follow-up of 40 patients with original Shilla procedure. En: *Actas del 47th Scoliosis Research Society Annual Meeting*. 2012. p. 71.
57. Winter RB. Convex anterior and posterior hemiarthrodesis and hemiepiphysiodesis in young children with progressive congenital scoliosis. *J Pediatr Orthop*. 1981;1:361–6.
58. Keller PM, Lindseth RE, DeRosa GP. Progressive congenital scoliosis treatment using a transpedicular anterior and posterior convex hemiepiphysiodesis and hemiarthrodesis. A preliminary report. *J Spine (Phila Pa 1976)*. 1994;19:1933–9.
59. Winter RB, Lonstein JE, Denis F, Sta-Ana de la Rosa H. Convex growth arrest for progressive congenital scoliosis due to hemivertebrae. *J Pediatr Orthop*. 1988;8:633–8.
60. Demirkiran GH, Yilmaz G, Akel I, Acaroglu E, Alanay A, Yazici M. Safety and efficacy of instrumented convex growth arrest in treatment of congenital scoliosis. En: *Actas del 47th Scoliosis Research Society Annual Meeting*. 2012. p. 75.
61. Wall EJ, Bylski-Austrow DI, Kolata RJ, Crawford AH. Endoscopic mechanical spinal hemiepiphysiodesis modifies spine growth. *Spine (Phila Pa 1976)*. 2005;30:1148–53.
62. Betz RR, Ranade A, Samdani AF, Chafetz R, D'Andrea LP, Gaughan JP, et al. Vertebral body stapling: A fusionless treatment option for a growing child with moderate idiopathic scoliosis. *Spine (Phila Pa 1976)*. 2010;35:169–76.
63. Newton PO, Farnsworth CL, Faro FD, Mahar AT, Odell TR, Mohamad F, et al. Spinal growth modulation with an anterolateral flexible tether in an immature bovine model: disc health and motion preservation. *Spine (Phila Pa 1976)*. 2008;33:724–33.
64. Hunt KJ, Braun JT, Christensen BA. The effect of two clinically relevant fusionless scoliosis implant strategies on the health of the intervertebral disc: Analysis in an immature goat model. *Spine (Phila Pa 1976)*. 2010;35:371–7.
65. Braun JT. Comparison of two fusionless scoliosis surgery methods in the treatment of progressive AIS: a preliminary study. En: *Actas del 47th Scoliosis Research Society Annual Meeting*. 2012. p. 74.

66. Ginsburg G, Mulconrey DS, Browdy J. Transpedicular hemiepiphysiodesis and posterior instrumentation as a treatment for congenital scoliosis. *J Pediatr Orthop.* 2007;27:387–91.
67. Zhang H, Sucato DJ. Unilateral pedicle screw epiphysiodesis of the neurocentral synchondrosis. Production of idiopathic-like scoliosis in an immature animal model. *J Bone Joint Surg Am.* 2008;90:2460–9.
68. Beguiristain JL, de Salis J, Oriáifo A, Cañadell J. Experimental scoliosis by epiphysiodesis in pigs. *Int Orthop.* 1980;3:317–21.
69. Smith AD, von Lackum HL, Wylie R. An operation for stapling vertebral bodies in congenital scoliosis. *J Bone Joint Surg Am.* 1954;36:342–8.
70. Grealou L, Aubin CE, Labelle H. Rib cage surgery for the treatment of scoliosis: a biomechanical study of correction mechanisms. *J Orthop Res.* 2002;20:1121–8.
71. Carrier J, Aubin CE, Villemure I, Labelle H. Biomechanical modelling of growth modulation following rib shortening or lengthening in adolescent idiopathic scoliosis. *Med Biol Eng Comput.* 2004;42:541–8.