



NOTA CLÍNICA

Tratamiento de la sinostosis radiocubital proximal mediante la interposición de colgajo interóseo posterior de flujo anterógrado

F. Martínez-Martínez^{a,*}, J.M. Moreno-Fernández^a, A. García-López^c,
V. Izquierdo-Santiago^b y S. Illan-Franco^a

^a Servicio de Traumatología y Cirugía Ortopédica, Hospital Universitario Virgen de la Arrixaca, Murcia, España

^b Servicio de Cirugía Plástica y Reparadora, Hospital Universitario Virgen de la Arrixaca, Murcia, España

^c Servicio de Traumatología y Cirugía Ortopédica, Hospital General Universitario de Alicante, Alicante, España

Disponible en Internet el 21 de septiembre de 2013

PALABRAS CLAVE

Sinostosis;
Radiocubital;
Tratamiento

Resumen Nuestro objetivo es estudiar las diferentes opciones terapéuticas descritas para el tratamiento de la sinostosis radiocubital y, aportar nuestra experiencia con las modificaciones técnicas introducidas con posterioridad. Hemos revisado 2 pacientes con más de un año de evolución, que fueron operados con el colgajo reseñado; describimos las novedades técnicas, el resultado final y las complicaciones. En los 2 casos descritos existe ausencia de recidiva de sinostosis, complicación más frecuente descrita en esta enfermedad, con ausencia de complicaciones postoperatorias. En la literatura se han empleado numerosos materiales interpuestos en el espacio radiocubital tras la exéresis de la sinostosis, desde artificiales hasta biológicos libres o vascularizados; siendo la técnica de interposición de colgajos musculares o adipofascial vascularizados, la que ofrece los mejores resultados. El colgajo interóseo posterior pediculado de flujo anterógrado es una alternativa fiable, de poca morbilidad y, efectiva para el tratamiento de la sinostosis radiocubital proximal.

© 2013 SECOT. Publicado por Elsevier España, S.L. Todos los derechos reservados.

KEYWORDS

Synostosis;
Radioulnar;
Treatment

Treatment of proximal radioulnar synostosis using a posterior interosseous antegrade flow pedicled flap

Abstract The aim of this study is to determine the different therapeutic options described for the treatment of radioulnar synostosis, and report our experience with posterior interosseous antegrade flow pedicled flap with technical amendments. Two patients, who were treated with the designed flap, and with more than one year of follow-up, were reviewed. The technical innovations, end result and complications are described. In the two cases described, there was no recurrence of synostosis, which is the most frequent complication described in this condition, and no postoperative complications were observed. In the literature, many filler materials, from artificial to biological free or vascularized, have been used the radioulnar space after excision of synostosis. The technique that provides the best results is the interposition of

* Autor para correspondencia.

Correo electrónico: fmtnez@gmail.com (F. Martínez-Martínez).

muscle or vascularized adipofascial flaps. The Interosseous posterior antegrade flow pedicled flap is reliable, with a low morbidity, and is an effective alternative for the treatment of proximal radioulnar synostosis.

© 2013 SECOT. Published by Elsevier España, S.L. All rights reserved.

Introducción

La sinostosis radiocubital es una osificación heterotópica de la membrana interósea del antebrazo que bloquea los movimientos rotacionales, limitando de manera importante la realización de las actividades básicas de la vida diaria¹. Puede ser de origen congénito o postraumática.

La forma más frecuente es la congénita, siendo rara su aparición postraumática. Se desconoce la verdadera incidencia de la sinostosis radiocubital postraumática, aunque se estima que ocurre en 1,2-6,6%³ de los pacientes con fracturas de uno o ambos huesos del antebrazo tratadas con placa de compresión; además, existen otros factores de riesgo derivados del tipo de lesión local (fractura abierta, conminución o luxaciones asociadas), técnica quirúrgica (abordajes⁴, inmovilización o reparación de inserción distal del bíceps hasta en el 7%^{5,6}), y otras lesiones a distancia y estado del paciente (traumatismo craneoencefálico [TCE], hasta en el 18% de los casos⁷).

Esta lesión puede localizarse a lo largo de los distintos tercios del antebrazo, siendo en su tercio proximal donde puede variar su extensión hasta abarcar la articulación del codo.

Se han propuesto múltiples opciones de tratamiento siendo de elección el quirúrgico. La resección aislada de las calcificaciones presenta una alta tasa de recurrencia, por lo que se han desarrollado diversas técnicas de interposición de material artificial o biológico que actuarán como barrera entre ambas superficies óseas. Tradicionalmente se han empleado materiales como silicona⁸⁻¹⁰, cera ósea¹¹ o partes blandas como grasa libre¹¹⁻¹³. Sin embargo, estas técnicas no conseguían prevenir la recurrencia, así como los tejidos no vascularizados¹⁴ podían ser reemplazados por tejido necrótico. Posteriormente, y sobre todo en casos de sinostosis congénita, se realizaron técnicas de interposición de tejido muscular vascularizado procedente de los músculos ancóneo¹⁵, braquiradial o flexor *carpi ulnaris*¹⁶, colgajos vascularizados libres^{17,18} o pediculados utilizando la arteria radial o la interósea posterior¹⁹⁻²³.

El empleo del colgajo adipofascial interóseo posterior en la sinostosis radiocubital de origen postraumático ha sido escasamente descrito previamente a este artículo^{19,22,23}. Este útil colgajo fue originalmente descrito por Zancolli y Angrigiani, 1988²⁴ y por Penteadó et al., 1986²⁵.

Se han propuesto tratamientos adyuvantes con AINE en tratamientos conservadores como indometacina, irradiación perioperatoria a baja dosis^{26,27} o rehabilitación postoperatoria que pueden prevenir la recurrencia.

En este artículo presentamos 2 casos donde hemos empleado el colgajo interóseo posterior adipofascial de flujo anterógrado para interponerlo como material biológico en el

foco de sinostosis tras exéresis de la misma con el objetivo de prevenir la recurrencia de la lesión.

Casos clínicos

Caso 1

Un varón de 45 años que sufrió una rotura postraumática del tendón de inserción del bíceps braquial a nivel de la tuberosidad radial en su brazo izquierdo durante su actividad laboral, sin otras lesiones asociadas. Se realizó reinserción tendinosa mediante 2 arpones metálicos e inmovilización rígida posterior durante 4 semanas.

Durante el proceso de rehabilitación presentó bloqueo de la pronosupinación del antebrazo en pronación de 75°. Se realizaron radiografías simples (anteroposterior y lateral) y TAC del codo afecto evidenciando puente óseo en el tercio proximal del radio y cúbito a nivel de la tuberosidad radial (fig. 1), catalogándose como sinostosis radiocubital tipo III de la clasificación de Vince²⁸, o proximal tipo IIIA de Jupiter¹¹.

Se programó para cirugía (fig. 2), realizándose abordaje posterior de antebrazo, mediante el cual se efectuó exéresis de las calcificaciones heterotópicas, comprobando de manera inmediata la recuperación de la movilidad rotatoria pasiva del antebrazo, con balance articular completo.

A continuación se realizó un colgajo interóseo posterior fascio-graso de flujo anterógrado, mediante ampliación distal del abordaje posterior, realizando disección de 8-10 cm

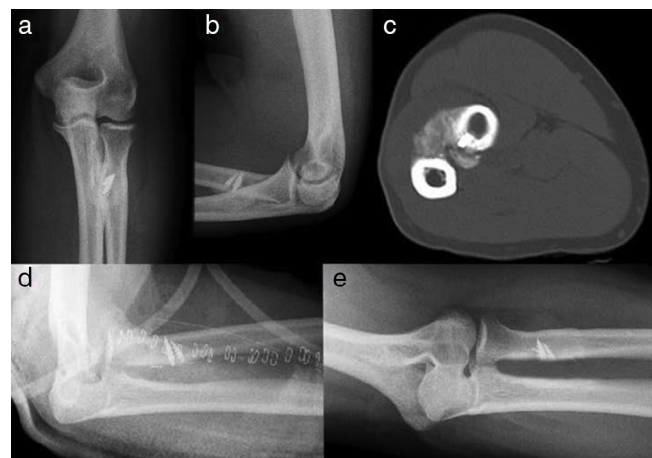


Figura 1 En las imágenes (a) y (b) se muestran las radiografías anteroposterior y lateral, y en la (c) la TAC donde se aprecia la sinostosis generada tras la implantación de arpones para la reinserción del tendón del bíceps. En la línea inferior se muestra la radiografía postoperatoria (d), y al año (e) con ausencia de la sinostosis.

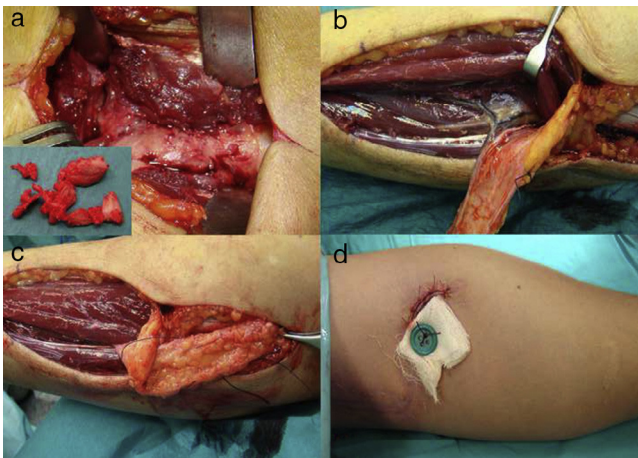


Figura 2 En la imagen (a) se aprecia la sinostosis (en pequeño los fragmentos de la sinostosis), y en la (b) el colgajo disecado con la arteria interósea posterior y la perforante septal. En la imagen (b) se ve el colgajo evertido para interponerlo en la zona de la sinostosis, y en la (d) el anclaje cutáneo anterior que estabiliza el colgajo.

del plano fasciográfico subcutáneo entre el extensor *carpi ulnaris* y extensor *digiti minimi* incluyendo el tabique entre ambos donde se encontraba la arteria interósea posterior junto a su vena. Se obtuvo un colgajo pediculado adipofascial de unos 6-8 cm de ancho y de flujo anterógrado. Seguidamente se volteó 180° de manera que se interpuso el tercio distal del colgajo en el lugar donde se encontraba la calcificación entre ambos huesos, con el objetivo de evitar la recurrencia de la lesión. Se realizó una pequeña incisión anterior para recuperar el colgajo y fijarlo a la piel mediante sutura y botón dérmico, de manera que evitara la movilización y retracción del tejido interpuesto y permitiera al paciente iniciar la rehabilitación lo más precozmente posible. La duración aproximada de la cirugía fue de 120 min.

Se mantuvo la inmovilización posquirúrgica del codo durante una semana con posterior inicio inmediato de la movilización de la articulación.

Durante su seguimiento en consulta el paciente obtuvo unos resultados funcionales satisfactorios. A los 3 meses, el paciente realizaba pronación de 75° (contralateral de 75°) y supinación de 75° (contralateral de 85°) (fig. 3) que se mantuvieron hasta el alta. El control radiológico postoperatorio (fig. 1) inmediato y al año de evolución muestra la ausencia de reaparición del puente óseo de la sinostosis.

No se observaron complicaciones como infección, hematoma o compromiso neurovascular distal. El rango de movilidad fue mantenido hasta el alta al año de la cirugía. El paciente se mostró satisfecho con los resultados y volvió a su puesto de trabajo.

Caso 2

Un varón de 23 años, que sufrió accidente de motocicleta con TCE, precisando ingreso en la UCI y ventilación mecánica durante 19 días. A las 5 semanas del traumatismo consulta por deformidad y limitación funcional en antebrazo izquierdo, con el antebrazo bloqueado en pronación de 50°;

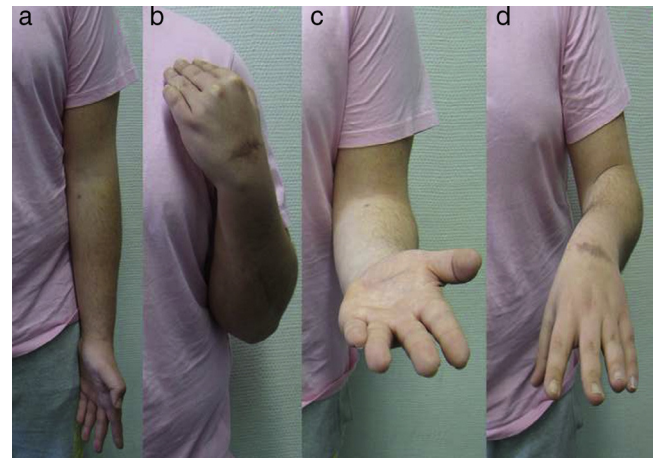


Figura 3 En las imágenes (a) y (b) se aprecia extensión de codo -5° y flexión 125°. En las imágenes (c) y (d) se aprecia supinación -10° y pronación completa.

se le realizan radiografías (fig. 4) donde se aprecia la consolidación viciosa en acortamiento-rotación del cubito con callo hipertrófico y sinostosis radiocubital proximal tipo IIIA¹¹.

Se intervino quirúrgicamente realizando la osteotomía focal, exéresis de callo hipertrófico más la sinostosis, osteosíntesis con placa y colgajo interóseo posterior fascio-graso de igual forma como la descrita para el primer caso.

Durante su seguimiento en consulta, el paciente obtuvo unos resultados funcionales satisfactorios. A los 3 meses, el paciente tenía pronación de 70° (contralateral de 75°) y supinación de 80° (contralateral de 85°). Las radiografías y la TAC postoperatorias (fig. 4) evidencian la presencia de callo de fractura sin presencia de sinostosis.

No se observaron complicaciones como infección, hematoma o compromiso neurovascular distal. El rango de movilidad fue mantenido hasta el alta al año de la cirugía. El paciente se mostró satisfecho con los resultados y volvió a su puesto de trabajo.

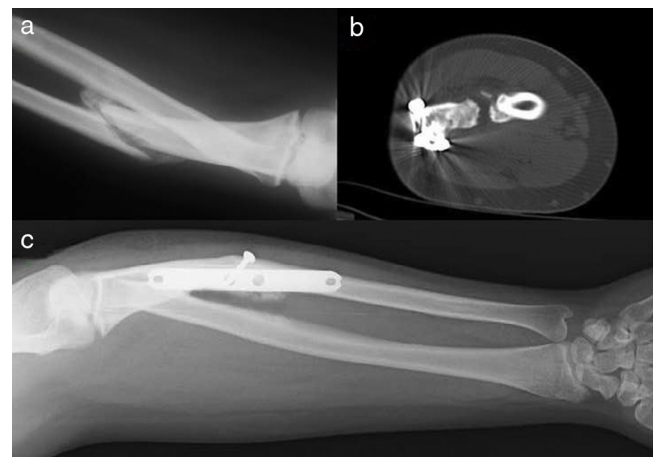


Figura 4 En la imagen (a) se aprecia la sinostosis secundaria a consolidación viciosa de cubito, y en la (b) la TAC postoperatoria donde se aprecia separación ósea en la zona de sinostosis. En la imagen (c) se aprecia la radiografía postoperatoria con correcta consolidación sin recurrencia de la sinostosis.

Discusión

La sinostosis radiocubital es rara en su forma congénita, pero aún más rara como complicación postraumática. Esta producirá una importante limitación articular del paciente, lo que la convierte en una lesión muy discapacitante.

La tasa de recurrencia después de la exéresis simple es elevada. Basándonos en 3 grandes series de casos, esta tasa tras escisión de una sinostosis primaria fue del 32%^{16,29}.

Kamineneni et al., 2002³⁰ sugirieron la resección proximal del radio, para aquellos casos con sinostosis radiocubital proximal postraumática severa en donde no era posible la exéresis de la sinostosis, con una media de 98° de rango rotacional al seguimiento, por lo que planteó que podría no ser necesarias las técnicas de colgajos o interposición.

Tras el empleo de algunos materiales artificiales como silicona, o biológicos no vascularizados como grasa o fascia, se comunicó la interposición de injertos vascularizados. Bell y Bengner, 1999¹⁵ informaban de 3 pacientes con sinostosis radiocubital tipo III, satisfactoriamente tratados mediante un injerto vascularizado del músculo ancóneo interpuesto tras la exéresis con una mejoría del rango rotacional del antebrazo de hasta 130°. Fernández y Joneschild, 2004¹⁶ usaron un colgajo de *braquiradialis* en 3 casos, y de *flexor carpi ulnaris* en 2 casos, con excelentes resultados.

Kanaya e Ibaraki, 1998¹⁷ describieron un injerto adipofascial libre vascularizado procedente del lateral del brazo dependiente de la arteria colateral radial posterior en 7 niños con sinostosis radiocubital proximal congénita con rangos de rotación al seguimiento de 71°. Muramatsu et al., 2004¹⁸ informaron de 2 pacientes con sinostosis radiocubital postraumática tratadas mediante interposición de un injerto libre vascularizado inguinal con rangos de 130° en ambos casos. Aunque los resultados de la interposición de injertos libres vascularizados eran prometedores, estos requieren conocimientos en microcirugía y pueden causar morbilidad de la región donante.

La interposición de injertos pediculados vascularizados como el colgajo radial o interóseo posterior, parecen buenas alternativas a las técnicas descritas previamente. Estos colgajos son relativamente fáciles de obtener y seguros, sin requerir anastomosis microquirúrgicas. Se han descrito hasta la actualidad pocos casos de sinostosis radiocubital tratados mediante colgajos pediculados vascularizados, sobre todo en niños.

Sugimoto et al., 1996¹⁹ presentaron un caso de sinostosis radiocubital tipo III postraumática tratada mediante exéresis e interposición de colgajo de interóseo posterior. Sin embargo, al año solo presentó un rango rotacional de 65°. Funakoshi et al., 2004²⁰ describieron un paciente con sinostosis radiocubital congénita bilateral tratado con injerto graso pediculado interóseo posterior, obteniendo un balance rotacional de ambos antebrazos de 60° de pronación y 10° de supinación. Jones et al., 2004²¹ presentaron un paciente con sinostosis tipo II postraumática, tratado satisfactoriamente mediante exéresis e interposición de colgajo adipofascial radial. Jones et al., 2007²² presentaron excelentes resultados en 4 niños tratados mediante colgajo adipofascial de interóseo posterior de base proximal. Recientemente, Sonderegger et al., 2011²³ describieron 6 pacientes con sinostosis radiocubital postraumática, 5 de tipo III y uno de tipo I, tratados mediante exéresis e interposición de colgajo

adipofascial pediculado, 4 de arteria radial y 2 de interósea posterior, con resultados excelentes con un rango medio rotacional de aproximadamente 140°.

La utilización de la arteria radial para este tipo de colgajos puede comprometer la vascularización distal, con la consiguiente morbilidad de la región donante. Además plantea dificultades anatómicas que limitan su utilización en los casos de sinostosis radiocubital proximal.

El colgajo pediculado adipofascial de interósea posterior de base proximal o flujo anterógrado no plantea grandes dificultades en su obtención, siguiendo las indicaciones propuestas por Penteado et al., 1986²⁵ y Zancolli y Angrigiani, 1988²⁴. Su vértice distal permite ser volteado sobre sí mismo para ser llevado proximalmente a su pedículo, y ser utilizado en el tercio proximal del antebrazo. Reconocemos que la obtención de este colgajo requiere un abordaje quirúrgico amplio en la cara dorsal del antebrazo, comparado con el necesario para una exéresis simple de la sinostosis, aunque ninguno de nuestros pacientes se mostró preocupado por este tema.

La fijación del colgajo en el área afectada creemos que es una parte muy importante de esta técnica. La mayoría de los autores dejan interpuesto el vértice del colgajo en la región afectada sin ningún tipo de anclaje. Otros prefieren utilizar anclajes de sutura que impiden la retracción del colgajo. En nuestro caso, el sistema de anclaje percutáneo con botón garantiza la permanencia de la interposición sin riesgo de retracción y sin añadir nuevo material de fijación en la región afectada que creemos que podría potenciar la aparición de nuevas osificaciones heterotópicas en la zona.

La exéresis de la lesión junto con la interposición de colgajo interóseo posterior de flujo anterógrado con anclaje percutáneo anterior es una técnica válida para el tratamiento de la sinostosis radiocubital postraumática localizada en el tercio proximal del antebrazo, obteniendo excelentes resultados funcionales y mínima tasa de recurrencias.

Nivel de evidencia

Nivel de evidencia IV.

Responsabilidades éticas

Protección de personas y animales. Los autores declaran que para esta investigación no se han realizado experimentos en seres humanos ni en animales.

Confidencialidad de los datos. Los autores declaran que han seguido los protocolos de su centro de trabajo sobre la publicación de datos de pacientes y que todos los pacientes incluidos en el estudio han recibido información suficiente y han dado su consentimiento informado por escrito para participar en dicho estudio.

Derecho a la privacidad y consentimiento informado. Los autores han obtenido el consentimiento informado de los pacientes y/o sujetos referidos en el artículo. Este documento obra en poder del autor de correspondencia.

Bibliografía

1. Bergeron SG, Desy NM, Bernstein M, Harvey EJ. Management of posttraumatic radioulnar synostosis. *J Am Acad Orthop Surg.* 2012;20:450–8.
2. Anderson LD, Sisk D, Tooms RE, Park 3rd WI. Compression-plate fixation in acute diaphyseal fractures of the radius and ulna. *J Bone Joint Surg Am.* 1975;57:287–97.
3. Bauer G, Arand M, Mutschler W. Post-traumatic radioulnarsynostosis after forearm fracture osteosynthesis. *Arch Orthop Trauma Surg.* 1991;110:142–5.
4. Grewal R, Athwal GS, MacDermid JC, Faber KJ, Drosdowech DS, El-Hawary R, et al. Single versus double-incision technique for the repair of acute distal biceps tendon ruptures: A randomized clinical trial. *J Bone Joint Surg Am.* 2012;94:1166–74.
5. Bisson L, Moyer M, Lanighan K, Marzo J. Complications associated with repair of a distal biceps rupture using the modified two-incision technique. *J Shoulder Elbow Surg.* 2008;17 Suppl. 1:S67–71.
6. Delgado PJ. Ruptures of the brachial biceps distal tendon. *Trauma Fund MAPFRE.* 2008;19:242–50.
7. Garland DE, Dowling V. Forearm fractures in the head-injured adult. *Clin Orthop Relat Res.* 1983;190–6.
8. Carstam N, Eiken O. The use of silastic sheet in hand surgery. *Scand J Plast Reconstr Surg.* 1971;5:57–61.
9. Schneider CF, Leyva S. Silconized Dacron interposition for traumatic radio-ular synostosis. *J Med Assoc State Ala.* 1964;33:185–8.
10. Lytle IF, Chung KC. Prevention of recurrent radioulnar heterotopic ossification by combined indomethacin and a dermal/silicone sheet implant: Case report. *J Hand Surg Am.* 2009;34:49–53.
11. Jupiter JB, Ring D. Operative treatment of post-traumatic proximal radioulnarsynostosis. *J Bone Joint Surg Am.* 1998;80:248–57.
12. Yong-Hing K, Tchang SP. Traumatic radio-ular synostosis treated by excision and a free fat transplant. A report of two cases. *J Bone Joint Surg Br.* 1983;65:433–5.
13. Henry M, Levaro F, Smith D. Free adipofascial flap interposition of pediatric posttraumatic forearm synostosis with closed head injury. *Ann Plast Surg.* 2004;53:506–9.
14. Friedrich JB, Hanel DP, Chilcote H, Katolik LI. The use of tensor fascia lata interposition grafts for the treatment of posttraumatic radioulnar synostosis. *J Hand Surg Am.* 2006;31:785–93.
15. Bell SN, Bengler D. Management of radioulnar synostosis with mobilization, anconeus interposition, and a forearm rotation assist splint. *J Shoulder Elbow Surg.* 1999;8:621–4.
16. Fernández DL, Joneschild E. Wrap around pedicled muscle flaps for the treatment of recurrent forearm synostosis. *Tech Hand Up Extrem Surg.* 2004;8:102–9.
17. Kanaya F, Ibaraki K. Mobilization of a congenital proximal radioulnarsynostosis with use of a free vascularized fascio-fat graft. *J Bone Joint Surg.* 1998;80A:1186–92.
18. Muramatsu K, Ihara K, Shigetomi M, Kimura K, Kurokawa Y, Kawai S. Posttraumatic radioulnarsynostosis treated with a free vascularized fat transplant and dynamic splint: A report of two cases. *J Orthop Trauma.* 2004;18:48–52.
19. Sugimoto M, Masada K, Ohno H, Hosoya T. Treatment of traumatic radioulnarsynostosis by excision, with interposition of a posterior interosseous island forearm flap. *J Hand Surg Br.* 1996;21:393–5.
20. Funakoshi T, Kato H, Minami A, Suenaga N, Iwasaki N. The use of pedicled posterior interosseous fat graft for mobilization of congenital radioulnarsynostosis: A case report. *J Shoulder Elbow Surg.* 2004;13:230–4.
21. Jones NF, Esmail A, Shin EK. Treatment of radio-ular synostosis by radical excision and interposition of a radial forearm adipofascial flap. *J Hand Surg Am.* 2004;29:1143–7.
22. Jones ME, Rider MA, Hughes J, Tonkin MA. The use of a proximally based posterior interosseous adipofascial flap to prevent recurrence of synostosis of the elbow joint and forearm. *J Hand Surg EurVol.* 2007;32:143–7.
23. Sonderegger J, Gidwani S, Ross M. Preventing recurrence of radioulnar synostosis with pedicled adipofascial flaps. *J Hand Surg EurVol.* 2012;27:244–50.
24. Zancolli EA, Angrigiani C. Posterior interosseous island forearm flap. *J Hand Surg Br.* 1988;13:130–5.
25. Penteado CV, Masquelet AC, Chevrel JP. The anatomic basis of the fascio-cutaneous flap of the posterior interosseous artery. *Surg Radiol Anat.* 1986;8:209–15.
26. Abrams RA, Simmons BP, Brown RA, Botte MJ. Treatment of posttraumatic radioulnar synostosis with excision and low-dose radiation. *J Hand Surg Am.* 1993;18:703–7.
27. Cullen JP, Pellegrini VD, Miller RJ, Jones JA. Treatment of traumatic radioulnar synostosis by excision and postoperative low-dose irradiation. *J Hand Surg Am.* 1994;19:394–440.
28. Vince KG, Miller JE. Cross-union complicating fractures of the forearm. Part I: Adults. *J Bone Joint Surg Am.* 1987;69A:640–53.
29. Failla JM, Amadio PC, Morrey BF. Post-traumatic proximal radioulnar synostosis: Results of surgical treatment. *J Bone Joint Surg Am.* 1989;71:1208–13.
30. Kamineni S, Maritz NG, Morrey BF. Proximal radial resection for posttraumatic radioulnar synostosis: A new technique to improve forearm rotation. *J Bone Joint Surg Am.* 2002;84:745–51.