



## ORIGINAL

# Resultados de la artrodiastasis en la artropatía postraumática de tobillo en población joven: estudio prospectivo comparativo

M. Herrera-Pérez<sup>a,b,c,\*</sup>, J.L. Pais-Brito<sup>a,b</sup>, J. de Bergua-Domingo<sup>a</sup>,  
M. Aciego de Mendoza<sup>a</sup>, A. Guerra-Ferraz<sup>a</sup>, P. Cortés-García<sup>a,b</sup> y B. Déniz-Rodríguez<sup>a</sup>

<sup>a</sup> Servicio de Cirugía Ortopédica y Traumatología, Hospital Universitario de Canarias, La Laguna, Tenerife, España

<sup>b</sup> Facultad de Medicina, Universidad de La Laguna, La Laguna, Tenerife, España

<sup>c</sup> Unidad de Tobillo y Pie, Hospital Universitario de Canarias, La Laguna, Tenerife, España

Recibido el 7 de julio de 2013; aceptado el 30 de julio de 2013

Disponible en Internet el 11 de octubre de 2013

### PALABRAS CLAVE

Artrosis postraumática de tobillo;  
Artrodesis tibiaastragalina;  
Artroplastia total de tobillo;  
Artrodiastasis de tobillo

### Resumen

**Introducción:** La causa más frecuente de la artrosis de tobillo en nuestro medio es postraumática y, aunque la artrodesis tibiaastragalina sigue siendo el tratamiento quirúrgico de elección, se han descrito numerosas técnicas que preservan la movilidad articular, como la distracción articular.

**Objetivo:** Evaluar el resultado funcional y los cambios en la escala visual analógica (EVA) para el dolor tras la aplicación de la artrodiastasis en la artropatía postraumática de tobillo.

**Pacientes y métodos:** Estudio prospectivo comparativo de un grupo de 10 pacientes jóvenes con artrosis postraumática de tobillo tratados con sinovectomía + artrodiastasis, frente a un grupo control tratado con sinovectomía aislada. Se calcularon los resultados de las escalas AOFAS y EVA para el dolor, antes y después del tratamiento.

**Resultados:** Respecto al dolor medido por la EVA, no se observó diferencia precirugía entre ambos grupos ( $p=0,99$ ), pero sí a los 3 meses ( $p<0,001$ ), a los 6 meses ( $p=0,005$ ) y a los 12 meses ( $p=0,006$ ). Respecto a la escala AOFAS, no se observó diferencia precirugía entre ambos grupos ( $p=0,99$ ), ni a los 3 meses ( $p<0,99$ ), pero sí a los 6 meses ( $p<0,001$ ).

**Conclusiones:** La artrodiastasis de tobillo resulta eficaz en la disminución del dolor en la artropatía postraumática de tobillo y es superior a la sinovectomía aislada.

© 2013 SECOT. Publicado por Elsevier España, S.L. Todos los derechos reservados.

### KEYWORDS

Post-traumatic ankle osteoarthritis;  
Ankle arthrodesis;

### Results of arthrodiastasis in postraumatic ankle osteoarthritis in a young population: Prospective comparative study

### Abstract

**Introduction:** The most common cause of osteoarthritis of the ankle is post-traumatic, and although tibiotalar arthrodesis remains the surgical gold standard, a number of techniques have

\* Autor para correspondencia.

Correo electrónico: [herrera42@gmail.com](mailto:herrera42@gmail.com) (M. Herrera-Pérez).

Total ankle replacement;  
Ankle arthrodiastasis

been described to preserve joint mobility, such as joint distraction arthroplasty or arthrodiastasis.

**Objective:** To evaluate the functional outcome and changes in Visual Analogue Scale (VAS) for pain after the application of the distraction arthroplasty for post-traumatic ankle osteoarthritis.

**Patients and methods:** A prospective comparative study of a group of 10 young patients with post-traumatic ankle osteoarthritis treated by synovectomy and arthrodiastasis, compared to a control group of 10 patients treated by isolated synovectomy. Results were calculated using the AOFAS scale and the VAS for pain before and after treatment.

**Results:** As regards the pain measured by VAS, no difference was observed between the two groups before surgery ( $P=.99$ ), but there was a difference at 3 months ( $P<.001$ ), 6 months ( $P=.005$ ), and 12 months ( $P=.006$ ). No differences were observed in the AOFAS scale between the two groups before surgery ( $P=.99$ ), or at 3 months ( $P<.99$ ), but there was a difference at 6 months ( $P<.001$ ).

**Conclusions:** Ankle arthrodiastasis is effective in reducing pain in post-traumatic ankle arthropathy, and is superior to isolated synovectomy.

© 2013 SECOT. Published by Elsevier España, S.L. All rights reserved.

## Introducción

La articulación del tobillo es la que soporta más carga por unidad de superficie de todo el organismo, y la que más frecuentemente se lesiona, sin embargo, la artrosis sintomática de esta articulación no es tan prevalente clínicamente en comparación con otras articulaciones de carga<sup>1,2</sup>. La verdadera prevalencia de la artrosis de tobillo es difícil de determinar dada la gran variabilidad clínico-radiológica<sup>1,3</sup>: estudios cadavéricos, radiológicos y clínicos indican que es menos frecuente que en rodilla o cadera, y en la práctica clínica, la gonartrosis sintomática es de 8 a 9 veces más frecuente que la artrosis de tobillo sintomática, realizándose aproximadamente 24 veces más artroplastias totales de rodilla que artrodesis y artroplastias juntas de tobillo<sup>1</sup>. No obstante, la artrosis evolucionada de tobillo en estadios finales es muy incapacitante, pudiendo producir la misma afectación de la calidad de vida que una coxartrosis severa<sup>4</sup>. La causa más frecuente de artrosis de tobillo es postraumática en el 70% de casos<sup>3</sup>, resultado de fracturas intraarticulares o secundaria a una inestabilidad crónica no resuelta. Actualmente, la artrodesis tibioastragalina sigue siendo la técnica quirúrgica de elección<sup>5</sup>, sin embargo, la alteración del patrón de marcha, sobrecarga de articulaciones vecinas<sup>6-9</sup>, así como la tasa de pseudoartrosis (5-35%) hacen que no sea una alternativa atractiva para la población joven y activa<sup>9-14</sup>. Por otra parte, la artroplastia total de tobillo ofrece, al menos teóricamente, ciertas ventajas respecto a la artrodesis<sup>15,16</sup>, sin embargo, la preocupación por el desgaste y la supervivencia del implante a largo plazo, hacen que sea un procedimiento a llevar a cabo de una manera muy selectiva<sup>17,18</sup>.

Ante un paciente joven y activo que no quiera artrodesar su tobillo, y ante la falta de resultados alentadores a largo plazo de la artroplastia total de tobillo en este grupo poblacional con gran requerimiento funcional, se han descrito múltiples técnicas que siguen la filosofía de la preservación articular<sup>19</sup>. Dentro de estas técnicas se encuentra la distracción articular o artrodiastasis.

La artroplastia de distracción articular o artrodiastasis no es un método nuevo en el tratamiento de la artrosis de tobillo<sup>20</sup>, fue Judet quien la desarrolló en esta articulación

en la década de los 70 tras los buenos resultados iniciales obtenidos en la cadera<sup>20</sup>. Fue a partir de los estudios de van Valburg et al.<sup>21,22</sup> cuando se retomó esta técnica más tarde, con resultados satisfactorios en el seguimiento a medio plazo. Son múltiples las teorías que explican el efecto beneficioso de la distracción articular sobre el cartílago tibioastragalino; las variaciones de la presión intraarticular producidas por la carga parcial cíclica parecen promover los fenómenos reparativos en el cartílago<sup>23</sup>, todo ello favorecido por el movimiento tibioastragalino que permite la fijación externa articulada. Además, se ha descrito cómo la esclerosis subcondral disminuye durante la distracción, al disminuir el estrés mecánico sobre el cartílago durante la carga<sup>24-26</sup>.

Nuestra hipótesis de trabajo es evaluar si la artrodiastasis es una alternativa de tratamiento válida en la artropatía postraumática de tobillo, evaluando el resultado funcional y el grado de dolor en 10 pacientes jóvenes sometidos a sinovectomía, desbridamiento y artrodiastasis, frente a otro grupo de 10 pacientes tratados mediante sinovectomía y desbridamiento aislados.

## Pacientes y métodos

Estudio prospectivo comparativo de 2 grupos de pacientes jóvenes con artrosis postraumática de tobillo intervenidos quirúrgicamente en el período comprendido entre julio de 2010 y octubre de 2012. Los «criterios de inclusión» fueron: artrosis postraumática sintomática estadio 2 o inferiores según la clasificación de van Dijk<sup>27</sup> (tabla 1), dolor según

**Tabla 1** Clasificación radiológica de van Dijk de la artrosis de tobillo

Grado 0: ninguna, normal o esclerosis subcondral
Grado 1: leve, osteofitosis sin pinzamiento articular
Grado 2: moderada, pinzamiento articular con/sin osteofitosis
Grado 3: severa, desaparición subtotal, total o deformación de la interlínea

**Tabla 2** Contraindicaciones para la distracción articular

Infección activa
Alta comorbilidad para cirugía
Osteoporosis severa
Enfermedad vascular periférica y/o neuroartropatía
Psiquiátricos
Mal alineación de extremidad no resuelta
Grandes deformidades o incongruencias
Artrodesis fisiológica

la escala visual analógica (EVA) mayor a 5, fracaso de control del dolor con medicación analgésica potente (tercer escalón analgésico de la OMS), firma del correspondiente «consentimiento informado» para la cirugía y ausencia de contraindicación para la artrodiastasis (tabla 2). La distribución de pacientes en cada grupo se realizó una vez habiendo rechazado la artrodesis tibiaoagralina (que es la primera opción para los pacientes jóvenes en nuestro centro) y siendo informados de las opciones terapéuticas propuestas: sinovectomía + desbridamiento articular más la aplicación del fijador externo o bien sinovectomía + desbridamiento aislados.

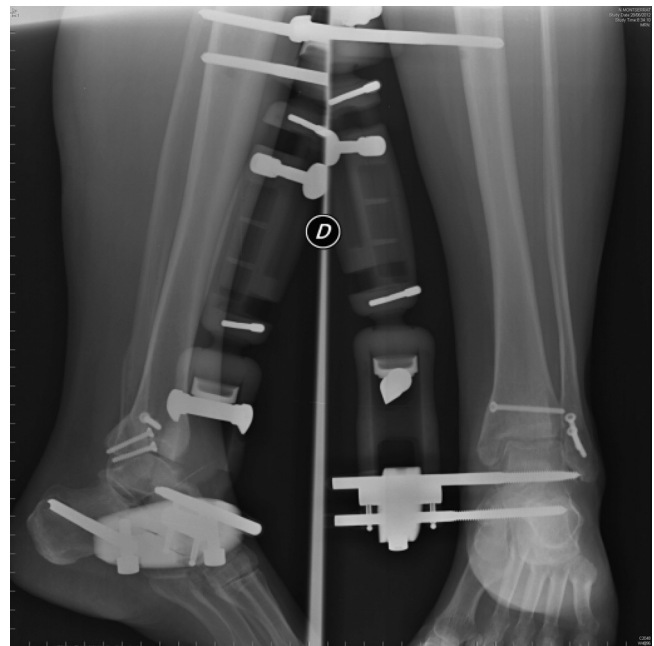
En el primer grupo, al que llamaremos «grupo artrodiastasis», se incluyeron 10 pacientes (8 mujeres y 2 varones). La edad media fue de 35,7 años (22-47). El seguimiento promedio fue de 19,6 meses (6-33).

En el segundo grupo, al que llamaremos «grupo sinovectomía», se incluyeron 10 pacientes (5 mujeres y 5 varones). La edad media en el momento de la inclusión en el estudio fue de 36,5 años (23-47) y el seguimiento promedio fue también de 19,6 meses (6-33).

Los diagnósticos, cirugías previas, grado de artrosis y otras características en ambos grupos quedan recogidos en las tablas 3 y 4.

## Técnica quirúrgica

Todas las cirugías fueron realizadas por el mismo cirujano (MHP) en 2 centros diferentes. En todos los casos se realizó bajo anestesia espinal, profilaxis antibiótica (cefazolina endovenosa 2 g) e isquemia preventiva del miembro inferior. Paciente en decúbito supino, en el «grupo artrodiastasis» se realizó un primer tiempo articular mediante miniartrotomía anteromedial (7 casos) o abordaje artroscópico estándar (3 casos), realizándose técnicas de microfractura en zonas de cartilago expuesto (condropatía grado IV), sinovectomía, queilectomía anterior (7 casos) y extracción de cuerpos libres más lavado articular profuso con suero salino, para posteriormente la aplicación del fijador externo (xCaliber, Orthofix®) mediante 3 clavos tibiales proximales y 2 clavos distales (uno en astrágalo y otro en calcáneo) (fig. 1). Tras la correcta implantación de los clavos se procedió a la distracción progresiva calibrada de 5 mm bajo control radioscópico como propugnan van Valburg et al.<sup>21,22</sup>, quienes describieron el estándar quirúrgico de esta técnica, abogando por mantener el fijador al menos 3 meses (los autores afirman que los condrocitos necesitan de 12 a 20 semanas de descarga para ser capaces de regenerar la matriz cartilaginosa),



**Figura 1** Distracción articular con fijador externo unilateral articulado.

dejándose la pieza articulada totalmente libre desde el principio para movilidad tibiaoagralina. En el segundo grupo solo se realizó el tiempo articular (6 sinovectomías abiertas y 4 artroscópicas). A todos los pacientes se les dió el alta a las 24-48 h, administrándose heparina de bajo peso molecular. En el «grupo artrodiastasis» se comprobó previo el alta que la pieza articulada permitiera movilidad libre de la tibiaoagralina. Los procedimientos asociados en el «grupo artrodiastasis» fueron: procedimiento de Strayer (alargamiento aislado del gastrocnemio a nivel de la unión miotendinosa) en 2 casos y alargamiento del Aquiles en 2 casos; en el «grupo sinovectomía» se realizaron 2 procedimientos de Strayer y un alargamiento del tendón de Aquiles.

## Evaluación de los pacientes

Antes de la cirugía, se registró el resultado de la escala AOFAS para el tobillo y la EVA de intensidad del dolor en todos los pacientes. Tras la cirugía, el cuestionario AOFAS se registró a los 3 y 6 meses y la EVA a los 3, 6 y 12 meses de la cirugía. En ambos grupos se realizó la primera cura a los 5 días y, posteriormente, en su centro de salud, retirando los puntos a las 2 semanas. En el «grupo artrodiastasis» se insistió en el cuidado exquisito de los clavos con agua oxigenada diluida como propugnan otros autores<sup>20</sup>. Todos los pacientes con artrodiastasis iniciaron carga parcial con muletas (20 kg) a los 10 días de la cirugía, y rehabilitación a las 2 semanas de la misma, a las 4 semanas se permitió carga completa si bien se recomendó el uso de al menos una muleta en la pierna contralateral. El «grupo sinovectomía» inició la carga parcial también a los 10 días y la carga total a las 4 semanas del procedimiento. Se realizaron radiografías de control a las 6 semanas, y 3, 6 y 12 meses de la evolución en todos los casos menos en los 2 últimos (intervenidos en octubre de 2012).

**Tabla 3** Características clínicas y demográficas según el tipo de tratamiento

	Artrodiastasis n = 10	Sinovectomía n = 10	Valor de p
Edad, años	35,70 ± 8,31	36,50 ± 8,12	0,83
Sexo (mujer), n (%)	8 (80%)	5 (50%)	0,35
Tiempo de seguimiento, meses	19,60 ± 9,38	19,60 ± 9,08	
Grado de artrosis, 1/2	2/8	3/7	

**Tabla 4** Características de los pacientes

Paciente	Sexo	Edad	Diagnóstico	Cirugía previa	Grado de artrosis
<i>Artrodiastasis</i>					
1	Varón	43	FLT	OTS, EMO	2
2	Mujer	41	FLT	OTS, EMO	2
3	Mujer	47	FPR	OTS, EMO, MBA	2
4	Mujer	37	FSR	OTS, CAT	2
5	Mujer	36	FLT	OTS, EMO, CAT, STA	1
6	Mujer	35	FPT	OTS, CAT, MBA, STA	2
7	Mujer	43	FPR	OTS, CAT	2
8	Mujer	27	FSR	OTS	2
9	Mujer	26	FPT	OTS, CAT	1
10	Varón	22	FPT	OTS, OTT	2
<i>Sinovectomía</i>					
11	Varón	23	FLT	OTS, CAT	2
12	Varón	46	FLT	OTS, CAT	2
13	Varón	37	FLT	OTS	2
14	Varón	32	FPR	OTS, MBA, STA	2
15	Mujer	47	FSR	OTS, EMO, CAT, STA	2
16	Mujer	25	FPT	OTS, CAT	1
17	Mujer	38	FPT	OTS, EMO, CAT, STA	2
18	Mujer	41	FSR	OTS	1
19	Varón	34	FSR	OTS, MBA, STA	1
20	Mujer	42	FPR	OTS, EMO	2

CAT: cirugía artroscópica de tobillo; EMO: extracción de material de osteosíntesis; FLT: fractura-luxación de tobillo; FPR: fractura pronación-rotación externa; FPT: fractura del pilón tibial; FSR: fractura supinación-rotación externa; MBA: movilización bajo anestesia; OTS: osteosíntesis; OTT: osteotomía de tibia; STA: Strayer.

## Análisis estadístico

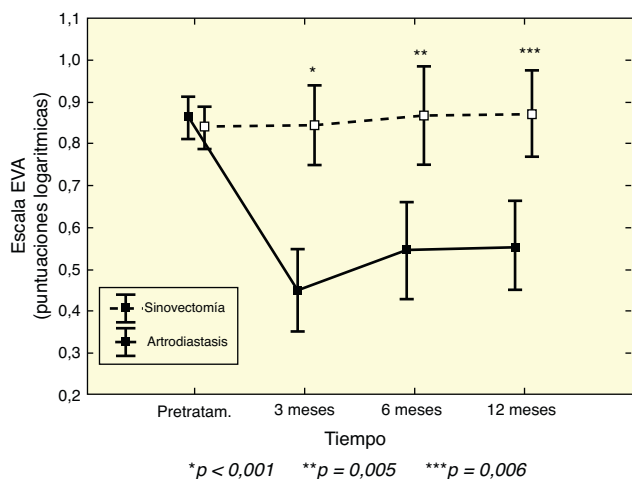
Para el estudio estadístico descriptivo utilizamos el programa informático SPSS® versión 14.0 para Windows® (SPSS Inc., Chicago, Illinois, EE. UU.).

Los resultados de las variables categóricas se expresan con frecuencias y porcentajes. Las variables cuantitativas se expresan con medias y desviaciones estándar. Las comparaciones de proporciones se realizaron con las pruebas de Chi-cuadrado o la exacta de Fisher, según procediera. Las comparaciones de medias entre tratamientos en edad y tiempo de seguimiento se llevaron a cabo con la prueba t de Student. La comprobación de normalidad en edad, tiempo de seguimiento, puntuaciones de la EVA y AOFAS dentro de cada grupo se realizó con la prueba de Kolmogórov-Smirnov. La variable de la EVA se transformó con logaritmos debido a la falta de normalidad. Las comparaciones de tratamientos (artrodiastasis/sinovectomía) entre los períodos de medida (pretratamiento, 3, 6 y 12 meses) y en la escala AOFAS (pretratamiento, 3 y 6 meses) se realizaron con

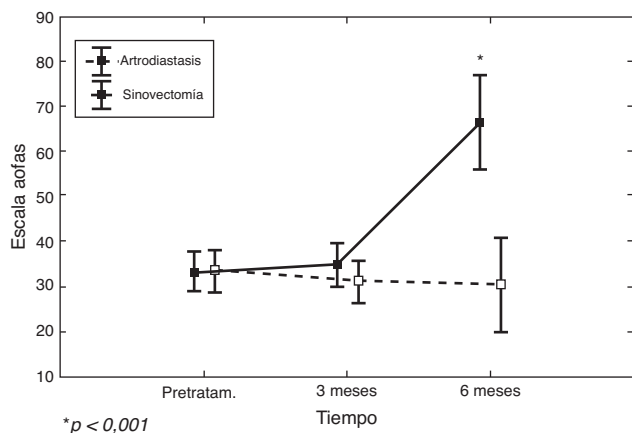
ANOVA de medidas repetidas. Las comparaciones de medias «a posteriori» se realizaron con la prueba de Scheffé.

## Resultados

Respecto a las características clínicas y demográficas de los pacientes, no hubo diferencias significativas en cuanto a edad, sexo, seguimiento o grado de artrosis (siendo mayoritario el grado 2 de van Dijk) (tabla 3). Respecto a la intensidad del dolor, medida mediante la EVA, fue significativa la interacción entre el tipo de tratamiento y los períodos de medida ( $F_{3,54} = 19,6$ ;  $p < 0,001$ ). No se observó diferencia precirugía entre ambos tipos de tratamiento ( $p = 0,99$ ), pero sí a los 3 meses ( $p < 0,001$ ), a los 6 meses ( $p = 0,005$ ) y a los 12 meses ( $p = 0,006$ ) (fig. 2), de tal modo, que el resultado de la EVA al año disminuyó en un promedio de 2,3 puntos en más del 70% de los pacientes del «grupo artrodiastasis», frente a un promedio de aumento de 3,8 puntos en el «grupo sinovectomía».



**Figura 2** Comparaciones entre tratamiento en el tiempo para la escala EVA.



**Figura 3** Comparaciones entre tratamientos para la escala AOFAS.

Respecto a los resultados clínicos registrados mediante la escala AOFAS, fue significativa la interacción entre el tipo de tratamiento y los períodos de medida ( $F_{2,36} = 29,0$ ;  $p < 0,001$ ). No se observó diferencia precirugía entre ambos tipos de tratamiento ( $p = 0,99$ ), ni a los 3 meses ( $p < 0,99$ ), pero sí a los 6 meses ( $p < 0,001$ ) (fig. 3).

Solo registramos 5 complicaciones en nuestra serie: 2 intolerancias a clavos y un síndrome de distrofia simpático reflejo tipo I en el «grupo artrodiastasis» (de estas, una intolerancia obligó a una retirada del tutor antes de los 3 meses, evolucionando favorablemente el resto de pacientes) y 2 dehiscencias parciales de herida en el «grupo sinovectomía», sin repercusión en los resultados finales.

En el «grupo artrodiastasis», 8 pacientes se encuentran estabilizados clínicamente, los 2 restantes, con mala evolución (peores resultados en la AOFAS y la EVA) han requerido artrodesis (tibioastragalina en un caso y tibiotarso en el otro).

En el «grupo sinovectomía», 3 casos se encuentran estabilizados y 7 pacientes han evolucionado mal: 5 han requerido artrodesis tibioastragalina, a un paciente se le implantó una prótesis de tobillo y un caso está en tratamiento en la Unidad del Dolor pues rechaza una nueva intervención quirúrgica.

## Discusión

La artropatía degenerativa de tobillo en la población joven y activa supone un reto terapéutico para el cirujano ortopédico. La causa principal en nuestro medio es la postraumática hasta en el 70% de casos, y, desde el punto de vista práctico, llamamos la atención sobre las aparentemente banales fracturas bimaleolares, presentes en nuestra serie en 15 de los 20 casos. Múltiples estudios han demostrado como leves defectos en la reducción de estas fracturas conducirán irremediablemente a cambios artrósicos postraumáticos<sup>28-30</sup>, por tanto, debemos ser escrupulosos a la hora del tratamiento para prevenir secuelas degenerativas difíciles de solucionar. Pero no solo una reducción incorrecta predispone a artrosis: hasta un 14% de las fracturas de tobillo y un 25% de las fracturas-luxación de tobillo (presentes en nuestra serie en 6 casos) han presentado cambios degenerativos postraumáticos en los primeros 2 años de seguimiento a pesar de una reducción anatómica<sup>31</sup>, más probablemente en relación al daño cartilaginoso sufrido en el momento de la lesión. Como han demostrado Hintermann et al., hasta en un 79% de fracturas de tobillo a las que se les realizaba una artroscopia en el momento del tratamiento se encontraba algún tipo de lesión condral, especialmente en los pacientes con patrón de fractura tipo pronación/rotación externa (PER) de Lauge-Hansen<sup>32</sup>, presente en nuestra serie en 4 casos (2 en cada grupo), todos ellos con malos resultados.

Existe controversia en la actualidad respecto al tratamiento ideal de la artrosis postraumática de tobillo en la población joven y activa, pues los requerimientos funcionales y la expectativa de vida de este grupo poblacional son altos<sup>19</sup>. Los procedimientos quirúrgicos que preservan la articulación pueden ser efectivos en los pacientes con artrosis moderada<sup>19,20</sup>, pero solo la artrodesis y la artroplastia total de tobillo han mostrado resultados aceptables a medio y largo plazo, si bien son bien conocidas las tasas de pseudoartrosis y sobrecarga de articulaciones vecinas del primer procedimiento<sup>8,9,15</sup>, y el aflojamiento y otras complicaciones inherentes a la implantación de una artroplastia del segundo<sup>15-18,33</sup>.

La artrodiastasis puede suponer una alternativa válida en este grupo de pacientes que quieren preservar la movilidad, entendida como un último esfuerzo antes de pensar en otros tratamientos que sí sacrifican la articulación del tobillo original. En 1995, se publicó el primer estudio retrospectivo sobre artrodiastasis en tobillo<sup>21</sup>: fueron 11 pacientes de 35 años de media, candidatos a artrodesis quienes portaron un fijador externo circular de Ilizarov con una distracción de 5 mm durante 3 meses. Se permitió carga parcial a los pocos días y se articuló el fijador a partir de la semana 6 para permitir flexoextensión. A los 20 meses de seguimiento, todos los pacientes demostraron disminución del dolor, incluso 5 quedaron sin dolor alguno, la movilidad mejoró en más del 50% e incluso se demostró un incremento del espacio articular en 3 casos. Marijnissen et al. publican en 2002 un estudio multicéntrico prospectivo de 57 pacientes menores de 40 años con un seguimiento de 2,8 años, encontrando mejoría significativa de los parámetros funcionales en 38 pacientes, aunque 10 perdieron seguimiento, 8 se artrodesaron y uno precisó artroplastia total de tobillo por mala evolución<sup>26</sup>. Ploegmakers et al. publican sus resultados en



27 pacientes con artrosis postraumática, media de edad de 37 años y un seguimiento de 7 años: el 73% tuvieron mejoría significativa de todos los parámetros, si bien 6 pacientes fueron artrodesados<sup>34</sup>. Pero, la mejoría funcional de esta técnica ha sido demostrada no solo a corto plazo, Paley y Lamm demuestran en su publicación que 16 de 22 pacientes (73%) presentan una mejoría persistente a los 7 años de seguimiento tras la artrodiastasis<sup>35</sup>.

Respecto al tipo de fijación externa, queda demostrado que la fijación externa circular, si bien más compleja técnicamente, es superior biomecánicamente a la fijación monolateral como la que hemos utilizado en nuestra serie, ya que esta última aplica una distracción desigual sobre la articulación y es difícil de aplicar correctamente en el eje del tobillo, sin embargo, existen artículos con series amplias de pacientes que utilizan este tipo de fijación y muestran igualmente resultados satisfactorios<sup>20,22,36</sup>.

Marijnissen et al., en el año 2003 publican un estudio similar al aquí presentado, si bien nuestro seguimiento es superior, demostrando mejores resultados de la artrodiastasis más desbridamiento frente a desbridamiento aislado, con mayores índices de mejoría funcional al año<sup>37</sup>.

Nuestros resultados respecto a la mejoría del dolor en el 70% de los casos son concordantes con lo publicado<sup>21,22,24,34-36</sup>, y lo consideramos el principal beneficio clínico de este tratamiento quirúrgico.

Por otra parte, se desprende de nuestro estudio, como los pacientes que evolucionan bien comienzan a experimentar mejoría funcional a partir de los 5-6 meses de la distracción articular<sup>20</sup> (las diferencias en la escala AOFAS son significativas a partir de los 6 meses), por este hecho recomendamos a nuestros pacientes a que esperen aproximadamente un año antes de optar por tratamientos que sacrifiquen su articulación original (artrodesis o artroplastia).

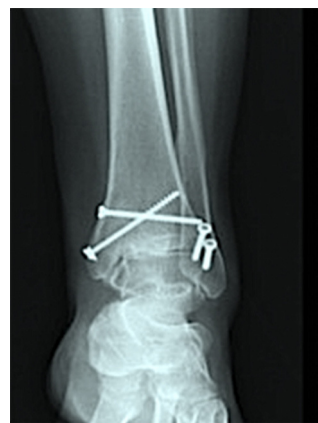Respecto a la utilización de la sinovectomía abierta frente a la artroscópica, diversos autores demuestran mejores resultados con esta última<sup>19,27,38</sup>, si bien en nuestra serie no podemos encontrar una asociación con significación estadística en este sentido.

Todos los pacientes en ambos grupos con diagnóstico previo de fractura de tobillo tipo PER acabaron con malos resultados y precisaron bien artrodesis bien artroplastia; ya se ha reseñado cómo diversos autores han relacionado este patrón fracturario con una mayor incidencia de lesiones condrales que podrían explicar los malos resultados en estos pacientes<sup>31,32</sup>.

En el «grupo artrodiastasis», los peores resultados se dieron en los pacientes de más edad (47 y 43 años) y ambos con 2 o más cirugías previas, ambos resultados sin significación estadística. En el «grupo sinovectomía», 2 de los 3 pacientes de más de 40 años acabaron con los peores resultados, ambos con más de 2 cirugías previas, aunque sin significación estadística. A pesar de no tener significación estadísticamente relevante, parece lógico pensar que la edad y el número de cirugías previas podrían influir negativamente en el resultado final.

Respecto al grado de artrosis previa según la clasificación descrita por van Dijk<sup>27</sup>, todos nuestros malos resultados en ambos grupos, salvo uno, tenían un grado 2, aunque sin asociación estadísticamente significativa.

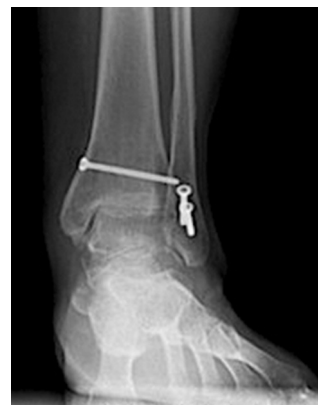Si bien no forma parte de nuestros objetivos iniciales, observamos en 4 pacientes de nuestra serie una



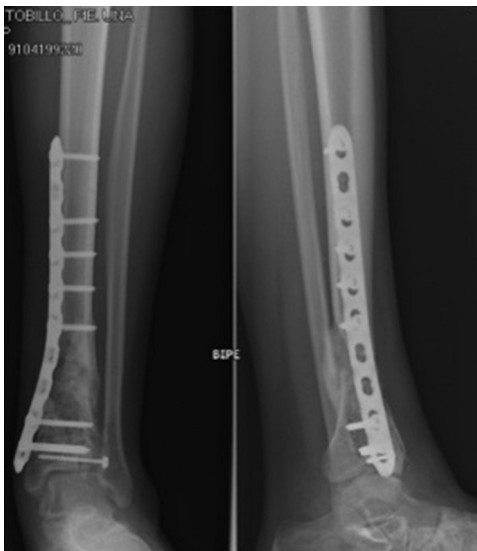**Figura 4** Esclerosis subcondral y pinzamiento medial antes de la artrodiastasis.

disminución objetiva de la esclerosis subcondral radiológica tras la aplicación de la artrodiastasis, y en unos de los casos con pinzamiento asimétrico y eje en varo, este desapareció en el control radiológico tras la retirada del fijador y se mantuvo durante todo el seguimiento (figs. 4-7). No podemos aseverar con los resultados de este estudio que la artrodiastasis recupere la interlínea articular, solo hemos evaluado criterios clínicos y funcionales, pero parece evidente que este tratamiento ha resultado efectivo en ralentizar el deterioro radiológico progresivo de los 8 pacientes de nuestra serie que han evolucionado favorablemente, pudiendo explicar los buenos resultados funcionales en estos pacientes, si bien existen estudios mediante análisis por resonancia magnética nuclear que muestran la recuperación del cartílago articular tras la aplicación de esta técnica<sup>34,35</sup>.

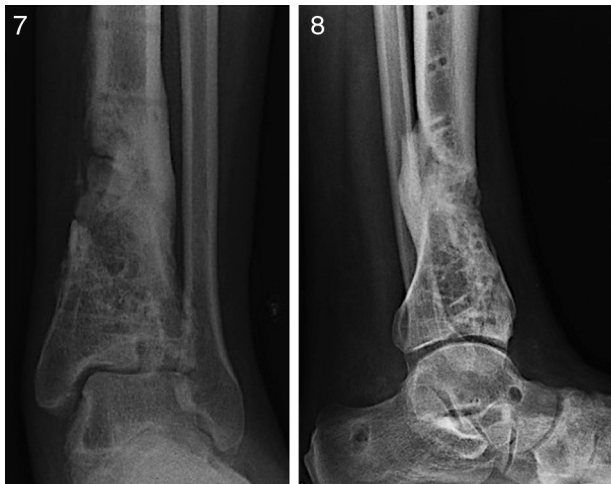En 2012, Rodríguez et al.<sup>37</sup> publican la serie más amplia de pacientes tratados con artrodiastasis de tobillo hasta la fecha. Se trata de 82 pacientes intervenidos en el período 1998 a 2010, con un seguimiento medio de 5,6 años (1-12), evaluados antes y después de la cirugía mediante la escala de resultado funcional denominada *Maryland Foot Score*, similar a la utilizada en nuestro estudio (AOFAS), pero que tiene en cuenta otros aspectos como la dificultad para usar



**Figura 5** Disminución de la esclerosis y del pinzamiento asimétrico a los 6 meses de la distracción (retirada parcial del material de osteosíntesis presente).



**Figura 6** Artrosis postraumática secundaria a fractura de pilón tibial de alta energía.



**Figura 7** A y B) Resultado tras la retirada de material de osteosíntesis y distracción articular, mantenimiento de interlínea articular a los 14 meses.

calzado habitual y aspectos estéticos. Los resultados arrojan un 24% de resultados excelentes y 55% de resultados buenos, es decir, más de un 70% de resultados buenos o excelentes, con 15% de resultados moderados y un 6% malos. De toda su serie, solo los 5 pacientes con mal resultado precisaron cirugía en el seguimiento, 4 requiriendo artrodesis tibioastragalina y uno reemplazo articular. La complicación más frecuente fue la intolerancia o infección del trayecto de los pines en un 15% de los casos, similar a los resultados de nuestra serie. Más recientemente, Smith et al.<sup>38</sup> analizan los niveles de evidencia que existen en torno a la artrodiastasis de tobillo, encontrando que todavía no existe la adecuada literatura basada en la evidencia para apoyar o refutar su uso como alternativa válida a artrodesis o artroplastia, requiriendo la implementación de estudios de mayor calidad científica, prospectivos y comparativos, para apoyar esta técnica, estudios como el que nosotros hemos llevado a

cabo en aras a validar esta técnica quirúrgica que preserva la articulación en pacientes jóvenes.

Las principales limitaciones de este estudio son la ausencia de aleatorización, si bien ambos grupos son perfectamente comparables en todos los parámetros. Consideramos asimismo que sería útil realizar un seguimiento superior al realizado hasta la fecha (al menos a medio plazo) para validar los resultados aquí obtenidos. Por otro lado, resultaría interesante incorporar a esta técnica otras terapias adyuvantes ya descritas en la artropatía de tobillo, como el plasma rico en plaquetas o la viscosuplementación, y evaluar si existen diferencias significativas en grupos de tratamiento.

## Conclusiones

En base a los resultados obtenidos en este estudio, la artrodiastasis de tobillo representa una alternativa de tratamiento válida y prometedora a tener en cuenta en el tratamiento de la artropatía postraumática de tobillo en la población joven, ayudando principalmente a disminuir el dolor y a retrasar e incluso obviar la necesidad de fusión o artroplastia en la mayoría de nuestros pacientes a corto plazo, siendo superior clínicamente a la sinovectomía aislada.

Por otra parte, al añadir una mínima morbilidad y no cerrar puertas a otros tratamientos quirúrgicos en un futuro, la proponemos como opción terapéutica en aquellos pacientes jóvenes y activos que rechacen la artrodesis tibioastragalina, siempre y cuando cumplan con los requisitos descritos en este artículo para la utilización de esta técnica quirúrgica.

## Nivel de evidencia

Nivel de evidencia II.

## Responsabilidades éticas

**Protección de personas y animales.** Los autores declaran que para esta investigación no se han realizado experimentos en seres humanos ni en animales.

**Confidencialidad de los datos.** Los autores declaran que han seguido los protocolos de su centro de trabajo sobre la publicación de datos de pacientes y que todos los pacientes incluidos en el estudio han recibido información suficiente y han dado su consentimiento informado por escrito para participar en dicho estudio.

**Derecho a la privacidad y consentimiento informado.** Los autores han obtenido el consentimiento informado de los pacientes y/o sujetos referidos en el artículo. Este documento obra en poder del autor de correspondencia.

## Conflicto de intereses

Los autores declaran no tener ningún conflicto de intereses.

## Agradecimientos

Este estudio se inició en el año 2010 animado por los primeros buenos resultados obtenidos por el Dr. Fernando Sellers, Traumatólogo del Hospital de Móstoles, recientemente fallecido.

## Bibliografía

1. Thomas RH, Daniels TR. Ankle arthritis. *J Bone Joint Surg Am.* 2003;85A:923-36.
2. Shepherd DE, Seedhom BB. Thickness of human articular cartilage in joints of the lower limb. *Ann Rheum Dis.* 1999;58:27-34.
3. Valderrabano V, Horisberger M, Russell I, Dougall H, Hintermann B. Etiology of ankle osteoarthritis. *Clin Orthop Relat Res.* 2009;467:1800-6.
4. Glazebrook M, Daniels T, Younger A, Foote CJ, Penner M, Wing K, et al. Comparison of health-related quality of life between patients with end-stage ankle and hip arthrosis. *J Bone Joint Surg Am.* 2008;90:499-505.
5. Abidi NA, Sabharwal S, Neufeld SK, Paley D, Brage M, Reese KA. En: Fischgrund JS, editor. Foot and ankle, orthopaedic knowledge update: American Academy of Orthopaedic surgeons. Rosemont, IL; 2008. p. 159-93.
6. Takakura Y, Tanaka Y, Sugimoto K, Akiyama K, Tamai S. Long-term results of arthrodesis for osteoarthritis of the ankle. *Clin Orthop Relat Res.* 1999;361:178-85.
7. Coester LM, Saltzman CL, Leupold J, Pontarelli W. Long term results following ankle arthrodesis for post-traumatic arthritis. *J Bone Joint Surg Am.* 2001;83A:219-28.
8. Fuchs S, Sandmann C, Skwara A, Chylarecki C. Quality of life 20 years after arthrodesis of the ankle. A study of adjacent joints. *J Bone Joint Surg Br.* 2003;85:994-8.
9. Buchner M, Sabo D. Ankle fusion attributable to posttraumatic arthrosis: A long-term follow up of 48 patients. *Clin Orthop.* 2003;406:155-64.
10. Maenpaa H, Lehto MU, Belt EA. Why do ankle arthrodeses fail in patients with rheumatic disease? *Foot Ankle Int.* 2001;22:403-8.
11. Perlman MH, Thordarson DB. Ankle fusion in a high risk population: An assessment of nonunion risk factors. *Foot Ankle Int.* 1999;20:491-6.
12. Dereymaeker GP, van Eygen P, Driesen R, de Ferm A. Tibiotalar arthrodesis in the rheumatoid foot. *Clin Orthop Relat Res.* 1998;349:43-7.
13. Hendrickx RPM, Stufkens SAS, de Bruijn EE, Sierevelt IN, Van Dijk CN, Kerkhoffs GM. Medium- to long term outcome of ankle arthrodesis. *Foot Ankle Int.* 2011;32:940-7.
14. Kennedy JG, Harty JA, Casey K, Jan W, Quinlan WB. Outcome after single technique ankle arthrodesis in patients with rheumatoid arthritis. *Clin Orthop Relat Res.* 2003;412:131-8.
15. Galeote-Rodríguez JE, Álvarez-Goenaga F. Artroplastia total de tobillo. *Rev Med Cir Pie.* 2012;26:7-16.
16. Kwon DG, Chung CY, Park MS, Sung KH, Kim TW, Lee KM. Arthroplasty versus arthrodesis for end-stage ankle arthritis: Decision analysis using Markov model. *Int Orthop.* 2011;35:1647-53.
17. Hintermann B, Valderrabano V, Dereymaeker G, Dick W. The HINTEGRA ankle: Rationale and short-term results of 122 consecutive ankles. *Clin Orthop Relat Res.* 2004;424:57-68.
18. Buechel FF, Buechel Jr FF, Pappas MJ. Twenty-year evaluation of cementless mobile bearing total ankle replacements. *Clin Orthop Relat Res.* 2004;424:19-26.
19. Giannini S, Buda R, Faldini MD, Vannini F, Romagnoli M, Grandi G, et al. The treatment of severe posttraumatic arthritis of the ankle joint. *J Bone Joint Surg Am.* 2007;89 Suppl 3:15-28.
20. Tellisi N, Fragomen A, Kleinman D, O'Malley MJ, Rozbruch SR. Joint preservation of the osteoarthritic ankle using distraction arthroplasty. *Foot Ankle Int.* 2009;30:318-25.
21. Van Valburg AA, van Roermund PM, Lammens J, Van Melkebeek J, Verbout AJ, Lafeber EP, et al. Can Ilizarov joint distraction delay the need for an arthrodesis of the ankle? A preliminary report. *J Bone Joint Surg Br.* 1995;77:720-5.
22. Van Valburg AA, van Roermund PM, Marijnissen AC. Joint distraction in treatment of osteoarthritis: A two year followup of the ankle. *Osteoarthritis Cartilage.* 1999;7:474-9.
23. Volkov MV, Oganessian OV. Restoration of function in the knee and elbow with a hinge-distractor apparatus. *J Bone Joint Surg.* 1975;57A:591-600.
24. Van Roermund PM, Marijnissen AC, Lafeber FP. Joint distraction as an alternative for the treatment of osteoarthritis. *Foot Ankle Clin.* 2002;7:515-27.
25. Chiodo CP, McGarvey W. Joint distraction for the treatment of ankle osteoarthritis. *Foot Ankle Clin.* 2004;9:541-53.
26. Marijnissen AC, Van Roermund PM, Van Melkebeek J, Schenk W, Verbout AJ, Bijlsma JW, et al. Clinical benefit of joint distraction in the treatment of severe osteoarthritis of the ankle: Proof of concept in an open prospective study and in a randomized controlled study. *Arthritis Rheum.* 2002;46:2893-902.
27. Van Dijk CN, Tol JL, Verheyen CC. A prospective study of prognostic factors concerning the outcome of arthroscopic surgery for anterior ankle impingement. *Am J Sports Med.* 1997;25:737-45.
28. Clare MP. A rational approach to ankle fractures. *Foot Ankle Clin N Am.* 2008;13:593-610.
29. Ramsey PL, Hamilton W. Changes in tibiotalar area of contact caused by lateral talar shift. *J Bone Joint Surg Am.* 1976;58:356-7.
30. Thordarson DB, Motamed S, Hedman T, Ebramzadeh E, Bakshian S. The effect of fibular malreduction on contact pressures in an ankle fracture malunion model. *J Bone Joint Surg Am.* 1997;79:1809-15.
31. Lindsjö U. Operative treatment of ankle fracture-dislocations: A follow-up study of 306/321 consecutive cases. *Clin Orthop Relat Res.* 1985;199:28-38.
32. Hintermann B, Regazzoni P, Lampert C, Stutz G, Gächter A. Arthroscopic findings in acute fractures of the ankle. *J Bone Joint Surg Br.* 2000;82B:345-51.
33. Álvarez-Goenaga F. Artroplastia total de tobillo. Primeros 25 casos. *Rev Esp Cir Ortop Traumatol.* 2008;52:224-32.
34. Ploegmakers JJ, Van Roermund PM, Van Melkebeek J, Lammens J, Bijlsma JW, Lafeber FP, et al. Prolonged clinical benefit from joint distraction in the treatment of ankle osteoarthritis. *Osteoarthr Cartil.* 2005;13:582-8.
35. Paley D, Lamm BM. Ankle joint distraction. *Foot Ankle Clin.* 2005;10:685-98.
36. Rodríguez E, Hutchinson B, Clifford C, McCann K. Arthrodiastasis in the treatment of ankle arthritis: A case series. *The Foot and Ankle Online Journal.* 2012;5:2.
37. Marijnissen AC, van Roermund PM, van Melkebeek J, Lafeber FP. Clinical benefit of joint distraction in the treatment of ankle osteoarthritis. *Foot Ankle Clin.* 2003;8:335-46.
38. Smith NC, Beaman D, Rozbruch SR, Glazebrook MA. Evidence-based indications for distraction ankle arthroplasty. *Foot Ankle Int.* 2012;33:632-6.