



TEMA DE ACTUALIZACIÓN

Fractura de sacro con disociación espínulo-pélvica. Revisión de la literatura

I. Cearra*, R. Alonso, D. Martínez-Ogalla, J. Hoyos, A. Lauzirika, R. Mongil y E. Álvarez-Irusteta

Servicio de Cirugía Ortopédica y Traumatología, Hospital Universitario de Basurto, Bilbao, Vizcaya, España

Recibido el 2 de marzo de 2013; aceptado el 2 de agosto de 2013

Disponible en Internet el 2 de octubre de 2013

PALABRAS CLAVE

Fractura de sacro;
Disociación traumática espínulo-pélvica;
Fijación espino-pélvica;
Complicaciones postoperatorias;
Politraumatizado

KEYWORDS

Sacral fracture;
Traumatic spino-pelvic dissociation;
Lumbo-pelvic fixation;
Postoperative complications;
Multiple trauma

Resumen Se emplea el término de fractura de sacro con disociación espínulo-pélvica, para aquellas fracturas del sacro que conjugan un trazo transversal con trazos sagitales en ambas alas sacras, provocando de esta forma una separación mecánica entre el raquis –junto con el fragmento de sacro proximal resultante– y la pelvis.

Se trata de una lesión muy infrecuente, aunque probablemente infradiagnosticada. Presentándose habitualmente en el contexto de un politraumatismo de alta energía, su diagnóstico y tratamiento tempranos son fundamentales para un mejor pronóstico funcional.

Presentamos una revisión bibliográfica sobre esta entidad, relativamente poco conocida.

© 2013 SECOT. Publicado por Elsevier España, S.L. Todos los derechos reservados.

Sacral fracture with spino-pelvic dissociation: A literature review

Abstract The term, sacral fracture with traumatic spino-pelvic dissociation, is applied to those fractures of the sacrum in which there are both transverse and sagittal fracture lines in the sacrum, leading to a mechanical dissociation of the spine and the proximal fragment of the sacrum from the remaining sacrum and the pelvis.

It is a quite rare pathological condition, and probably underdiagnosed. As it usually results from a high energy multiple trauma, an early diagnosis and treatment are mandatory for a better functional prognosis.

We present a literature review of this relatively unknown injury.

© 2013 SECOT. Published by Elsevier España, S.L. All rights reserved.

Concepto

La desvinculación o pérdida de relación traumática entre el raquis y la pelvis que habitualmente tiene lugar en traumatismos de alta energía, puede presentarse de diferentes

* Autor para correspondencia.

Correos electrónicos: inigocearra@hotmail.com, inigo.cearraguezuraga@osakdietza.net (I. Cearra).

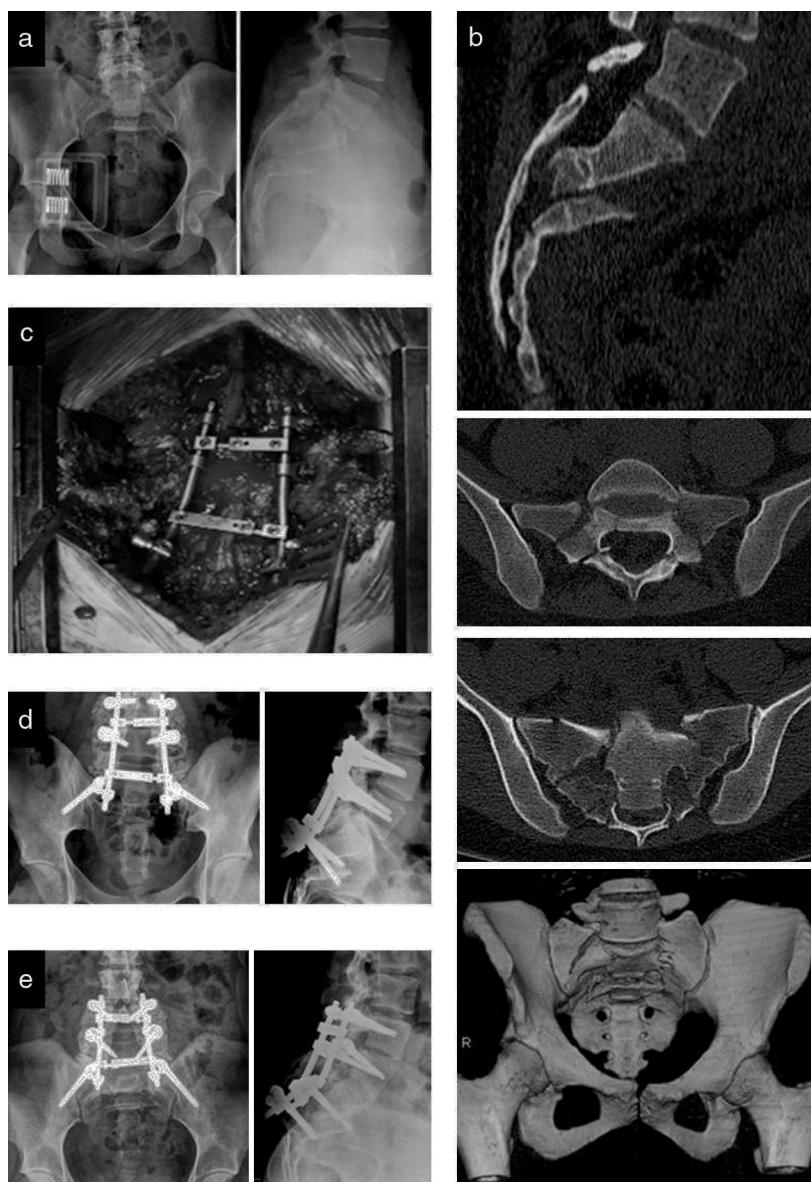


Figura 1 Mujer de 24 años. Precipitación autolítica. (a) Radiología simple en la que se evidencia una fractura transversal de sacro con flexión y antepulsión del fragmento distal. (b) La tomografía computarizada muestra una fractura de sacro en «H» con disociación E-P. Presentaba hipoestesia en periné, incontinencia fecal y retención urinaria. Se intervino a la paciente a las 48 h de ingreso. (c) Mediante abordaje posterior directo de sacro y últimas lumbares, se realizó laminectomía bilateral descompresiva desde L5 a S3, y reducción parcial de la fractura y fijación E-P con tornillos pediculares en L4 y L5 e ilíacos, y barras longitudinales con doble refuerzo transversal. Al obtener una descompresión adecuada con este gesto y no disponer de un control completo del fragmento de sacro distal, no se consideró forzar una reducción anatómica completa para evitar una eventual morbilidad derivada de la manipulación. Se asoció una artrodesis posterolateral con injerto autólogo de cresta iliaca. (d) Control radiográfico postoperatorio satisfactorio. (e) Control a los 7 meses de la cirugía, donde se aprecia consolidación de la fractura y artrodesis de niveles L4-S1. En el control anual la paciente deambulaba sin precisar dispositivos de ayuda y sin dolor, presentando una hipoestesia residual en periné y un aceptable control de esfínteres, persistiendo una leve disfunción urinaria.

formas, incluyendo la fractura-luxación lumbosacra o la luxación sacroiliaca bilateral. Sin embargo, el término de disociación traumática espínulo-pélvica o espino-pélvica (E-P), acuñado por Bents et al. en 1996¹ para distinguirla de las anteriores, hace referencia a una condición patológica en la que esta pérdida de relación ocurre por la asociación de una fractura transversa junto con fracturas sagitales en ambas alas sacras, resultando un segmento proximal con

la columna vertebral y el fragmento de sacro proximal, separado mecánicamente de un segmento distal conformado por el anillo pelviano y el resto de sacro. La consecuencia más frecuente en el plano sagital es que por efecto de la gravedad y de los flexores de la cadera, se produzca una flexión relativa del segmento distal respecto al proximal, provocando una deformidad en cifosis en el foco de fractura². Además, el fragmento distal suele experimentar una traslación

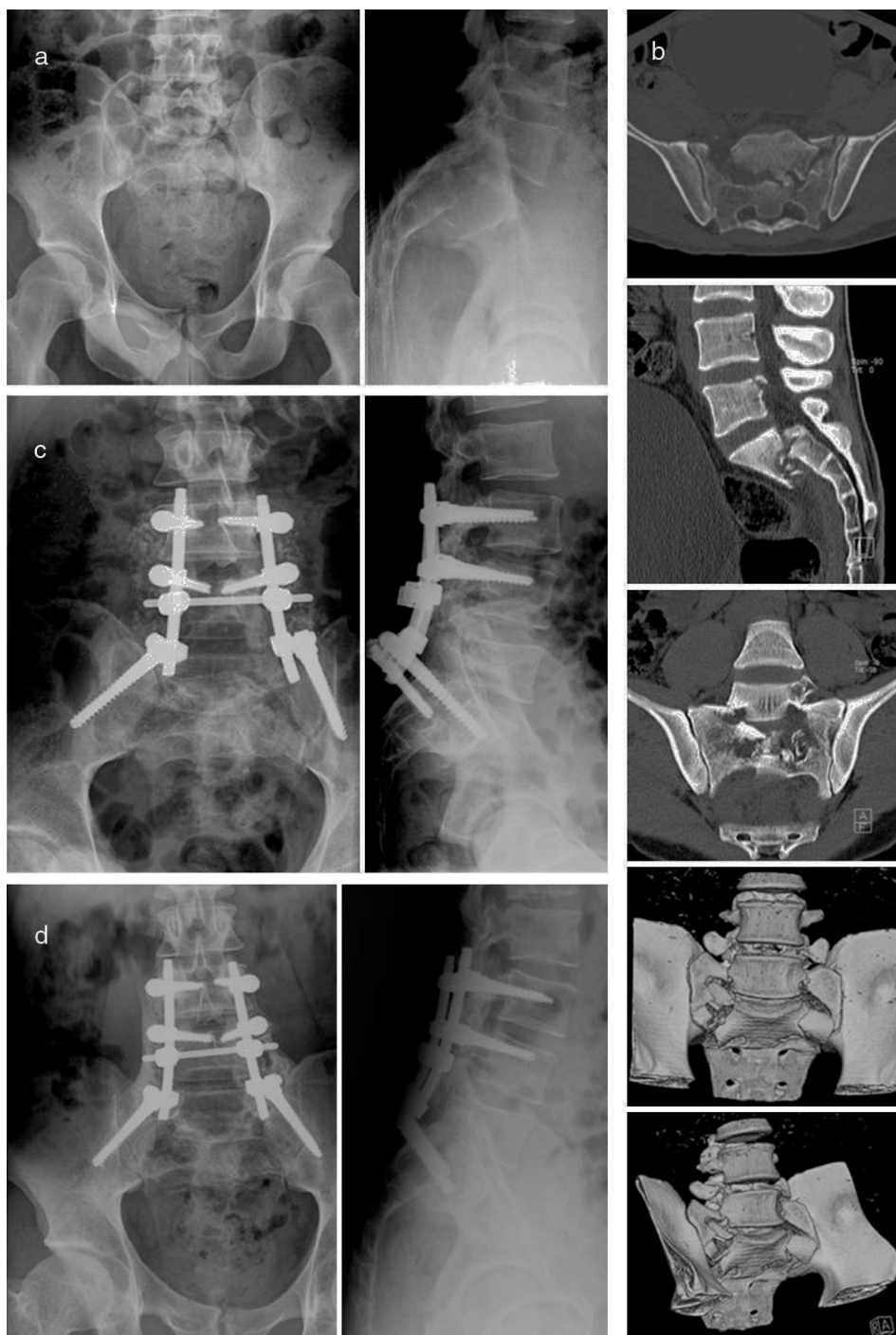


Figura 2 Varón de 25 años. Precipitación accidental. (a) En la radiología simple se observa una fractura transversal de sacro con flexión y retropulsión del fragmento distal. (b) La tomografía computarizada muestra una fractura de sacro en «U» con disociación E-P. Presentaba una discreta paresia en la extremidad inferior izquierda, y adecuado control de esfínteres. Se intervino al paciente a las 48 h de ingreso. Mediante abordaje posterior se realizó una laminectomía bilateral descompresiva de niveles L4-S1. Como en el caso anterior, ante la adecuada descompresión conseguida y difícil control del sacro distal, optamos por aceptar una reducción parcial de la fractura. Se llevó a cabo una fijación E-P con tornillos pediculares lumbares L3-L4 e ilíacos, unidos mediante barras longitudinales con un refuerzo transversal único. Se asoció una artrodesis posterolateral con injerto ilíaco. (c) Control radiográfico postoperatorio satisfactorio. (d) Control al año de la cirugía, donde se aprecia la consolidación de la fractura y artrodesis de niveles L3-S1. En el control anual el paciente deambulaba sin dispositivos de ayuda, con lumbalgia moderada que podría estar en relación con la prominencia del material de osteosíntesis. Presentaba un control completo de esfínteres.

anterior o, más raramente, posterior. Para ilustrar mejor estos cambios, presentamos a modo de ejemplo 2 casos atendidos en nuestro centro en los últimos 2 años (figs. 1 y 2).

El mecanismo lesional incluiría un traumatismo de muy alta energía con compresión axial en el sacro³, lo que ocurre con frecuencia en caídas desde grandes alturas y, en muchas ocasiones, con intención autolítica; de hecho esta entidad fue descrita por Roy-Camille en 1998 como la «fractura del saltador suicida» (*suicidal jumper fracture*)⁴. Sin embargo hay otros mecanismos descritos como accidente de tráfico, aplastamiento, o incluso lesión por arma de fuego⁵.

Aunque se han utilizado como equivalentes los términos «fractura de sacro con forma de U» (*U-shaped sacral fracture*)⁶, o «fractura de sacro con forma de H»⁷, así llamadas por la trayectoria de las líneas de fractura, veremos más adelante que estos son, estrictamente, subtipos de fracturas de sacro con disociación E-P, toda vez que la forma de la fractura de sacro en el plano coronal se describe según el trayecto e intersección de los trazos de fractura transversal y sagitales mencionados, dando lugar en ocasiones a formas distintas a la de la «U» o la «H».

Epidemiología

Este tipo de fracturas de sacro ocurre con muy baja frecuencia. Esto hace que la mayoría de casos publicados correspondan a casos aislados, o series cortas de casos^{1,5,8-10}. En una serie amplia de 442 pacientes con disrupción del anillo pélvico, Nork et al. señalan solo 13 casos de fractura de sacro con disociación E-P, descritos como «fractura de sacro con forma de U», es decir solo un 2,9% de las disrupciones de anillo pélvico².

Dadas las características del traumatismo necesario para ocasionar la lesión, es habitual que la fractura de sacro con disociación E-P tenga lugar en pacientes politraumatizados con múltiples lesiones óseas y viscerales asociadas, y con una alta mortalidad^{1,3,4,6}, lo que conlleva en muchos casos un retraso en su diagnóstico— Roy-Camille et al. presentan 5 retrasos en su serie de 13 pacientes, el 38%⁴—y, probablemente, a una falta de diagnóstico en los pacientes muy graves que no llegan a recuperar la consciencia⁸. El diagnóstico tardío se realiza en estos casos con la aparición de una sintomatología sugerente una vez mejora el estado general del paciente, y/o hay una progresión de un eventual déficit neurológico. Esto es de una gran importancia, porque el retraso en el diagnóstico y tratamiento de esta entidad está asociado a un pronóstico funcional más pobre. Se asocian lesiones abdominales hasta en un 42% de los casos, torácicas en el 37%, TCE en el 21%, fracturas de extremidades inferiores en el 63% y fracturas vertebrales en el 47%¹¹.

De entre estas lesiones acompañantes, cabe destacar la alta incidencia de lesión neurológica que abarca desde la monorradiculopatía incompleta hasta la cauda equina. Schildhauer et al. hallaron una prevalencia del 56% de lesión neurológica¹¹, mientras Huittinen encontró un 35% de sección de raíz lumbar o sacra para fracturas transversas del sacro¹². Sin embargo, debe tenerse en cuenta que la escasa casuística hace difícil la generalización sobre la frecuencia de afectación neurológica en la fractura de sacro con disociación E-P.

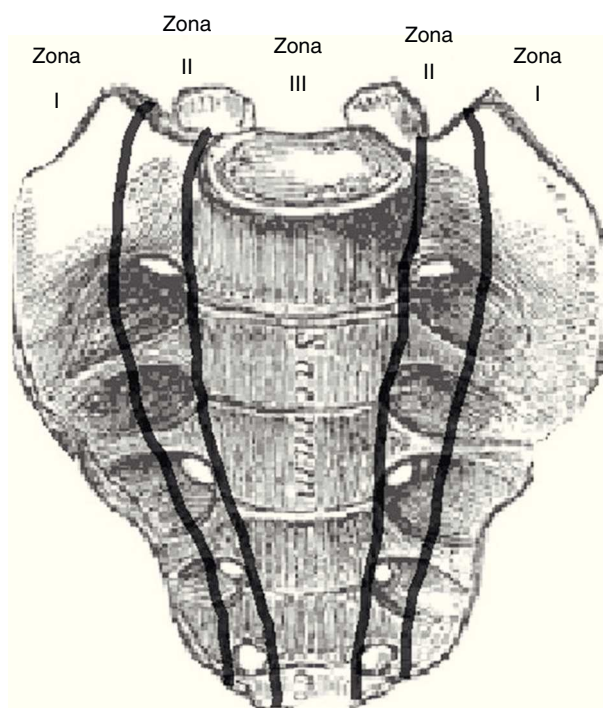


Figura 3 Clasificación de Denis, basada en la localización del trazo de fractura respecto a los orificios de conjunción sacros. Tipo I o transalar (zona I); tipo II o transforaminal (zona II) y tipo III o central (zona III).

Clasificación

Al no existir una clasificación específica para las fracturas de sacro con disociación E-P, suelen emplearse otros sistemas de clasificación de fracturas de sacro¹³, como las descritas, en orden cronológico, por Tile¹⁴, Denis et al.¹⁵, Isler¹⁶, o por Strange-Vognsen y Lebech¹⁷ como modificación de la de Roy-Camille et al.⁴.

La clasificación de Denis se fija en la relación entre el trazo de fractura y los agujeros de conjunción sacros en el plano coronal, distinguiendo (fig. 3):

- Tipo I: transalares, con trazo lateral a los mismos.
- Tipo II: transforaminales.
- Tipo III: centrales, con trazo medial a los agujeros de conjunción.

Esta clasificación tiene valor pronóstico, siendo el riesgo de lesión neurológica progresivamente mayor desde el tipo I al tipo III. Las fracturas de sacro con disociación E-P se comportan como un tipo III de Denis, al tener un trazo que involucra el canal central del sacro. Por ello, para complementar la descripción de la fractura en el plano coronal, se ha propuesto la utilización de letras a las que puedan asemejarse los trazos de la fractura transversal y sagitales, tales como fractura en «H», «U», «T», o «Y»⁶ (fig. 4). Las fracturas con trazo en «H» o en «U» son las más frecuentes, y el término de fractura de sacro en «H» o en «U» se ha empleado como equivalente al concepto de fractura de sacro con disociación E-P, si bien no dejarían de ser solo una de las formas en que se puede presentar la disociación.

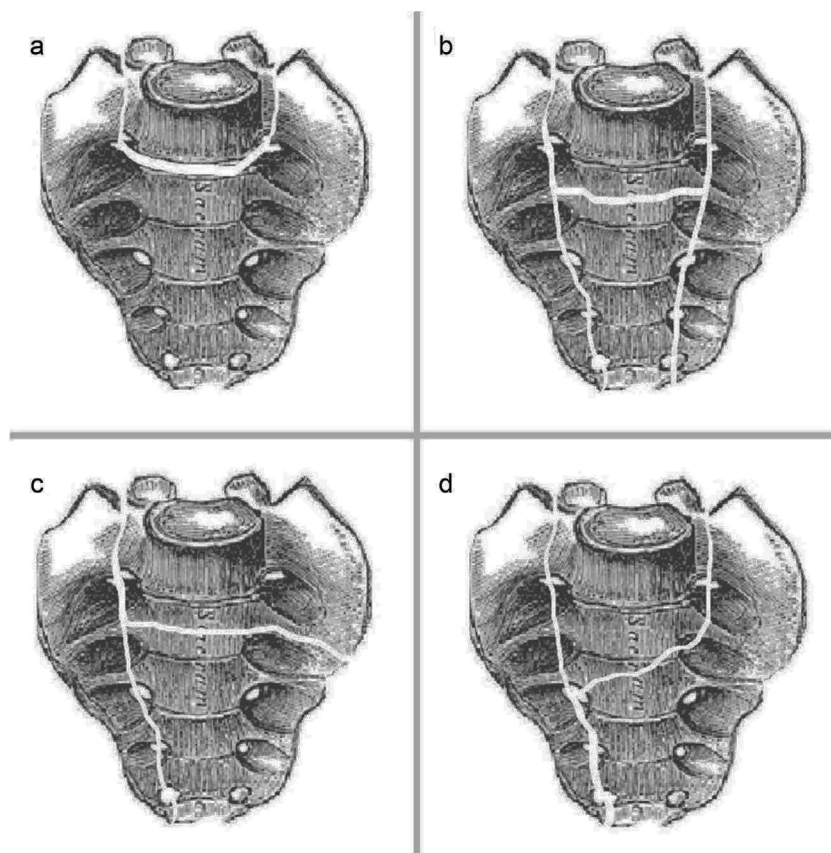


Figura 4 Clasificación morfológica. Descripción de la forma de los trazos de fractura en el sacro, en el plano coronal. (a) Fractura en «U». (b) Fractura en «H». (c) Fractura en «T». (d) Fractura en «Y».

En referencia al desplazamiento en el plano sagital, suele emplearse la clasificación de Roy-Camille modificada por Strange-Vognsen y Lebech. Esta distingue 4 tipos, con los 3 primeros descritos según la posición del fragmento distal respecto al proximal (fig. 5):

- Tipo I: angulación en cifosis, sin traslación.
- Tipo II: angulación con traslación parcial anterior.
- Tipo III: angulación con traslación completa.
- Tipo IV: conminución segmentaria del cuerpo vertebral de S1.

Además, se describe un tipo 5 correspondiente a las fracturas de sacro inferior, de menor morbilidad¹⁸.

Evaluación clínica

Teniendo en cuenta el riesgo de retraso en el diagnóstico, la exploración clínica cobra especial importancia. Al tratarse frecuentemente de pacientes politraumatizados, la atención inicial debería realizarse según el protocolo de *Advanced Trauma Live Support* (ATLS) o similar, asegurando vía aérea, respiración y control hemodinámico, para a continuación llevar a cabo una exploración neurológica y de daños viscerales o en aparato locomotor¹⁹.

Debería realizarse cuando sea posible una anamnesis acerca del mecanismo lesional, la localización del dolor

y otra sintomatología en pelvis o miembros inferiores. En muchos casos esto no puede realizarse hasta que el paciente está suficientemente recuperado, por lo que debe mantenerse un alto índice de sospecha. La exploración ha de realizarse de manera meticulosa y sistemática en todos los casos: debe valorarse la estabilidad del anillo pélvico mediante ligeras fuerzas rotacionales (maniobra *log-roll*)²⁰, así como buscar zonas de crepitación, edema, o hematoma. Incluso, con una sospecha suficientemente alta de fractura de sacro, sería adecuado llevar a cabo un tacto rectal –y vaginal, en las mujeres– para descartar que la misma sea abierta, con perforación de recto y/o vagina. Por otra parte, ha de realizarse un completo examen neurológico, dirigido a descartar lesiones a nivel de últimas raíces lumbares y raíces sacras, incluida la cauda equina; así, aunque es inexcusable explorar las extremidades inferiores en busca de posibles daños en L4, L5 y/o S1, no debemos olvidar que en presencia de una lesión neurológica a un nivel más bajo, no encontraremos un déficit motor claro, por lo que es fundamental explorar una posible atonía vesical, disminución en el tono del esfínter anal o una hipoestesia o anestesia en silla de montar y/o en extremidades que oriente nuestras sospechas. No debe olvidarse, además, que esta clínica neurológica puede estar enmascarada en el momento inicial del traumatismo¹³. Si encontramos déficit neurológico, este suele clasificarse de acuerdo a la escala neurológica de Gibbons et al.²¹, que distingue los grados:

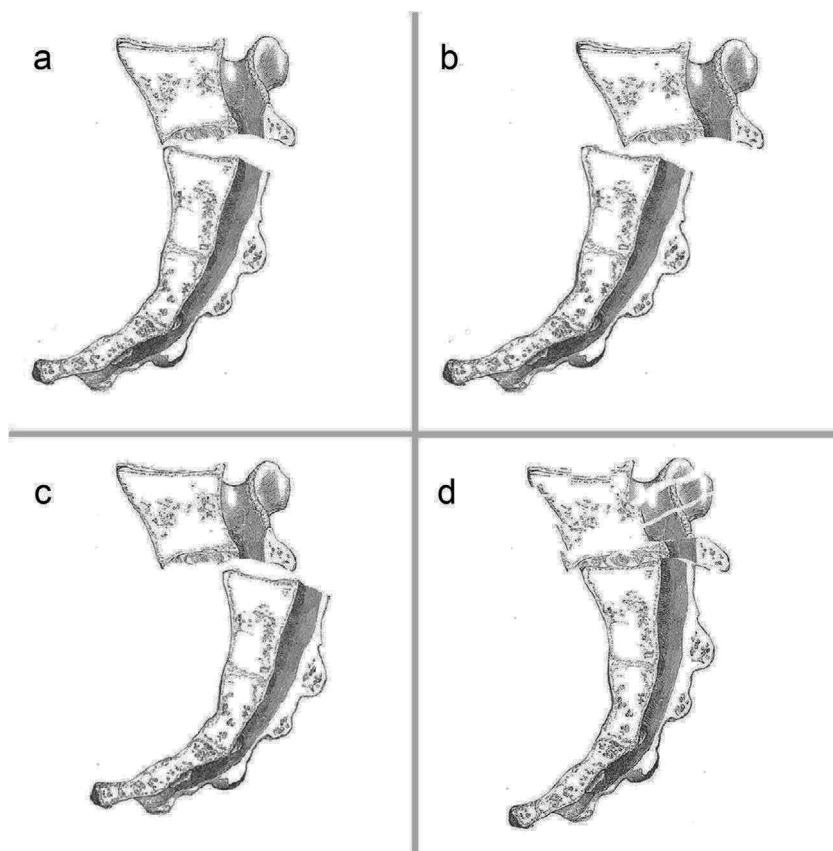


Figura 5 Clasificación de Roy-Camille modificada. Relación entre los fragmentos sacros, en el plano sagital. (a) Tipo I: angulación en cifosis sin traslación. (b) Tipo II: angulación con traslación parcial anterior. (c) Tipo III: angulación con traslación completa. (d) Tipo IV: conminución segmentaria de S1.

- Grado 1: ninguna lesión neurológica.
- Grado 2: parestesias.
- Grado 3: paresia de extremidades inferiores.
- Grado 4: déficit de esfínteres.

Evaluación radiológica

Aunque la realización de una proyección anteroposterior de la pelvis está contemplada en todos los protocolos de atención al politraumatizado²², hay que tener en cuenta que su sensibilidad para detectar una fractura de sacro se estima en tan solo un 30%⁶. Aun así, se ha descrito la posible aparición del llamado «signo de la escalera de mano» (*stepladder sign*) como indicador de la disrupción de los forámenes sacros anteriores²³, y se ha señalado la existencia de una fractura en el proceso transverso de L5 como indicador indirecto de posible fractura de sacro¹⁵. Esta proyección anteroposterior debe complementarse con visiones *inlet* y *outlet* de la pelvis y, especialmente, con una proyección lateral de sacro, donde es más fácil apreciar el trazo transversal de fractura.

En el estudio de estas enfermedades resulta obligatoria la realización de un estudio de TC de columna y pelvis, que permite comprender mejor el patrón de fractura y facilitar la toma de decisiones en cuanto al tratamiento²⁴. Es especialmente recomendable obtener cortes en los planos sagital y coronal, que nos permitirán clasificar la fractura en base a las clasificaciones antes descritas.

Los estudios de RMN, por último, pueden aportar información relevante de cara a delimitar las áreas de compresión nerviosa, así como el desplazamiento de los fragmentos, pero su poca disponibilidad en comparación con la TC le resta utilidad en la atención urgente.

Tratamiento inicial

Consistiría en un control de daños, de acuerdo al protocolo ATLS o similar¹⁹, seguidos de una estabilización provisional de la pelvis, especialmente en el contexto de fracturas de pelvis tipo C de Tile con inestabilidad rotacional y vertical^{25,26}.

En los casos de fractura de sacro con disociación E-P aislada no se han descrito las ventajas de ningún tipo de fijación provisional, entre las descritas habitualmente para fracturas de la pelvis²⁷.

Tratamiento definitivo

El tratamiento conservador, utilizado en el pasado debido a que la cirugía solo podía ofrecer una capacidad limitada de reducción y estabilización de la fractura^{28,29}, hoy en día encuentra pocas aplicaciones. Consistente en reposo en cama con tracción de tracción de extremidades inferiores, está prácticamente justificado ante pacientes en los cuales la cirugía esté contraindicada por comorbilidades graves. Incluso en los pacientes sin daño neurológico, y con

fracturas escasamente desplazadas, un tratamiento quirúrgico con estabilización de las mismas permitiría una movilización precoz, disminuyendo la morbimortalidad derivada del encamamiento y mejorando los resultados funcionales a largo plazo en el paciente politraumatizado¹¹.

La norma es, por tanto, el tratamiento quirúrgico con descompresión de los elementos nerviosos, y reducción y estabilización de la lesión. La estabilización tiene por objeto evitar el encamamiento prolongado, ayudar en la descompresión neurológica, y corregir o prevenir desplazamientos que pudieran alterar el eje sagital y llevar a la generación de un dolor crónico o a una compresión nerviosa. Aunque no hay una indicación categórica sobre los tiempos, se recomienda llevar a cabo esta cirugía en las primeras 24-72 h, de cara a maximizar la capacidad de recuperación del daño neurológico³⁰. Sin embargo, si este se manifestase antes con la aparición de una cauda equina, sería deseable un tratamiento más precoz.

La descompresión se lleva a cabo de forma directa mediante la retirada de los fragmentos óseos de lámina fracturada, completado una laminectomía en el sacro tan amplia como sea necesaria. Además, conseguir una reducción de la fractura puede añadir una descompresión indirecta al restaurar la anatomía.

Para la reducción se han descrito también diversas maniobras directas e indirectas, como por ejemplo la colocación de un tornillo de Schanz en el sacro superocentral para una manipulación y reducción directa de este fragmento y/o la utilización de tornillos de Schanz con rosca distal en ambas alas ilíacas, a modo de palanca o *joystick*, para realizar una manipulación indirecta³⁰. En cualquier caso, con la reducción es muy importante restablecer el alineamiento E-P, tanto en el plano coronal como en el sagital. Y si bien el primero suele conseguirse de manera adecuada mediante manipulación controlada y control de escopia, el realineamiento sagital suele entrañar importantes dificultades: no existiendo hueso cortical intacto en las alas sacras que guíen la reducción, conseguir alinear los fragmentos proximal y distal del sacro no garantiza en muchos casos su reducción respecto a las alas sacras. Para mitigar estas dificultades Vresilovic et al.¹⁰ recomiendan el uso del fluoroscopio para controlar el eje sagital durante la colocación del paciente en la mesa quirúrgica, con confirmación posterior, antes de la fijación interna. Por su parte, Hart et al.⁷ describen la utilidad de la incidencia pélvica –un parámetro históricamente descrito en la espondilolistesis para determinar la orientación pélvica y el balance E-P³¹–, como una herramienta de gran ayuda, en su experiencia. La incidencia pélvica se define como el ángulo obtenido al cruzarse una línea perpendicular al punto medio del platillo superior de S1, y otra trazada desde dicho punto hasta el centro de las cabezas femorales (o punto medio entre ambas, en caso de no estar superpuestas). Conocer o deducir la incidencia pélvica del paciente previa al traumatismo permite orientar una reducción anatómica y, además, recuperar el balance sagital del paciente, lo que es muy importante para obtener un buen resultado funcional. Hay que volver a señalar que conseguir una reducción anatómica completa puede resultar difícil, ya que frecuentemente no es posible asegurar un adecuado control del fragmento de sacro distal. Cualquier manipulación debería realizarse siempre con garantías para evitar lesiones iatrogénicas. No debe olvidarse en última instancia, que

la base del tratamiento la constituyen la descompresión y la estabilización, quedando como objetivo ideal pero secundario la obtención de una reducción anatómica perfecta.

La propia anatomía del sacro, por una parte, y los trazos de fractura, por otra, condicionan un entorno poco propicio para realizar una adecuada osteosíntesis directa en el sacro, lo que ha llevado en el pasado a algunos autores a abogar por un tratamiento no quirúrgico de las fracturas a este nivel³². En el pasado se han empleado barras de Harrington, tornillos iliosacros, barras o placas transilíacas, y placas trans-sacras.

Actualmente, dichas técnicas se han visto superadas biomecánicamente por sistemas de fijación E-P³³, que se han convertido en el estándar de tratamiento. Estos montajes incluyen una sólida fijación lumbar con tornillos pediculares a varios niveles solidarizada mediante barras con tornillos ilíacos colocados a nivel de la espina ilíaca posterosuperior. A pesar de que se puede conseguir una adecuada fijación con un tornillo único en cada ala ilíaca, hay estudios biomecánicos que demuestran la superioridad de emplear 2 tornillos³⁴, si bien su colocación probablemente sea técnicamente más difícil e incrementa los problemas derivados de la prominencia del material de osteosíntesis.

La fijación E-P descarga el área de la lesión, puenteando la normal transmisión de cargas que se genera desde los acetábulos hasta la columna lumbar pasando por las articulaciones sacroilíacas^{30,33,35,36}, consiguiéndose una adecuada estabilidad vertical. El constructo antes descrito, sin embargo, tiene un peor control de la inestabilidad rotatoria³⁷, frecuente en este tipo de lesiones, por lo que puede añadirse en aras a una mejor estabilización un conector transversal o bien emplear un sistema de osteosíntesis triangular, que añade a la fijación lumbosacra tornillos iliosacros o bien una barra trans-sacra^{31,38}.

En casos concretos de fracturas con morfología coronal en «U», no desplazadas, y sin compromiso neurológico, Nork et al.² describen buenos resultados con el uso de tornillos iliosacros percutáneos. Sin embargo, esta técnica no estaría indicada en las fracturas inestables, desplazadas, conminutas o irreductibles en cerrado^{10,30}; además, se han señalado como limitaciones el escaso agarre de los tornillos iliosacros en solitario en un sacro conminuto, su incapacidad para estabilizar la deformidad sagital, o la posibilidad de originar un daño neurológico iatrogénico con una eventual compresión u ocupación de los forámenes sacros²⁸.

Resultados y complicaciones

Los resultados a corto-medio plazo publicados tras el tratamiento de fracturas de sacro con disociación E-P están muy condicionados por la frecuente comorbilidad grave asociada. Por otra parte, la escasez y complejidad de este tipo de lesiones dificultan llegar a conclusiones con el suficiente nivel de evidencia sobre su tratamiento óptimo. Por ello es preferible evaluar los resultados a largo plazo, y tomando el déficit neurológico residual como el mayor determinante de la calidad de vida del paciente⁶.

Siguiendo un orden cronológico, Phelan et al.³² describen en 1991 una mejoría neurológica de en torno al 80% en fracturas transversas del sacro con daño nervioso tratadas conservadoramente, porcentaje equiparable al referido para el tratamiento quirúrgico³⁹. Sin embargo, Vaccaro et al.²³, en 2004, predicen un mal pronóstico cuando existe

una sección o avulsión bilateral de raíces, y una gran mejoría potencial con la reducción, descompresión y fijación quirúrgica, en los casos de daño por compresión nerviosa. Schildauer et al.³⁰, por su parte, distinguen en 2006 una recuperación completa de la función esfinteriana de hasta el 86% de los pacientes con integridad de las raíces nerviosas, y de solo el 36% ante al menos una raíz seccionada.

El trabajo de Dussa y Soni⁴⁰, del año 2008, representa el único estudio del que tenemos constancia que compara tratamiento quirúrgico vs. conservador en las fracturas transversas de sacro. Sus autores concluyen que no hay evidencia de superioridad del tratamiento quirúrgico en términos de recuperación del control de esfínteres. En este trabajo se definen datos indirectos –la angulación severa o el desplazamiento de la fractura–, así como directos –neurotmesis– de grave daño neurológico, como factores predictivos de un mal resultado, independientemente del tratamiento realizado.

En relación a la calidad de vida tras estas lesiones, Gribnau et al.²⁹ publican en 2009 una revisión de 8 pacientes con fractura de sacro en «U» con disociación E-P, en los que se emplea el cuestionario EuroQoL-6D, concluyendo que la influencia del tratamiento quirúrgico en la morbilidad a largo plazo es difícilmente valorable por las lesiones asociadas y los trastornos psiquiátricos derivados; en esta serie la totalidad de los pacientes se mostraban capaces de su propio cuidado y autónomos para las actividades básicas de la vida diaria.

La consolidación de las fracturas no parece un problema, al menos en las series quirúrgicas relatadas, consiguiéndose excelentes tasas de unión tanto para la mencionada técnica percutánea de Nork et al.², como para la osteosíntesis triangular abierta, en la serie de Schildauer et al.³³. Sin embargo, una consolidación sólida pero viciosa, debida a una reducción muy incompleta o fijación insuficiente de la fractura, puede condicionar el desarrollo en el plano sagital de una cifosis lumbosacra, y esta llevar a una hiperlordosis lumbar y/o flexión de caderas y rodillas compensatoria (desequilibrio sagital)⁷, empobreciendo el resultado funcional.

La frecuente asociación de un daño extenso en partes blandas sí parece condicionar un índice relativamente alto de complicación de la herida quirúrgica. Bellabarba et al.³ describen en un serie de 19 pacientes un hematoma, un seroma, y 3 infecciones de herida quirúrgica, requiriendo en todos los casos revisión en quirófano.

Por último, destacan las complicaciones derivadas de la prominencia de los tornillos ilíacos, de incidencia no cuantificada pero considerada como frecuente⁶, y que puede provocar desde simples molestias hasta úlceras de decúbito y sobreinfección, especialmente en pacientes politraumatizados que experimentan pérdida de panículo adiposo y encamamiento prolongado. Intentando minimizar este problema, Schildauer et al.³⁰ recomiendan un punto de entrada tan medial como sea posible en la introducción de los tornillos ilíacos, así como enterrar la cabeza de estos empleando el avellanador.

Conclusiones

La fractura de sacro con disociación E-P es una entidad rara, pero frecuentemente infradiagnosticada. Por ello, es

imprescindible mantener un elevado índice de sospecha ante el paciente politraumatizado, especialmente en el precipitado desde una altura. Debería realizarse siempre una exploración neurológica detallada de las raíces lumbares y sacras, complementada con un estudio radiológico incluyendo proyecciones AP, *inlet* y *outlet* de pelvis e inexcusablemente una lateral de sacro, así como una TC o RM urgentes ante cualquier hallazgo patológico. Es importante recordar la descripción conceptual de la fractura de sacro con disociación E-P para distinguirla de otras entidades, así como las clasificaciones de Denis, Roy-Camille, y la morfológica, de cara a una mejor comprensión de la fractura. Aunque la escasa casuística nos impide tener fuertes evidencias, existe consenso sobre la superioridad del tratamiento quirúrgico en el manejo de estos pacientes, debido a que posibilita realizar una descompresión neurológica, así como una reducción y fijación de la fractura que faciliten una movilización precoz. Este tratamiento debería realizarse de manera urgente diferida, en los primeros 2 o 3 días, una vez caracterizada la lesión y siempre que la situación general del paciente lo permita, si bien una progresión del déficit neurológico podría obligar a adelantar esta cirugía. Durante la misma, es importante conseguir una adecuada reducción en los planos coronal y sagital, y respecto a la fijación parece existir evidencia de una superioridad de la estabilización E-P, combinando una fijación pedicular lumbar con una fijación iliaca; la realización de una osteosíntesis triangular, además, parece aumentar la estabilización rotacional. El resultado a corto plazo es muy dependiente de la comorbilidad que presenta el paciente, pudiendo esperarse además una elevada frecuencia de complicaciones locales tanto de la herida quirúrgica como por el material de osteosíntesis. El resultado a medio-largo plazo está influenciado notablemente por la presencia de secuelas neurológicas. Otros factores que pueden influir en el resultado final son la ausencia de consolidación, deformidades residuales, o aflojamiento del material de osteosíntesis.

Nivel de evidencia

Nivel de evidencia IV.

Responsabilidades éticas

Protección de personas y animales. Los autores declaran que para esta investigación no se han realizado experimentos en seres humanos ni en animales.

Confidencialidad de los datos. Los autores declaran que han seguido los protocolos de su centro de trabajo sobre la publicación de datos de pacientes y que todos los pacientes incluidos en el estudio han recibido información suficiente y han dado su consentimiento informado por escrito para participar en dicho estudio.

Derecho a la privacidad y consentimiento informado. Los autores han obtenido el consentimiento informado de los pacientes y/o sujetos referidos en el artículo. Este documento obra en poder del autor de correspondencia.

Conflicto de intereses

Los autores declaran no tener ningún conflicto de intereses.

Bibliografía

- Bents RT, France JC, Glover JM, Kaylor KL. Traumatic spondylo-pelvic dissociation. A case report and literature review. *Spine (Phila Pa 1976)*. 1996;21:1814-9.
- Nork SE, Jones CB, Harding SP, Mirza SK, Routt ML Jr. Percutaneous stabilization of U-shaped sacral fractures using iliosacral screws: Technique and early results. *J Orthop Trauma*. 2001;15:238-46.
- Bellabarba C, Schildhauer TA, Vaccaro AR, Chapman JR. Complications associated with surgical stabilization of high-grade sacral fracture dislocations with spino-pelvic instability. *Spine (Phila Pa 1976)*. 2006;31:S80-8.
- Roy-Camille R, Saillant G, Gagna G, Mazel C. Transverse fracture of the upper sacrum. Suicidal jumper's fracture. *Spine (Phila Pa 1976)*. 1985;10:838-45.
- Vilela MD, Gelfenbeyn M, Bellabarba C. U-shaped sacral fracture and lumbosacral dislocation as a result of a shotgun injury: Case report. *Neurosurgery*. 2009;64:E193-4.
- Yi C, Hak DJ. Traumatic spinopelvic dissociation or U-shaped sacral fracture: A review of the literature. *Injury*. 2012;43:402-8.
- Hart RA, Badra MI, Madala A, Yoo JU. Use of pelvic incidence as a guide to reduction of H-type spino-pelvic dissociation injuries. *J Orthop Trauma*. 2007;21:369-74.
- Hussin P, Chan CYW, Saw LB. U-shaped sacral fracture: an easily missed fracture with high morbidity. A report of two cases. *Emerg Med J*. 2009;26:677-8.
- Vilela MD, Jermani C, Braga BP. Lumbopelvic fixation and sacral decompression for a U-shaped sacral fracture: Case report. *Arq Neuropsiquiatr*. 2007;65:865-8.
- Vresilovic EJ, Mehta S, Placide R, Milam RA. Traumatic spondylo-pelvic dissociation. A report of two cases. *J Bone Joint Surg Am*. 2005;875:1098-103.
- Schildhauer TA, McCulloch P, Chapman JR, Mann FA. Anatomic and radiographic considerations for placement of transiliac screws in lumbopelvic fixations. *J Spinal Disord Tech*. 2002;15:199-205.
- Huittinen VM. Lumbosacral nerve injury in fracture of the pelvis. A post-mortem radiographic and patho-anatomical study. *Acta Chir Scand Suppl*. 1972;429:3-43.
- Combalia A, Gallart X. Fracturas de Sacro y Cóccix En el libro: *Manual de Cirugía Ortopédica y Traumatología (2ª edición)*. Editorial Médica Panamericana SA 2010, Tomo 1, Cáp. 64.2, p. 607-12.
- Tile M. Pelvic ring fractures: Should they be fixed? *J Bone Joint Surg Br*. 1988;70:1-22.
- Denis F, Davis S, Comfort T. Sacral fractures: An important problem. Retrospective analysis of 236 cases. *Clin Orthop Relat Res*. 1988;227:67-81.
- Isler B. Lumbosacral lesions associated with pelvic ring injuries. *J Orthop Trauma*. 1990;4:1-6.
- Strange-Vognsen HH, Lebech A. An unusual type of fracture in the upper sacrum. *J Orthop Trauma*. 1991;5:200-3.
- American College of Surgeons Advanced Trauma Life Support Manual Chicago 2. American College of Surgeons; 1992.
- Robles LA. Transverse sacral fractures. *Spine J*. 2009;9:60-9.
- Polizois V, Mavrogenis AF, Efstathopoulos N, Korres DS. Lesión anterior de pelvis asociada a una fractura poco habitual del sacro. Anterior pelvic ring injury associated with an unusual sacral fracture. *Rev Esp Cir Ortop Traumatol*. 2010;54:241-4.
- Gibbons KJ, Soloniuk DS, Razack N. Neurological injury and patterns of sacral fractures. *J Neurosurg*. 1990;72:889-93.
- Rommens PM, Vanderschot PM, Broos PL. Conventional radiography and CT examination of pelvic ring fractures. A comparative study of 90 patients. *Unfallchirurg*. 1992;95:387-92.
- Vaccaro AR, Kim DH, Brodke DS, Harris M, Chapman JR, Schildhauer T, et al. Diagnosis and management of sacral spine fractures. *Instr Course Lect*. 2004;53:375-85.
- Hernández Hermoso JA, Torrents Orritz R, Garreta Anglada JL. Longitudinal fracture of the sacral body. *Rev Esp Cir Ortop Traumatol*. 1999;43:140-3.
- Guerado E, Krettek C, Rodríguez-Merchán EC. Complex pelvic fractures. *Rev Esp Cir Ortop Traumatol*. 2004;48:375-87.
- Cano-Luis P, Ricón-Recarey J, Lisón-Torres A, Marcos-Morales FJ. Tratamiento de las fracturas de pelvis. *Rev Esp Cir Ortop Traumatol*. 2006;50:203-16.
- Monografías AAOS-SECOT. 2010, número 2. Fracturas de pelvis y acetábulo. Coord: Guerado E, Stover MD. American Academy of Orthopaedic Surgeons, Sociedad Española de Cirugía Ortopédica y Traumatología.
- Hunt N, Jennings A, Smith M. Current management of U-shaped sacral fractures or spino-pelvic dissociation. *Injury*. 2002;33:123-6.
- Gribnau AJ, van Hensbroek PB, Haverlag R, Ponsen KJ, Been HD, Goslings JC. U-shaped sacral fractures: Surgical treatment and quality of life. *Injury*. 2009;40:1040-8.
- Schildhauer TA, Bellabarba C, Nork SE, Barei DP, Routt MLC, Chapman JR. Decompression and lumbopelvic fixation for sacral fracture-dislocations with spino-pelvic dissociation. *J Orthop Trauma*. 2006;20:447-57.
- Legaye J, Duval-Beaupere G, Hecquet J, Marty C. Pelvic incidence: A fundamental pelvic parameter for three dimensional regulation of spinal sagittal curves. *Eur Spine J*. 1998;7:99-103.
- Phelan ST, Jones DA, Bishay M. Conservative management of transverse fractures of the sacrum with neurological features: A report of four cases. *J Bone Joint Surg Br*. 1991;73:969-71.
- Schildhauer TA, Ledoux WR, Chapman JR, Henley MB, Tencer AF, Routt ML Jr. Triangular osteosynthesis and iliosacral screw fixation for unstable sacral fractures: A cadaveric and biomechanical evaluation under cyclic loads. *J Orthop Trauma*. 2003;17:22-31.
- Yu BS, Zhuang XM, Li ZM, Zheng ZM, Zhou ZY, Zou XN, et al. Biomechanical advantages of dual over single iliac screws in lumbo-iliac fixation construct. *Eur Spine J*. 2010;19:1121-8.
- Schildhauer TA, Josten C, Muhr G. Triangular osteosynthesis of vertically unstable sacrum fractures: A new concept allowing early weight-bearing. *J Orthop Trauma*. 1998;12:307-14.
- Schildhauer TA, Josten C, Muhr G. Triangular osteosynthesis. *Orthop Traumatol*. 2001;9:24-38.
- Kach K, Trentz O. Distraction spondylodesis of the sacrum in «vertical shear lesions» of the pelvis. *Unfallchirurg*. 1994;97:28-38.
- Rhee WT, You SH, Jang YG, Lee SY. Lumbo-sacro-pelvic fixation using iliac screws for the complex lumbo-sacral fractures. *J Korean Neurosurg Soc*. 2007;42:495-8.
- Dussa CU, Soni BM. Influence of type of management of transverse sacral fractures on neurological outcome. A case series and review of literature. *Spinal Cord*. 2008;46:590-4.
- Kim MY, Reidy DP, Nolan PC, Finkelstein JA. Transverse sacral fractures: Case series and literature review. *Can J Surg*. 2001;44:359-63.