



ORIGINAL

Resultados del tratamiento quirúrgico de la pseudoartrosis de escafoides carpiano con la técnica de Fisk-Fernández



R. Hernández-Ramajo^{a,*}, M.A. Martín-Ferrero^a, C. Simón-Pérez^a y M.F. Muñoz-Moreno^b

^a Departamento de Cirugía Ortopédica y Traumatología, Hospital Clínico Universitario de Valladolid, Valladolid, España

^b Unidad de Investigación Biomédica, Hospital Clínico Universitario de Valladolid, Valladolid, España

Recibido el 2 de septiembre de 2013; aceptado el 4 de febrero de 2014

Disponible en Internet el 16 de marzo de 2014

PALABRAS CLAVE

Seudoartrosis;
Escafoides;
Tratamiento;
Injerto óseo

Resumen

Objetivo: Valorar los resultados clínicos y radiológicos obtenidos en el tratamiento de la pseudoartrosis de escafoides del carpo inestable en los pacientes tratados en el Hospital Clínico Universitario de Valladolid con la técnica de Fisk Fernández.

Material y método: Revisión de 43 casos de pseudoartrosis intervenidos quirúrgicamente mediante técnica de Fisk Fernández, con un seguimiento mínimo de 6 meses, en la que se han valorado el tiempo hasta la intervención quirúrgica, el tratamiento previo, el mecanismo de lesión, tipo de pseudoartrosis y la existencia de artrosis radio-carpiana.

Hemos realizado una evaluación subjetiva utilizando el cuestionario *Scaphoid Score* y el DASH y una valoración objetiva mediante la escala modificada de Green & O'Brien, junto con la medida de los ángulos intraescafoideos, radiolunar, escafolunar y la altura del carpo.

Resultados: En nuestra serie el tiempo medio hasta consolidación fue entre 16-24 semanas, excepto en 3 pacientes que no consolidaron y precisaron cirugías de rescate.

La variación entre los ángulos y la altura pre y postoperatorios del carpo medidos en las radiografías muestra que esta diferencia ha sido estadísticamente significativa.

Discusión: Existen diferentes técnicas y materiales de osteosíntesis para el tratamiento de la pseudoartrosis. La evaluación de resultados se realiza con escalas objetivas y subjetivas mostrando resultados variables entre estudios.

Las diferentes técnicas van encaminadas a evitar la progresión de la enfermedad.

Conclusión: La técnica de Fisk Fernández permite la corrección de la deformidad del escafoides, mediante injerto en cuña y la osteosíntesis con agujas de Kirschner o tornillos.

© 2013 SECOT. Publicado por Elsevier España, S.L. Todos los derechos reservados.

* Autor para correspondencia.

Correo electrónico: rubenramajo@hotmail.com (R. Hernández-Ramajo).

KEYWORDS

Non-union;
Scaphoid;
Treatment;
Bone grafting

Results of surgical treatment of carpal scaphoid pseudarthrosis using the Fisk-Fernández technique

Abstract

Aim: The aim of the study was to evaluate the clinical and radiological results obtained in the treatment of carpal scaphoid non-union treated at the University Hospital of Valladolid using the Fisk Fernandez technique.

Material and methods: A review was performed on 43 cases of surgically treated non-union using Fisk Fernandez technique with a minimum of 6 months follow-up. The time until surgery, previous treatment, the mechanism of injury, type of non-union, and the existence of radio-carpal arthrosis were evaluated.

A subjective evaluation was performed using the "Scaphoid Score" and the DASH, plus an objective assessment with the modified Green & O'Brien, together with the measurement of the intra-scaphoid, radioulnar, scapholunate angles, and carpal height.

Results: The median time to healing in the series was between 16 to 24 weeks, except in 3 patients who failed to heal and required salvage surgery.

There was a statistically significant variation between the preoperative and postoperative angles and carpal height measured in the X-rays.

Discussion: There are different osteosynthesis techniques and materials for the treatment of non-union. The evaluation of results performed using objective and subjective scales showed variable results between studies.

Different techniques are aimed at preventing the progression of the disease.

Conclusion: The Fisk Fernandez technique enables the deformity of the scaphoid to be corrected by wedge grafting and internal fixation with Kirschner wires or screws.

© 2013 SECOT. Published by Elsevier España, S.L. All rights reserved.

Introducción

El escafoides del carpo representa el nexo de unión entre la hilera proximal y la hilera distal del carpo, lo que hace que sea clave en la cinemática de la muñeca.

Se trata de un hueso con una estructura tridimensional compleja formado por hueso esponjoso rodeado de cartílago en el 80% de su superficie.

La vascularización del escafoides es pobre y terminal. Procede principalmente de ramas de la arteria radial donde se puede diferenciar 2 tipos de circulación, una circulación extraósea y otra intraósea¹.

Los vasos dorsales proceden de la arteria radial o de la arteria intercarpiana dorsal, penetran por la cresta dorsal aportando el 70-80% de la vascularización intraósea. Los vasos palmares proceden de la arteria radial o de la rama palmar superficial de la arteria radial, y accediendo por el tubérculo escafoideo proporcionan el 20-30% de la vascularización restante. De esta forma la vascularización del polo proximal depende del flujo intraóseo, lo que explica la mayor frecuencia de pseudoartrosis y necrosis avascular del polo proximal en las fracturas de escafoides².

Las fracturas de escafoides representan el 60% de las fracturas del carpo³ y evolucionan hacia la pseudoartrosis en el 8-10% de estas, pudiendo llegar al 55% en el caso de fracturas inestables. Pueden aparecer en fracturas en las que se ha realizado un tratamiento ortopédico y seguimiento correcto, en fracturas que no han sido tratadas e incluso en pacientes en los que al realizar una radiografía por alguna otra causa se observa la pseudoartrosis.

Los factores que determinan la evolución hacia la pseudoartrosis de escafoides son la falta de diagnóstico, el

tratamiento inadecuado, el desplazamiento de los fragmentos de la fractura, la inestabilidad ligamentaria, la presencia de trastornos de la vascularización y la complejidad de la fractura.

El diagnóstico de la pseudoartrosis de escafoides se basa en la clínica y en las pruebas de imagen como radiografías, TAC y RMN.

El tratamiento de la pseudoartrosis ha variado desde el tratamiento ortopédico, que actualmente no se emplea, hasta el tratamiento quirúrgico con diferentes técnicas como los injertos óseos no vascularizados (Matti-Russe⁴, Fisk-Fernández⁵), injertos óseos vascularizados (pronador cuadrado⁶, primera arteria sepal dorsal o la arteria del primer o segundo espacio intermetacarpiano dorsal⁷), tratamiento artroscópico e incluso las artroplastias protésicas del escafoides⁸.

Este tratamiento debe ser precoz y adecuado al estado de la muñeca para evitar las secuelas, sin embargo y a pesar de todas las técnicas, no existe todavía en nuestros días un patrón oro para tratar estas lesiones.

El objetivo de nuestro estudio ha sido comprobar si se restaura la morfología del escafoides con la técnica de Fisk Fernández, así como valorar los resultados clínicos y radiológicos obtenidos en el tratamiento de la pseudoartrosis de escafoides mediante la técnica de Fisk-Fernández.

Material y métodos

Se trata de un estudio de cohortes retrospectivo observacional protocolizado de todos los pacientes intervenidos de pseudoartrosis de escafoides mediante la técnica de

Fisk-Fernández en la Unidad de Cirugía de la Mano del Hospital Clínico Universitario de Valladolid.

Los criterios de inclusión y exclusión fueron los siguientes:

Criterios de inclusión:

- Pacientes con pseudoartrosis de escafoides operados con técnica de Fisk-Fernández.
- Pacientes que hayan acudido a revisiones posquirúrgicas prescritas por la unidad de cirugía de la mano.
- Seguimiento mínimo de 6 meses.

Criterios de exclusión:

- Pseudoartrosis de escafoides con ausencia de clínica.
- Estados avanzados de muñeca *Scaphoid Non-union Advanced Collapse* (SNAC) a partir de grado II en los que están indicadas cirugías de rescate.
- Presencia de necrosis avascular.

La muestra resultante está formada por 43 pacientes intervenidos por el mismo cirujano en el periodo comprendido entre junio de 1998 y abril de 2012. Todos los pacientes eran varones con una edad media de 31,28 años y desviación estándar de 12,57 (15-66 años) (tabla 1: Fisk-Fernández. Variables estudiadas).

La técnica quirúrgica empleada ha sido la técnica de Fisk-Fernández. El primer paso ha consistido en la planificación preoperatoria con radiografías previas comparativas de la mano contralateral que servían para determinar la longitud y la disposición del escafoide. Una vez dispuesto el paciente en la mesa de operaciones se preparaban los campos quirúrgicos para la obtención del injerto de la cresta iliaca homolateral del paciente, y se colocaba la mano a intervenir sobre una mesa radiotransparente con el brazo en abducción. El abordaje realizado fue el abordaje de Matti. Tras llegar al foco de pseudoartrosis se extrajo el tejido fibroso curetando con cucharas y escoplos los márgenes de la pseudoartrosis hasta llegar a hueso sano, dejando 2 superficies cóncavas en los extremos de la pseudoartrosis.

El siguiente paso fue la realización de perforaciones en ese hueso restante con el objetivo de comprobar la viabilidad, observando la presencia de puntos sangrantes en el hueso. Tras preparar al escafoide se realizó la extracción del injerto córtico-esponjoso de la cresta iliaca mediante el empleo de una sierra oscilante, que permitía en nuestras manos un mejor control de la dirección de corte que los escoplos.

Desde el lecho del injerto con la ayuda de cucharillas se extraía hueso esponjoso para rellenar la zona cóncava de los extremos de la pseudoartrosis, con el objetivo de crear un espacio óptimo para la recepción del injerto tricortical. Este injerto, formado por hueso cortical-hueso esponjoso-hueso cortical, era tallado hasta obtener un tamaño y morfología adecuados para corregir la deformidad del escafoide creada por la pseudoartrosis. El injerto provenía en el 95% de los casos de la cresta iliaca homolateral del paciente, mientras que en un caso se usó injerto del radio distal y en otro paciente el injerto empleado fue del radio distal asociado a BMP.

Tabla 1 Fisk-Fernández. Variables estudiadas

Variable	Fisk-Fernández	Porcentaje
<i>Edad</i>	31,28 ± 12,5	
<i>Etiología</i>		
Casual	21	48,8
Deportivo	12	27,9
Desconocido	2	4,7
Trabajo	4	9,3
Tráfico	4	9,3
<i>Escafoides operado</i>		
Ambos	1	2,3
Derecho	30	69,8
Izquierdo	12	27,9
<i>Tratamiento previo</i>		
Sin tratamiento	11	25,6
Yeso < 1 mes	9	20,9
Yeso > 3 meses	3	7,0
Yeso 2 meses	20	46,5
<i>Tiempo a la cirugía</i>	54,66 ± 93,5	
<i>Localización</i>		
Tercio distal	4	9,3
Tercio medio	30	69,8
Tercio proximal	9	20,9
<i>Tipo de pseudoartrosis</i>		
Esclerosa	10	23,3
Fibrosa	29	67,4
Quística	4	9,3
<i>Sistema de osteosíntesis</i>		
Tres agujas de Kirschner	23	53,5
No osteosíntesis	2	4,7
Tornillo + aguja de Kirschner	1	2,3
Tornillo Acutrack	9	20,9
Tornillo de Herbert	7	16,3
Tornillo reabsorbible	1	2,3
<i>Tiempo de seguimiento</i>	57,63 ± 12,57	

Para finalizar, se realizaba una tracción en el eje del primer dedo con el objetivo de aumentar el espacio entre ambos fragmentos óseos y se colocaba el injerto córtico-esponjoso tallado con forma de cuña de base palmar, recuperando así la longitud del escafoide. Posteriormente se sintetizaba con agujas de Kirschner o tornillos (Acutrack, Herbert y reabsorbible) (tabla 1) guiándonos con control de escopia. Las agujas de Kirschner eran colocadas en número mínimo de 3 desde el polo distal al proximal, bajo control de escopia, sin sobrepasar el cartílago articular proximal, de tal forma que el injerto de la cresta iliaca era fijado en diferentes planos evitando su rotación.

Tras comprobar en la radiología que la disposición del injerto y del material de osteosíntesis era adecuada se procedía al cierre de la cápsula y del ligamento radio-hueso grande, seguida del cierre con sutura reabsorbible de la piel y se inmovilizaba con férulas de yeso, una palmar corta y otra dorsal larga, con el primer dedo en abducción.

El drenaje era retirado al primer día postoperatorio y los pacientes fueron remitidos al servicio de rehabilitación

para comenzar tratamiento rehabilitador con magnetoterapia que comenzaban a las 3 semanas.

La inmovilización se mantuvo durante una media de 9,5 semanas (8-12 semanas) tras las cuales se retiraban las férulas y las agujas de Kirschner en la consulta con el empleo de anestesia local comprobando con radiografías la consolidación del injerto.

Las revisiones se realizaron al:

- o Primer día postintervención.
- o Tercera semana.
- o Segundo mes (8-12 semanas), generalmente para retirar agujas.
- o Sexto mes.
- o Revisión final: protocolo del estudio.

En el protocolo empleado se han estudiado los siguientes parámetros:

- Datos de los enfermos: identificación, antecedentes médicos, mano afecta, profesión, mecanismo de la lesión, tratamiento previo realizado, presencia de lesiones asociadas, tiempo transcurrido hasta la cirugía.
- Datos objetivos: escala modificada de Green & O'Brien⁹ y medida de los ángulos intraescafoideos, radiolunar, escafolunar y altura del carpo en las radiografías anteroposterior y lateral de muñeca, tanto preoperatoria como postoperatoria.

En la escala de Green & O'Brien se valoran el dolor, el estado funcional, el rango de movilidad y la fuerza de agarre, otorgando un valor entre 0 y 25 a cada ítem, de tal forma que se obtiene un valor malo cuando el resultado es menor de 65 puntos, regular entre 65 y 79, bueno entre 80 y 89 y excelente cuando es mayor de 90 puntos.

Para el ángulo intraescafoideo en plano sagital se utilizó la medida del ángulo resultante de trazar una línea paralela a la cortical anterior del escafoides proximal y otra línea paralela a la cortical posterior del escafoides distal. El ángulo intraescafoideo en plano frontal se midió entre una línea paralela a la superficie cortical inferior del polo proximal y una línea paralela al borde cubital del polo distal. Para el ángulo radiolunar se empleó la medida entre el eje del radio y la línea perpendicular a la tangente entre los 2 polos del semilunar y para el ángulo escafolunar, el creado entre el eje del semilunar y el eje del escafoides, teniendo en cuenta que en los casos de pseudoartrosis se toma como referencia el polo distal del mismo (fig. 1).

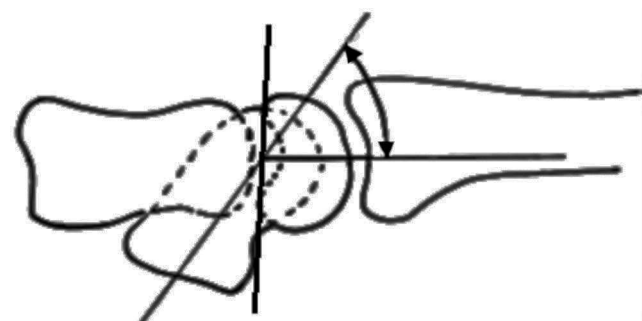


Figura 1 Medida del ángulo escafolunar.

Por último, para el cálculo de la altura del carpo se empleó el índice de Youm¹⁰, resultado del coeficiente de la altura carpiana entre la longitud del tercer metacarpiano.

Estas medidas han sido realizadas por los que suscriben este artículo.

- Datos subjetivos con el empleo de las escalas *Scaphoid Score*¹¹ y *DASH*¹²: la autoevaluación del *Scaphoid Score* valora el dolor, la función, la movilidad y la satisfacción global del paciente obteniendo un resultado entre 0 y 11 puntos, de tal forma que es malo cuando es inferior a 5 puntos, regular 6 o 7 puntos, bueno con 8 o 9 puntos y excelente con 10 u 11 puntos.

El cuestionario *DASH* se emplea con el fin de evaluar la capacidad funcional global de los miembros superiores de los pacientes del estudio después de la intervención. Puntúa 2 componentes: a) un primer componente obligatorio relacionado con la sintomatología, la capacidad o habilidad para realizar ciertas actividades o tareas en la vida cotidiana (30 apartados con puntuación 1-5); y b) un segundo componente opcional (4 apartados con puntuación 1-5) sobre las tareas en el trabajo y las aficiones. Esta puntuación se transforma a una escala de 0-100, restando 1 al promedio obtenido y multiplicándolo por 25. Se clasifican los enfermos en función de la discapacidad que será mayor, a medida que la puntuación obtenida sea más alta, considerándose variaciones con trascendencia clínica aquellas que superan los 10 puntos.

Para el análisis estadístico se han empleado el análisis descriptivo de las características clínicas del paciente (edad, sexo, etc.) y de los resultados en las escalas de valoración objetivas y subjetivas comparándolas con otras series descritas en la literatura.

Junto a esto se ha realizado un estudio comparativo de los valores de los ángulos y de la altura del carpo pre y posquirúrgicos, analizando si existen diferencias estadísticamente significativas entre ellos.

Las variables cuantitativas de nuestro estudio se presentan con la media, mediana y la desviación típica y las cualitativas según su distribución de frecuencias.

Las comparaciones de los valores cuantitativos se han realizado mediante la prueba «t» de Student para muestras relacionadas. Esto se ha realizado según el análisis de las mediciones tomadas antes y después de la cirugía.

Los datos han sido analizados con el programa estadístico SPSS versión 20.0 para Windows, de tal forma que aquellos valores que presentan una $p < 0,05$ han sido considerados estadísticamente significativos.

Resultados

De los pacientes de la serie el 70% presentaban la pseudoartrosis en el escafoides derecho. La etiología de la lesión fue en el 48% de las ocasiones por accidente casual y debemos resaltar que 2 enfermos (4,7%) no recordaban la causa de la pseudoartrosis (tabla 1).

El tiempo medio hasta la cirugía ha sido de 54,66 meses, con desviación estándar de 93,5 meses.

El periodo medio de seguimiento ha sido de 57,63 meses con una desviación típica de 12,57 meses.

De los 43 pacientes de la serie 40 consolidaron en un periodo comprendido entre las 16 y las 24 semanas.

Tabla 2 Variación de los ángulos del carpo

	Media \pm desviación típica (mín-máx)	Diferencias relacionadas			
		Media	95% intervalo de confianza para la diferencia		Significación estadística
			Inferior	Superior	
Ángulo intraescafoideo AP preoperatorio	50,38 \pm 6,72 (40-65)	6,844	5,030	8,657	< 0,001
Ángulo intraescafoideo AP postoperatorio	43,36 \pm 4,64 (32-56)				
Ángulo intraescafoideo lateral preoperatorio	41,38 \pm 4,60 (30-50)	7,188	5,257	9,118	< 0,001
Ángulo intraescafoideo lateral postoperatorio	34,09 \pm 4,16 (28-43)				
Ángulo radiolunar preoperatorio	19,19 \pm 5,17 (4-28)	5,969	4,187	7,750	< 0,001
Ángulo radiolunar postoperatorio	13,12 \pm 3,41 (4-21)				
Ángulo escafolunar preoperatorio	57,09 \pm 9,11 (40-80)	7,250	5,522	8,978	< 0,001
Ángulo escafolunar postoperatorio	49,85 \pm 7,35 (39-70)				
Altura del carpo preoperatorio	0,47 \pm 0,035 (0,4-0,5)	0,02219	0,03042	0,0139	< 0,001
Altura del carpo postoperatorio	0,49 \pm 0,03 (0,40-0,55)				

La pseudoartrosis se localizaba en el 70% de los casos en el tercio medio del escafoides, el 21% en el tercio proximal y el 9% restante en el tercio distal. En un 67% de los casos correspondía con pseudoartrosis fibrosas, término empleado por Eggli y Fernández¹³ para referirse a aquellos casos en los que al abrir el foco de pseudoartrosis se apreciaba un tejido blando que se extraía fácilmente.

El 50% de los pacientes presentaban artrosis radioescafoidea grado 1 según la clasificación de Knirk y Jupiter¹⁴.

Como sistema de osteosíntesis para la cirugía se ha empleado agujas de Kirschner en 23 pacientes (53%), y en 17 enfermos (38%) se emplearon tornillos para la osteosíntesis (tabla 1).

En la tabla 2 se muestra la variación de los ángulos del carpo desde el estado preoperatorio al posterior a la cirugía, de tal forma que el ángulo intraescafoideo en el plano anteroposterior pasa de un valor medio de 50,38 \pm 6,72 (40-65) a 43,36 \pm 4,64 (32-56), el ángulo intraescafoideo lateral de 41,38 \pm 4,60 (30-50) a 34,09 \pm 4,16 (28-43), el ángulo radiolunar de 19,19 \pm 5,17 (4-28) a 13,12 \pm 3,41 (4-21) y el ángulo escafolunar de 57,09 \pm 9,11 (40-80) a 49,85 \pm 7,35 (39-70).

Por su parte, la altura del carpo aumenta desde un valor preoperatorio de 0,47 mm \pm 0,03 (0,40-0,50) a un valor postoperatorio de 0,49 mm \pm 0,03 (0,40-0,55) (tabla 2. Variación de los ángulos del carpo).

El *Scaphoid Score* en nuestros pacientes muestra un resultado bueno o excelente en el 65% de los enfermos, y un valor medio de 7,90 \pm 1,99 (4-11) y el DAHS medio de 13,72 \pm 16,37 (0-66,66).

La escala Mayo Clinic demuestra un resultado bueno o excelente en el 58% de los pacientes con un valor medio de 76,27 \pm 15,08 (35-100).

Como complicaciones presentamos 2 complicaciones intraoperatorias, que fueron una rotura de la aguja guía y un estallido del escafoides al introducir el tornillo, y 9 postoperatorias que venían dadas por un caso de DSRC, 6 protrusiones de los tornillos y las 3 ya mencionadas ausencias de consolidación.

Discusión

La evolución natural de la pseudoartrosis es hacia la muñeca SNAC.

En el tratamiento de la pseudoartrosis para evitar esta evolución se han empleado múltiples tratamientos, tales como medidas conservadoras con técnicas de inmovilización más magnetoterapia, que son menos efectivas que el tratamiento quirúrgico, por lo que en el momento actual no se utilizan.

Clásicamente se empleaba la técnica de Matti-Russe con buenos resultados a largo plazo, con hasta un 90% de consolidación; sin embargo, obtenía hasta un 55% de consolidaciones en mala posición.

Fisk¹⁵ propuso que la reducción de la deformidad mediante la interposición de un injerto cuña anterior iba a permitir la consolidación en buena posición, y más tarde Fernández⁵ modifica la técnica mediante la interposición del injerto en cuña de cresta iliaca y el empleo de la

fijación interna consiguiendo buenos resultados. Otros muchos autores han empleado también esta técnica con diferentes resultados en cuanto a la consolidación, como Chen¹⁶, que obtiene la consolidación en el 100% de los casos, Daly¹⁷ en el 95% de ellos o Finsen¹⁸ que consigue la consolidación en el 89% de los pacientes de su serie, aunque muchas de estas series correlacionan los resultados con el porcentaje de unión y no con el alineamiento.

En nuestro trabajo conseguimos una consolidación del 93%.

Los sistemas de fijación del injerto en el escafoides han variado a lo largo de los años, así el propio Fisk¹⁵ no utilizaba método alguno de osteosíntesis si el injerto era intrínsecamente estable. Existen múltiples estudios que emplean la síntesis con agujas de Kirschner, entre las que cabe destacar las de Chen¹⁶, Takami¹⁹, Stark²⁰ o Finsen¹⁸ y otras muchas en la que se emplean tornillos como las de Daly¹⁷ o Beris²¹.

Algunos de estos artículos como el de Carter²² o el de Planchal²³ explican la mayor fuerza de compresión de los tornillos, sin embargo nosotros después de emplear ambos métodos no obtuvimos diferencias estadísticamente significativas entre ambos métodos de osteosíntesis en cuanto a la consolidación, valoración objetiva y subjetiva y ángulos del carpo.

Por el contrario, sí consideramos más útil el empleo de las agujas, ya que con 3 agujas en diferentes ejes atravesando el injerto desde el polo distal al proximal conseguimos una buena consolidación de la lesión con menor número de complicaciones. Con el uso de tornillos presentamos 6 protrusiones que obligaron retirada de los mismos así como 1 rotura de una aguja guía empleada para la colocación del tornillo.

En nuestra serie la valoración objetiva ha sido evaluada mediante la escala clínica modificada de Green & O'Brien (Mayo Clinic), apreciando que el 52% de los pacientes presentan un resultado bueno o excelente. Otros autores también han empleado esta escala para evaluar sus resultados, como Inoue²⁴, que consiguió un resultado excelente en 5 casos, bueno en otros 5, regular en 5 y malo en solo un caso, o Matsuki²⁵, que evaluó a sus pacientes durante un periodo medio de 26 meses, obteniendo una media en la escala de Mayo modificada de 91,4 puntos, siendo el resultado excelente en 6 casos y bueno en 5 de ellos. Por su parte, Tsuyuguchi²⁶ reportó una media del *score* de la muñeca de 81,2 puntos. Estos datos muestran que nuestros resultados son aproximados a los descritos por otros autores en la literatura.

Con respecto a la valoración subjetiva, medida con la escala *Scaphoid Score*, se consiguieron resultados buenos o excelentes en el 65% de los pacientes. Esta escala también ha sido empleada por otros autores en la evaluación de sus series, como Robbins¹¹, que analizó a 17 pacientes intervenidos de pseudoartrosis obteniendo un resultado excelente en 6 pacientes (35,29%), bueno en 5 de ellos (29,41%), regular en 4 (23,52%) y malo en 2 (11,76%), o Steinmann²⁷ que trató a 14 enfermos con injerto vascularizado, consiguiendo excelentes resultados en 2 de ellos (14,28%), bueno en 7 (50%), regular en 4 (28,57%) y malo en uno (7,14%) de ellos.

Los resultados del cuestionario DASH en nuestra serie mostraron un valor medio de 13,72 + -16,37 (0-66,66) obtenido en la revisión final. Schreuder²⁸ en su serie obtiene un resultado medio de 17, con una desviación estándar de 18,4,

y Finsen¹⁸ por su parte obtuvo una media de 2 (0-33) en una revisión a los 10 años de 39 pseudoartrosis sintetizadas con agujas de Kirschner.

La consolidación de la pseudoartrosis es un criterio insuficiente de éxito después del tratamiento, ya que se debe obtener una consolidación conservando la anatomía del escafoides para evitar secuelas derivadas de la consolidación viciosa²⁹.

En nuestra serie los pacientes tras la cirugía adquirieron valores en los ángulos del carpo compatibles con la normalidad, excepto los 3 enfermos que no consolidaron y precisaron de cirugías de rescate mediante el empleo de injertos óseos vascularizados con una buena evolución posterior.

Podemos apreciar en estos resultados cómo existe un descenso en el valor de los ángulos intraescafoideos, radiolunar y escafolunar desde el estado preoperatorio hasta después de la cirugía.

Por su parte la altura del carpo experimenta un aumento de la media postoperatoria con respecto a la preoperatoria hasta conseguir una altura adecuada.

Otros autores también han realizado en sus trabajos mediciones de los ángulos relacionados con el escafoides. Matsuki²⁵ no obtuvo diferencias estadísticamente significativas entre las radiografías pre y postoperatorias, pero sí consiguió una mejoría del ángulo radiolunar y de la altura del carpo, aunque no del ángulo escafolunar. Por su parte, Bertelli³⁰ refiere una mejoría de los ángulos escafolunar, radiolunar y de la altura del carpo después de la intervención quirúrgica.

Tsuyuguchi²⁶ sí obtuvo una diferencia estadísticamente significativa con respecto a los ángulos escafo y radiolunar, pasando de -5,5° preoperatorios en el ángulo radiolunar a -0,1° postoperatorio y en el ángulo escafolunar de 65 a 55°, aunque también expone una limitación de la función de la muñeca en aquellos casos en los que no pudo conseguir una buena alineación del ángulo escafolunar. Este autor en su serie presenta un tiempo de evolución medio ligeramente menor al de nuestra serie, y habla de la gran variabilidad en la medición del ángulo radiolunar, dando una mayor importancia al ángulo escafolunar, cuyos datos son aproximados a los nuestros.

Es importante señalar la complejidad técnica inherente al procedimiento de medida de los ángulos del escafoides, a lo que se añade el hecho de la dificultad para que estas mediciones sean reproducibles. Uno de los factores que influyen en este hecho se puede deber a que no siempre se dispone de radiografías anteroposterior y lateral puras en sentido estricto.

Existen diferentes publicaciones, como la de Larsen³¹, que explica que la desviación estándar en la variabilidad interobservador estaba entre 2,60 y 18,15° y la variación intraobservador oscilaba entre 1,89 y 4,66, por lo que recomendaba la medición de 3 ángulos para la evaluación de la alineación del carpo.

García-Elias³² determinando los ángulos radio-semilunar, radio-escafoideo y radio-grande en 9 radiografías de muñeca en flexión, extensión e inclinación neutra, determinó un error global promedio de 7,4° en la medida de los ángulos que fue realizada por 7 cirujanos, de los cuales 6 eran especialistas en mano, por lo que da una idea aproximada de la dificultad de medición.

Las limitaciones de este estudio son varias, una de ellas es que es un estudio retrospectivo. Otra limitación indiscutible es que los pacientes han sido intervenidos todos por el mismo cirujano.

Los datos han sido recogidos de las historias clínicas y de la entrevista personal con el paciente, lo cual puede condicionar que parte de la información se haya perdido, o incluso que si había pasado mucho tiempo desde la lesión o la cirugía hasta la entrevista los pacientes no recordasen bien cómo se encontraban o cómo fue exactamente el evento traumático. A esto se añade que tampoco disponemos de datos preoperatorios del DASH, *Scaphoid Score* y de la Escala Mayo Clinic.

No obstante, se ha realizado una entrevista personal a cada paciente en la que se constata objetivamente el estado actual clínico y radiográfico, y en ella los pacientes han rellenado los test subjetivos personalmente.

Conclusión

Este estudio demuestra que el tratamiento de la pseudoartrosis del escafoides carpiano mediante injerto en cuña de base palmar permite corregir la deformidad angular y obtener una consolidación anatómica en un porcentaje elevado de enfermos.

Nivel de evidencia

Nivel de evidencia III.

Responsabilidades éticas

Protección de personas y animales. Los autores declaran que para esta investigación no se han realizado experimentos en seres humanos ni en animales.

Confidencialidad de los datos. Los autores declaran que han seguido los protocolos de su centro de trabajo sobre la publicación de datos de pacientes y que todos los pacientes incluidos en el estudio han recibido información suficiente y han dado su consentimiento informado por escrito para participar en dicho estudio.

Derecho a la privacidad y consentimiento informado. Los autores declaran que en este artículo no aparecen datos de pacientes.

Conflicto de intereses

Los autores declaran no tener ningún conflicto de intereses.

Bibliografía

- Taleisnik J, Kelly PJ. The extraosseous and intraosseous bloody supply of the scaphoid bone. *J Bone Joint Surg Am.* 1966;48A:1125-37.
- Botte MJ, Pacelli LL, Gelberman RH. Vascularity and osteonecrosis of the wrist. *Orthop Clin North Am.* 2004;35A:405-21.
- Ferreres A. Tratamiento de las lesiones estables del escafoides carpiano. *Rev Ortp Traumatol.* 1998;42:9117-20.
- Rüsse O. Fracture of the carpal navicular. Diagnosis, non operative treatment and operative treatment. *J Bone Joint Surg Am.* 1960;42A:759-68.
- Fernandez DL. A technique for anterior wedge-shaped grafts for scaphoid nonunions with carpal instability. *J Hand Surg Am.* 1984;9:733-9.
- Braun RM. Pronator pedicle bone grafting in the forearm and proximal carpal row. *Orthop Trans.* 1983;7:35.
- Zaidenberg C, Siebert JW, Angrigiani C. A new vascularized bone graft for scaphoid nonunion. *J Hand Surg.* 1991;16A:474-8.
- Swanson A. Silicone rubber implants for replacement of arthritic or destroyed joints in the hand. *Surg Clin North Am.* 1968;48:1113-27.
- Bradway JK, Amadio PC, Cooney WP. Open reduction and internal fixation of displaced, comminuted intra-articular fractures of the distal end of the radius. *J Bone Joint Surg Am.* 1989;71A:839-47.
- Youm Y, Murtry MC, Flatt AE, Gillespie TE. Kinematics of the wrist. *J Bone Joint Surg Am.* 1978;60A:423-31.
- Robbins RR, Ridge O, Carter PR. Iliac crest bone grafting and Herbert screw fixation of nonunions of the scaphoid with avascular proximal poles. *J Hand Surg Am.* 1995;20:818-31.
- Hervas MT, Navarro MJ, Peiro S, Rodrigo JL, Lopez P, Martinez I. Version española del cuestionario DASH. Adaptación transcultural, fiabilidad, validez y sensibilidad a los cambios. *Med Clin (Barc).* 2006;127:441-7.
- Eggl S, Fernandez DL, Beck T. Unstable scaphoid fracture nonunion: A medium-term study of anterior wedge grafting procedures. *J Hand Surg Br.* 2002;27B:36-41.
- Knirk JL, Jupiter JB. Intra-articular fractures of the distal end of the radius in young adults. *J Bone Joint Surg.* 1986;647-59.
- Fisk GR. An overview of injuries of the wrist. *Clin Orthop Relat Res.* 1980;149:137-44.
- Chen CY, Chao EK, Lee SS, Ueng SW. Osteosynthesis of carpal scaphoid nonunion with interpositional bone graft and Kirschner wires: A 3- to 6-year follow-up. *J Trauma.* 1999;47:558-63.
- Daly K, Gill P, Magnussen PA, Simonis RB. Established nonunion of the scaphoid treated by volar wedge grafting and Herbert screw fixation. *J Bone Joint Surg Br.* 1996;78:530-4.
- Finsen V, Hofstad M, Haugan H. Most scaphoid non-unions heal with bone chip grafting and Kirschner-wire fixation. Thirty-nine patients reviewed 10 years after operation. *Injury.* 2006;37:854-9.
- Takami H, Takahashi S, Ando M. Scaphoid nonunion treated by open reduction, anterior inlay bone grafting, and Kirschner-wire fixation. *Arch Orthop Trauma Surg.* 2000;120(3-4):134-8.
- Stark HH, Rickard TA, Zemel NP, Ashworth CR. Treatment of ununited fractures of the scaphoid by iliac bone grafts and Kirschner-wire fixation. *J Bone Joint Surg Am.* 1988;70:982-91.
- Beris AE, Soucacos PN, Xenakis T, Malizos K, Mitsionis G, Varitimidis S, et al. Scaphoid nonunion treated with bone graft and Herbert screw. 23 of 28 fractures healed. *Acta Orthop Scand Suppl.* 1997;275:60-4.
- Carter 2nd FM, Zimmerman MC, DiPaola DM, Mackessy RP, Parsons JR. Biomechanical comparison of fixation devices in experimental scaphoid osteotomies. *J Hand Surg Am.* 1991;16:907-12.
- Panchal A, Kubiak EN, Keshner M, Fulkerson E, Paksima N. Comparison of fixation methods for scaphoid nonunions: A biomechanical model. *Bull NYU Hosp Jt Dis.* 2007;65:271-5.
- Inoue G, Sakuma M. The natural history of scaphoid nonunion: radiological and clinical analysis of 102 cases. *Arch Orthop Trauma Surg.* 1996;115:1-4.
- Matsuki H, Ishikawa J, Iwasaki N, Uchiyama S, Minami A, Kato H. Nonvascularized bone graft with Herbert-type screw

- fixation for proximal pole scaphoid nonunion. *J Orthop Sci.* 2011;16:749–55.
26. Tsuyuguchi Y, Murase T, Hidaka N, Ohno H, Kawai H. Anterior wedged shaped bone graft for old scaphoid fractures or non-unions. An analysis of relevant carpal alignment. *J Hand Surg Br.* 1995;20:194–200.
 27. Steinmann SP, Bishop AT, Berger RA. Use of the 1,2 intercompartmental supraretinacular artery as a vascularized pedicle bone graft for difficult scaphoid nonunion. *J Hand Surg Am.* 2002;27:391–440.
 28. Schreuder M, Degreef I, De Smet L. Treatment of scaphoid non-unions with a corticocancellous graft and Herbert screw fixation: Results at five years follow-up. *Acta Orthop Belg.* 2008;74:24–8.
 29. Amadio PC, Berquist TH, Smith DK, Ilstrup DM, Cooney 3rd WP, Linscheid RL, et al. Scaphoid malunion. *J Hand Surg.* 1989;14:679–87.
 30. Bertelli JA, Tacca CP, Rost JR. Thumb metacarpal vascularised bone graft in long-standing scaphoid nonunion: A useful graft via dorsal or palmar approach: A cohort study of 24 patients. *J Hand Surg.* 2004;29A:1089–97.
 31. Larsen CF, Stigsby B, Lindequist S, Bellstrøm T, Mathiesen FK, Ipsen T. Observer variability in measurements of carpal bone angles on lateral wrist radiographs. *J Hand Surg Am.* 1991;16:893–8.
 32. Garcia-Elias M, An KN, Amadio PC, Cooney WP, Linscheid RL. Reliability of carpal angle determinations. *J Hand Surg Am.* 1989;14:1017–21.