

ORIGINAL

Tratamiento de las fracturas diafisarias extraarticulares de húmero distal por abordaje posterior modificado y placa extraarticular



P. Páramo-Díaz*, M. Arroyo-Hernández, V. Rodríguez Vega, M. Aroca-Peinado, J.L. León-Baltasar y P. Caba-Doussoux

Unidad de Traumatología, Servicio de Cirugía Ortopédica y Traumatología, Hospital Universitario 12 de Octubre, Madrid, España

Recibido el 28 de junio de 2016; aceptado el 3 de julio de 2017

Disponible en Internet el 7 de septiembre de 2017

PALABRAS CLAVE

Fracturas diafisarias
húmero distal;
Abordaje posterior
modificado;
Placa extraarticular
húmero distal

Resumen

Objetivo: Evaluar los resultados clínicos y radiológicos del tratamiento quirúrgico de las fracturas diafisarias extraarticulares de húmero distal tratadas mediante un abordaje posterior modificado con una placa extraarticular preconformada de húmero distal.

Material y métodos: Realizamos un estudio retrospectivo entre los años 2013 y 2015 de 23 pacientes mayores de 18 años, 45 años de media, con diagnóstico de fractura extraarticular de húmero distal que fueron intervenidos quirúrgicamente en nuestro centro mediante abordaje posterior modificado de Gerwin y placa extraarticular de húmero distal con seguimiento mínimo de un año y seguimiento medio de 18 meses. Se excluyeron las fracturas patológicas.

Se recogieron los datos demográficos, el tipo de fractura, la lateralidad, el mecanismo de producción y la presencia de parálisis radial. Se evaluó el resultado clínico-funcional con las escalas Quick-Dash (QD), MEPS y EVA, el resultado radiológico y el tiempo hasta la consolidación. Se recogieron la satisfacción (sí o no) y las complicaciones.

Resultados: Seis pacientes presentaban fractura tipo 12-A, 7 tipo 12-B y 10 tipo 12-C.

Todos los pacientes presentaron consolidación al año de la intervención (media 12 semanas). Nueve pacientes presentaron parálisis radial prequirúrgica y uno posquirúrgica. No hubo complicaciones relacionadas con fracasos de material y se observaron 2 infecciones de herida quirúrgica. La puntuación media de las escalas fue la siguiente: QD 6,43, EVA 0,66, MEPS 88,88; 12 resultados fueron considerados como excelentes, 3 como buenos y 3 como suficientes.

Conclusión: La osteosíntesis de este tipo de fracturas con placa extraarticular empleando el abordaje de Gerwin presenta una tasa de complicaciones muy baja, permite la exploración del nervio radial con una buena exposición proximal del húmero, permite reducción anatómica

* Autor para correspondencia.

Correo electrónico: pabloparamodiaz@gmail.com (P. Páramo-Díaz).

con montaje rígido y estabilización absoluta de la fractura, dejando libre las articulaciones, obtiene altas tasas de consolidación con excelentes resultados funcionales y una rápida vuelta a la actividad de los pacientes.

© 2017 SECOT. Publicado por Elsevier España, S.L.U. Todos los derechos reservados.

KEYWORDS

Extra-articular distal humerus fractures;
Modified posterior approach;
Extra-articular distal humerus plate

Surgical treatment of extra-articular distal-third diaphyseal fractures of the humerus using a modified posterior approach and an extra-articular plate

Abstract

Purpose: To evaluate the clinical and radiological outcomes of these fractures treated through a modified posterior approach with a distal humerus plate.

Material and methods: Between 2013 and 2015 we performed a retrospective study of these fractures surgically treated in our centre. Inclusion criteria: older than 18 years old, no pathological fractures, follow up 1 year at least. 23 patients underwent surgery, mean age 45 years old, with an average follow-up of 18 months.

Patient characteristics, aetiology and type of fractures were recorded. The surgery was performed using Gerwin modified posterior approach with a posterolateral distal humerus plate. Clinical results were evaluated using Quick DASH, MEPS, VAS. Radiological results were also evaluated. Complications associated with treatment and radial nerve palsy incidence were recorded as well.

Results: Type of fracture according AO/OTA: six 12-A, seven 12-B, ten 12-C. 23 patients progressed to union.

After one year: QD 6.43, VAS 0.66, MEPS 88.88. No failure of internal fixation. Two superficial infections. 15 excellent results, 5 good, and 3 fair, with no poor results.

Conclusion: Surgical fixation of these fractures through a modified posterior approach with a posterolateral plate minimises iatrogenic nerve injury, provides better visualisation of the proximal humerus, provides stable fixation of these injuries and results in high union rates and overall excellent functional results.

© 2017 SECOT. Published by Elsevier España, S.L.U. All rights reserved.

Introducción

Las fracturas diafisarias extraarticulares de húmero distal son lesiones difíciles de tratar debido a su localización cercana a la articulación, lo que condiciona un fragmento distal pequeño (fig. 1). Las placas rectas convencionales presentan el problema de que solo permiten anclaje diafisario, lo que en ocasiones puede resultar insuficiente. El tratamiento con clavos intramedulares presenta el mismo problema. A esto se añade la lesión de partes blandas y la asociación con la parálisis del nervio radial tras su paso por el canal de torsión. No existe un tratamiento universalmente reconocido para el tratamiento de estas fracturas. Se ha propuesto desde el tratamiento conservador¹ hasta el tratamiento quirúrgico, que es el preferido hoy en día por la mayoría de los autores, que incluye la osteosíntesis con placa en distintas configuraciones y el enclavado endomedular².

El estudio Basel utiliza tratamiento conservador y obtiene unas tasas de consolidación altas. Algunos de los problemas relacionados con este tratamiento son la dificultad de controlar las deformidades angulares así como unas mayores tasas de pseudoartrosis y de consolidaciones en mala posición, y una disminución en el rango articular del codo condicionada sobre todo por la inmovilización prolongada¹.

El tratamiento quirúrgico de las fracturas diafisarias extraarticulares de húmero distal proporciona una alineación más previsible y un retorno a la actividad potencialmente más rápido debido a la posibilidad de una rehabilitación temprana, y evita los problemas de partes blandas ocasionados por las ortesis³.

Para este tratamiento quirúrgico se han empleado distintos abordajes, como el transtricipital, lateral directo, percutáneo y el abordaje posterior modificado descrito por Gerwin et al.⁴. Este último permite una excelente exposición humeral, es anatómico y permite una exploración exhaustiva exploración del nervio radial.

El propósito de este trabajo es evaluar los resultados clínicos y radiológicos obtenidos en nuestro centro tras la intervención quirúrgica de las fracturas extraarticulares de húmero distal mediante un abordaje posterior modificado descrito por Gerwin et al., con una posterior osteosíntesis con placa postero-lateral extraarticular preconformada de húmero distal.

Material y métodos

Se realiza un estudio retrospectivo de los pacientes mayores de 18 años intervenidos quirúrgicamente en nuestro

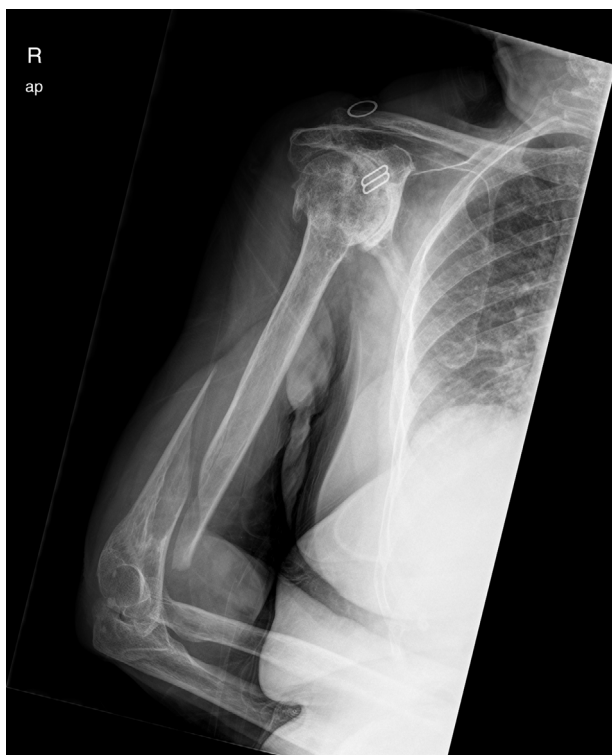

Figura 1 Fractura diáfisis extraarticular de húmero distal.

centro de una fractura diáfisis extraarticular de húmero distal, 12-, subgrupos A, B y C según la clasificación Arbeitsgemeinschaft für Osteosynthesefragen/Orthopaedic Trauma Association Committee for Coding and Classification (AO/OTA), mediante un abordaje posterior modificado de Gerwin⁴ y una placa LCP de 3,5 mm (DePuy Synthes, West Chester, PA, EE. UU.) extraarticular posterolateral preconformada en su región más distal, entre los años 2013 y 2015, que no presentaran una fractura patológica, y en los que el seguimiento hubiera sido de al menos un año. Tras aplicar estos criterios de inclusión y exclusión obtuvimos un total de 23 pacientes. El grupo estudiado estaba compuesto por 13 mujeres y 10 hombres, con una media de edad en el momento de la intervención de 45 años; 14 fracturas se produjeron en el húmero izquierdo y 9 en el derecho, 11 de ellas en el brazo dominante. La causas desencadenantes de la fractura fueron: 9 caídas casuales, 3 accidentes de bicicleta y 4 de motocicleta, 3 precipitaciones de altura, 2 atropellos, un accidente deportivo (snowboard), y un aplastamiento. El patrón de fractura fue clasificado conforme la clasificación AO/OTA, obteniéndose: 6 fracturas 12-A (26%), 7 12-B (30%) y 10 12-C (44%). El seguimiento medio fue de 17,7 meses. Ninguna de las fracturas fue abierta ni derivó en lesión vascular. La incidencia de parálisis radial previa a la cirugía fue del 39,1% (9 pacientes).

Se evaluó el resultado desde el punto de vista clínico y funcional, comparándolo con el miembro contralateral, utilizando las escalas Quick Dash (QD), Mayo Elbow Performance Score (MEPS) y escala visual analógica (EVA). La satisfacción del paciente con la intervención fue recogida (sí/no). También se evaluó el resultado radiológico en cuanto a si había habido o no desplazamiento, y en cuanto a la presencia o no de consolidación cada 1,5, 3, 6 y

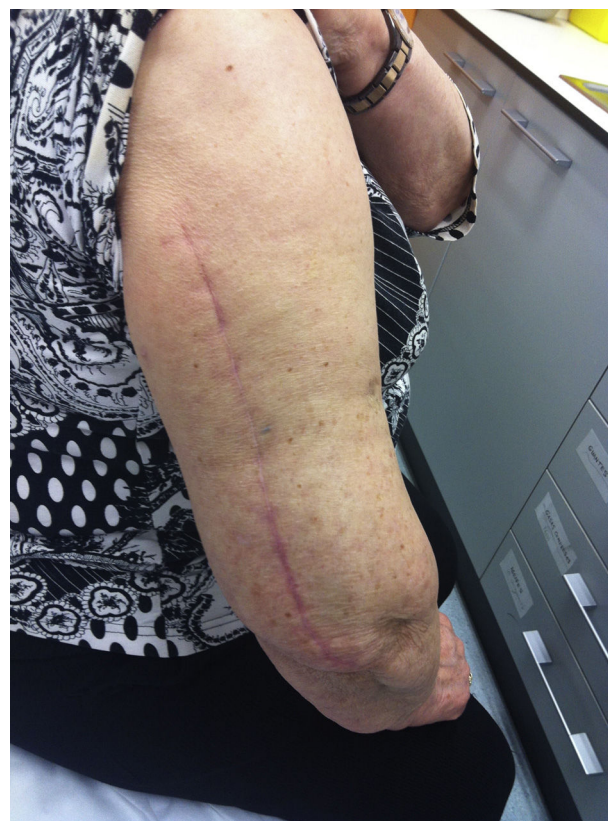

Figura 2 Cicatriz de abordaje posterior modificado.

12 meses, y el tiempo en que se produjo la misma. Asimismo se recogieron las complicaciones derivadas del tratamiento.

Técnica quirúrgica

En todos los casos se empleó el abordaje descrito por Gerwin en 1996 o abordaje posterior modificado⁴.

Se coloca al paciente en decúbito lateral con el miembro afectado en un soporte y con el codo flexionado a 90 grados. Se realiza una incisión longitudinal en la región posterior del brazo, la longitud dependerá de lo proximal que llegue la fractura, y se prolongará hasta la fosa olecránica, sin llegar a rebasarla (fig. 2). Buscamos inicialmente el nervio cubital en la zona medial y distal de la incisión, con el fin de protegerlo durante la intervención. Posteriormente, en la región lateral de la incisión, justo debajo de la fascia, se localiza la rama cutáneo-braquial-externa del nervio radial, que se bifurca del nervio radial una vez el nervio ha sobrepasado el canal de torsión y se ha colocado lateralmente, posterior al septo intermuscular (fig. 3). Una vez disecada dicha rama, el tabique intermuscular es disecado distalmente para la completa exposición del nervio, y seguimos su dirección hasta llegar al nervio radial. De esta forma, exploramos el nervio con el fin de averiguar si ha sufrido alguna lesión o ha quedado atrapado por la fractura (fig. 4). Una vez identificados nervio radial y fractura, la síntesis de la fractura se realiza siguiendo el esquema de tratamiento habitual en fracturas húmero. En primer lugar, se procede a realizar osteosíntesis interfragmentaria a compresión si la fractura lo permite. En todos los casos se empleó la placa LCP extraarticular de

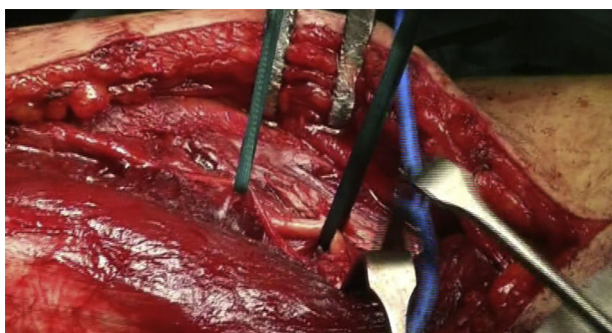


Figura 3 Identificación del nervio radial y rama cutánea braquial externa.

3,5 mm preconformada de húmero distal (DePuy Synthes, West Chester, PA, EE. UU.). La placa se sitúa centrada en la cara posterior de la diáfisis del húmero y contra la superficie cortical posterior del húmero, por debajo del nervio radial (fig. 5), con la prolongación distal colocada en el pilar externo (fig. 6). Es importante a la hora de colocar la placa asegurarse mediante radioscopia de que no es demasiado larga en la región distal, ya que puede producir un pinzamiento en la articulación, y por tanto molestias y dolor con la extensión del codo. Tras asegurarnos de que el control radioscópico intraoperatorio es satisfactorio, procedemos al cierre sin inmovilización del codo de manera habitual.

Tras la intervención se coloca al paciente un cabestrillo. La rehabilitación con movimientos pendulares comienza

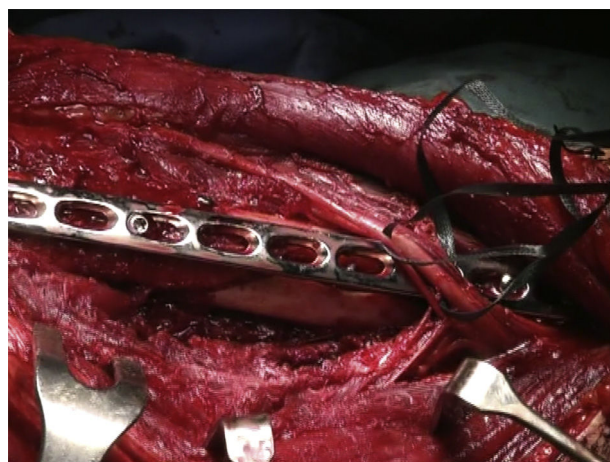

Figura 5 Recorrido de los nervios por encima de la placa.

durante el ingreso a las 24 h, así como la movilización activa de la muñeca y la mano, sin cargar peso, y tras el alta continúa la rehabilitación (figs. 7-9).

Resultados

Todos los pacientes presentaron signos de consolidación al año de la intervención, siendo el tiempo medio hasta la consolidación de 12 semanas. No hubo desplazamientos secundarios ni fracasos de material, se presentaron 2 infecciones superficiales de herida quirúrgica que fueron resueltas con tratamiento antibiótico por vía intravenosa y 3 pacientes con molestias debidas a la placa que nos les limitaban para la realización de sus actividades diarias (fig. 6). Un paciente presentó parálisis radial tras la cirugía, que se resolvió espontáneamente sin necesidad de revisión quirúrgica (tabla 1).

Al año, la puntuación media en las diferentes escalas clínicas fue: QD de 6,43 (rango de 0-22,7 puntos), EVA para el dolor de 0,66 (rango de 0-5 puntos) y MEPS score de 88,88 (rango de 60-100 puntos). Se compararon los resultados con el miembro contralateral, obteniéndose resultados similares: QD 6,43 vs. 5,72, EVA 0,66 vs. 0 y MEPS 88,88 vs. 90,33.

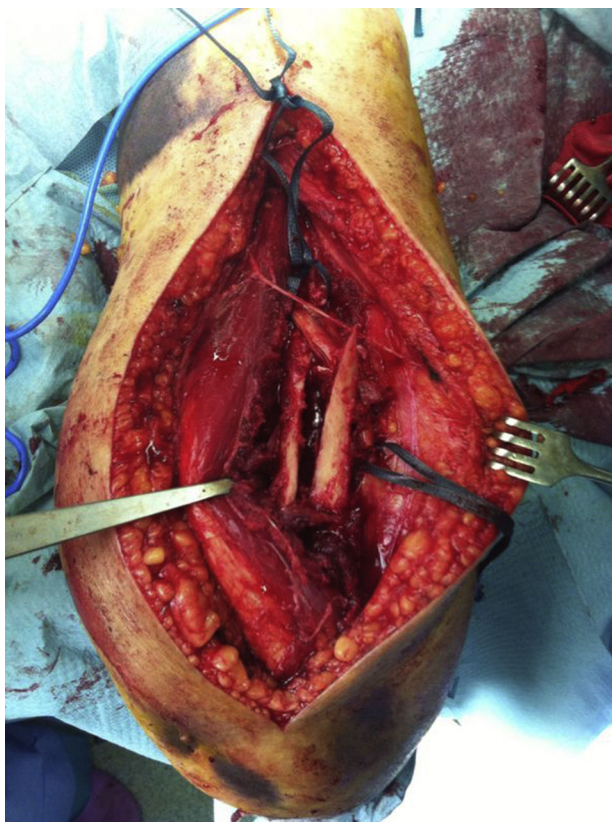


Figura 4 Foco de fractura con atrapamiento del nervio radial.

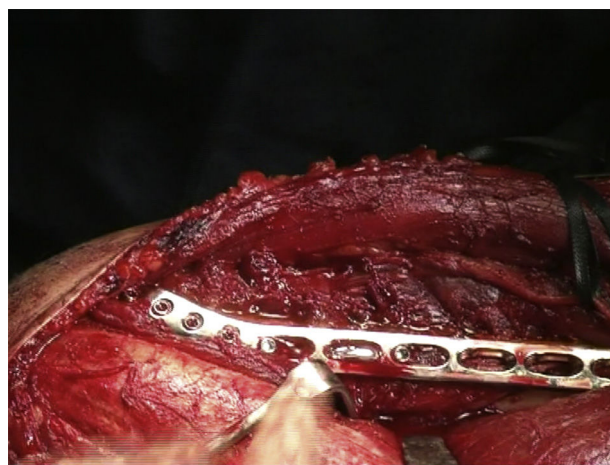

Figura 6 Extensión distal placa en columna humeral externa.

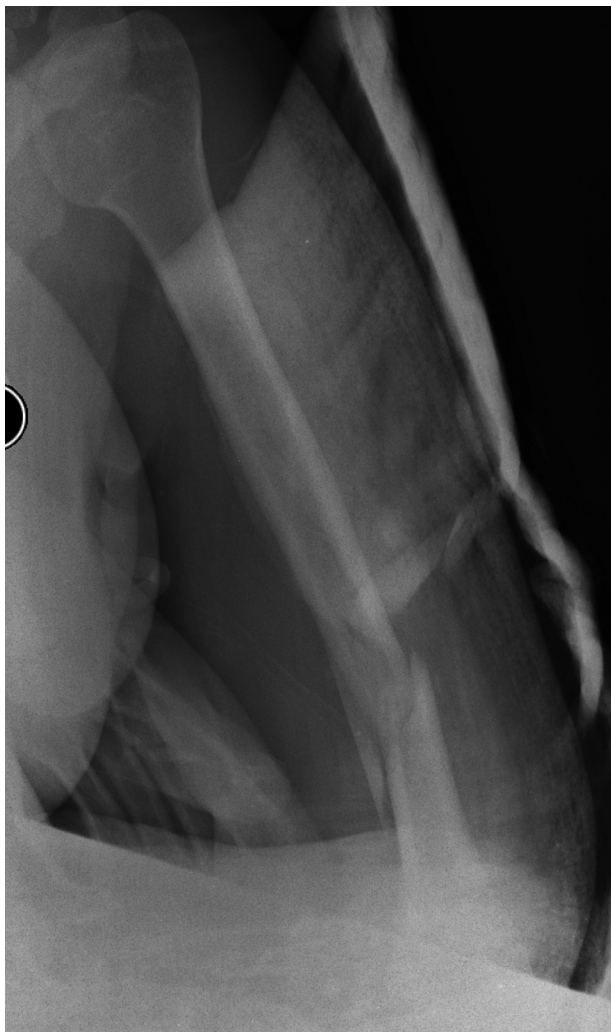

Figura 7 Fractura diafisaria extraarticular de húmero distal.

Se obtuvieron 12 resultados excelentes (MEPS, 90-100 puntos), 3 buenos (75-89) y 3 suficientes (60-74), sin resultados pobres. En cuanto a la satisfacción, 22 pacientes confesaron sentirse satisfechos con la cirugía mientras que un paciente estaba no satisfecho, debido a las molestias que le ocasionaba la placa ([tabla 2](#)).

Hasta la fecha, no se han realizado extracciones de material en ninguno de los pacientes.

Discusión

Jawa et al. compararon el tratamiento conservador mediante ortesis tipo brazalete con el tratamiento quirúrgico mediante reducción abierta y fijación interna con placa, obteniendo mayores tasas de consolidación, un mejor alineamiento y una mejor recuperación y vuelta a la actividad diaria con el tratamiento quirúrgico, si bien es cierto que presenta el riesgo de parálisis radial iatrogénica y de infección, y, por lo tanto, de reintervención. Sin embargo, otros autores afirman que el tratamiento quirúrgico disminuye las complicaciones de partes blandas con respecto al tratamiento conservador¹.

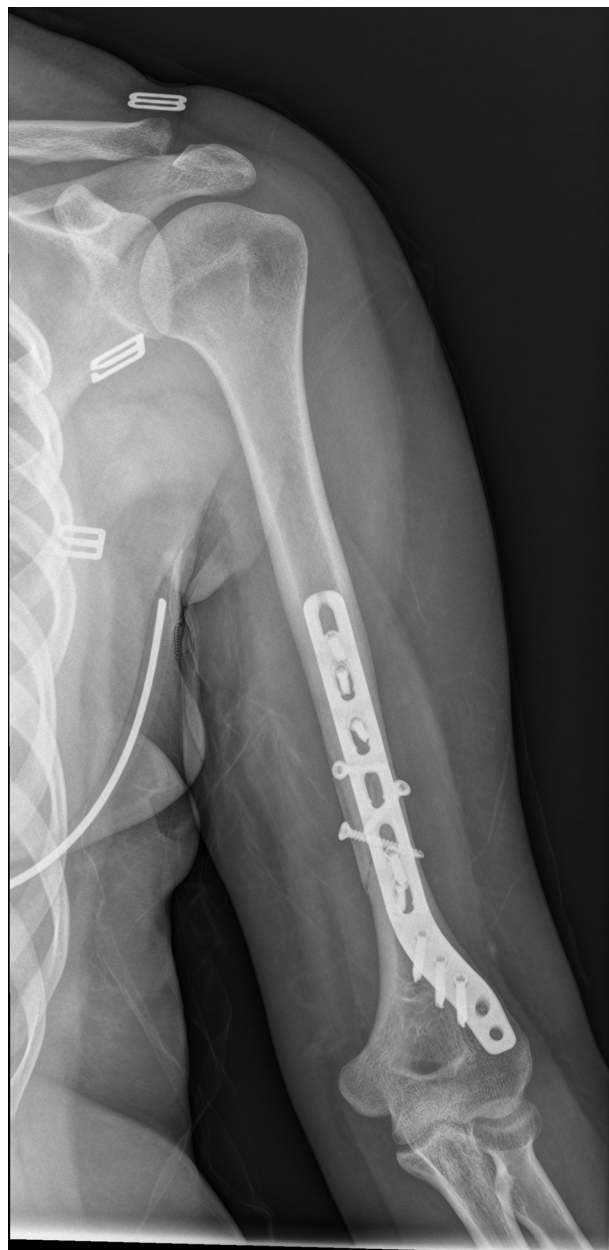

Figura 8 Resultado radiográfico a las 2 semanas de la cirugía.

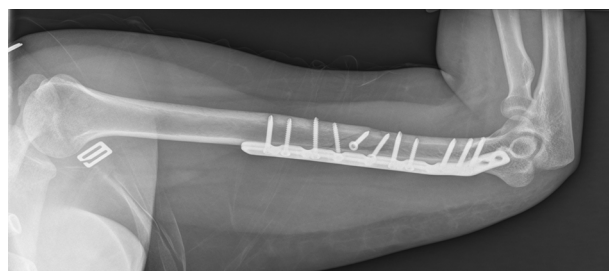


Figura 9 Resultado radiográfico al mes y medio de la cirugía.

Tabla 1 Características de los pacientes

N.º caso	Edad	Mecanismo	Lado	Clasificación AO/OTA	Seguimiento (meses)	Tiempo con-solidación	Complicación	Parálisis radial
1	28	Bici	D	12-C	15	1,5	No	No
2	36	Precipitación	D	12-C	12	2	Inf. superf.	Sí
3	44	Moto	I	12-C	23	2	No	Sí
4	26	Moto	D	12-C	14	1,5	No	No
5	25	Snowboard	I	12-B	18	1,5	No	No
6	67	Caída	D	12-A	21	3	Molestia	No
7	78	Caída	I	12-B	17	5	No	No
8	59	Caída	D	12-A	15	3	No	No
9	41	Atropello	D	12-B	12	3	No	No
10	32	Precipitación	D	12-C	23	2	No	Sí
11	39	Aplastamiento	I	12-C	14	2	Inf. superf.	Sí
12	43	Precipitación	I	12-C	17	4	No	Sí
13	64	Caída	D	12-A	16	3	No	No
14	71	Caída	D	12-B	25	6	No	No
15	55	Atropello	D	12-B	13	2	Molestia	Sí
16	60	Caída	I	12-A	17	4	No	No
17	27	Moto	D	12-C	19	2	No	No
18	33	Bici	D	12-C	20	3	No	Sí
19	57	Caída	I	12-A	24	3	No	No
20	75	Caída	D	12-B	18	6	No	No
21	33	Bici	D	12-B	17	2	Molestia	Sí
22	48	Moto	I	12-C	15	3	No	Sí
23	53	Caída	I	12-A	22	3	No	No

Dentro de las opciones de tratamiento quirúrgico está también presente el enclavado endomedular, menos agresivo con las partes blandas, pero demandante debido al estrecho canal medular que presenta la parte más distal de la diáfisis del húmero y al pequeño tamaño del fragmento distal, y además no permite visualizar el nervio radial en caso de estar lesionado. Por estas razones, la osteosíntesis de este tipo de fracturas con una placa presenta claras ventajas y se ha establecido como el tratamiento de elección de las mismas².

Se han propuesto a lo largo de los años distintos abordajes para este tipo de fracturas, desde un abordaje posterior transtricipital hasta un abordaje lateral, pasando incluso por la síntesis percutánea, obteniéndose resultados dispares según las series en cuanto a lesiones iatrogénicas del nervio radial. Gerwin et al., en 1996, describieron un abordaje posterior no muy utilizado hasta la fecha que consistía en la búsqueda de la rama cutáneo braquial lateral del nervio radial, y continuando su trayecto llegar al nervio radial en las proximidades del húmero, donde se podía explorar el nervio con poco riesgo de iatrogenia sobre el mismo y además sintetizar la fractura con una excelente exposición del húmero⁴.

A su vez, también se han utilizado numerosas placas, muchas de ellas con buenos resultados en los diferentes estudios, pero siempre condicionadas por el problemático pequeño fragmento distal que presentan estas fracturas. Las recomendaciones para aumentar la estabilidad en las fracturas intervenidas mediante placa son que el grosor de la placa tiene que ser al menos de 3,5 mm, y al menos 6-8 corticales a cada lado de la fractura; sin embargo, esto es complicado,

Tabla 2 Resultados escalas funcionales postoperatorios

	EVA	Quick Dash	MEPS	Satisfacción
1	0	4,5	100	Sí
2	2	15,9	75	Sí
3	0	0	100	Sí
4	2	13,6	70	Sí
5	5	22,7	60	Sí
6	0	0	100	No
7	0	0	100	Sí
8	0	0	100	Sí
9	0	0	100	Sí
10	1	9,1	80	Sí
11	0	0	100	Sí
12	0	4,5	90	Sí
13	0	0	100	Sí
14	1	20,5	75	Sí
15	0	0	100	Sí
16	0	0	100	Sí
17	1	9,1	85	Sí
18	0	2,3	95	Sí
19	0	0	100	Sí
20	0	4,5	90	Sí
21	1	15,9	70	Sí
22	0	2,3	95	Sí
23	0	2,3	95	Sí

ya que la mayoría de las placas acabarían produciendo un pinzamiento en la fosa olecraniana. En los últimos años se ha desarrollado una placa extraarticular posterolateral pre-conformada en su región más distal, de forma que se dirige hacia el cóndilo humeral dejando libre la fosa olecraniana, lo que evita el pinzamiento y permite aumentar la estabilidad permitiendo utilizar más tornillos distales.

Este estudio demuestra que la intervención quirúrgica de estas fracturas mediante osteosíntesis con placa extraarticular preconformada postero-lateral de húmero distal mediante un abordaje posterior modificado permite una reducción estable y anatómica, sin iatrogenia, respetando las articulaciones del codo y del hombro, con una recuperación de la movilidad temprana, y con resultados funcionales muy buenos, con muy pocas complicaciones, y sin necesidad de re intervención de ninguno de los pacientes hasta la fecha.

En este estudio evaluamos los resultados derivados de usar una única placa postero-lateral de 3,5 mm mediante un abordaje posterior modificado. Algunos trabajos han estudiado la utilización de una placa de 4,5 mm para este tipo de fracturas, e incluso la utilización de 2 placas, resultando también válida sobre todo en fracturas conminutas, ya que proporciona un montaje más rígido que una sola placa⁵.

Sin embargo, la tasa de consolidación en nuestro estudio es del 100% con una sola placa, por lo que es un montaje lo suficientemente rígido, con la posibilidad de movilización inmediata, y con teóricas ventajas respecto a la utilización de 2 placas como son un menor daño perióstico, menor diseción muscular, menor pérdida de sangre y menor tiempo quirúrgico. Asimismo presenta ventajas con respecto a la utilización de una sola placa de 4,5 mm, como es el bajo perfil que ofrece, y su morfología curvada en la región distal que le aporta la capacidad de poder sintetizar fracturas muy distales con suficientes agujeros distales a la fractura donde fijar la placa al hueso y permanecer aun así fuera de la articulación⁶.

Hay autores que promueven la utilización del enclavado endomedular en estas fracturas cuando no son muy distales. Es cierto que el enclavado reduce el riesgo iatrogénico del abordaje quirúrgico; sin embargo, con el abordaje posterior modificado el riesgo de iatrogenia es mínimo. Además, el enclavado no permite visualizar el nervio radial a su paso por el foco de fractura, a no ser que se aborde el foco, con lo que se perdería el teórico beneficio del enclavado.

Es cierto que algunos autores abogan por no hacer una exploración quirúrgica del nervio de inicio, salvo que sean fracturas abiertas, fracturas irreductibles o sin adecuada reducción, lesión vascular asociada, parálisis radial tras la manipulación de la fractura o dolor neurogénico intratable. Sin ninguno de estos factores de riesgo no sería necesaria la exploración del radial, a no ser que los síntomas excedieran las 16-18 semanas, debido a las altas tasas de recuperación del nervio⁷.

Sin embargo, otros autores piensan que la exploración precoz del nervio radial evita una atrofia muscular posterior, una recuperación comprometida del nervio, y una disminución de la funcionalidad del paciente durante el periodo sintomático⁸. No hay muchas series que definan el número de casos con atrapamiento del nervio radial en el foco de fractura tras su exploración, pero en los estudios en los que

se revisa el nervio radial, ya sea inicialmente o tras fracaso de tratamiento conservador, ronda el 10% de los casos^{7,8}.

Pensamos que con la tasa tan alta de parálisis radial y de atrapamiento radial en el foco de fractura (10%) que tienen este tipo de fracturas, 9 pacientes de 23 en nuestro estudio, presentando 7 de estos 9 atrapamiento del nervio radial en el foco de fractura, en los pacientes con fracturas más conminutas y complejas, y con los buenos resultados de la intervención quirúrgica con placa mediante este abordaje, se nos antoja necesaria la exploración del nervio radial, evitando así mayores molestias al paciente y futuras cirugías de revisión del nervio (fig. 6).

Otra de las ventajas que tiene la osteosíntesis con placa de este tipo de fractura con respecto al clavo es que respeta las articulaciones, mientras que el clavo compromete la articulación gleno-humeral. Una revisión de la Cochrane relativamente reciente determina que la única diferencia entre el uso de placa y clavo en las fracturas diafisarias de húmero está en el mayor riesgo de provocar un pinzamiento en el hombro, producir mayor rigidez del hombro y la necesidad de retirada de material con la utilización del clavo³.

Dentro de los distintos abordajes empleados para la fijación con placa de este tipo de fracturas está el abordaje transtricipital, que ha ido cayendo en desuso debido a la alta tasa de parálisis radiales postoperatorias iatrogénicas que produce y a la disminución postoperatoria de la movilidad del codo y fuerza del tríceps con respecto al abordaje posterior modificado⁹.

Otro abordaje bastante utilizado es el abordaje lateral directo sobre la diáfisis. Este abordaje obtiene buenos resultados según los diferentes autores, tanto en cuanto a consolidación de la fractura como en cuanto a parálisis radiales iatrogénicas, pero es más complicada la exploración del nervio radial¹⁰.

Además, desde nuestro punto de vista, es un abordaje más incómodo por la colocación del paciente y confiere una menor exposición de la diáfisis humeral proximal en casos en los que el trazo de fractura llegue muy proximal, comparado con el posterior modificado.

Asimismo se ha descrito en estudios aleatorizados y aleatorizados un abordaje percutáneo con muy buenos resultados, pero sin la exploración del nervio radial que vemos necesaria en este tipo de fracturas¹¹.

Pensamos que el mejor abordaje para la intervención de estas fracturas es el posterior modificado de Gerwin, porque es anatómico y poco iatrogénico, permite una exploración segura del nervio radial, la posición del paciente en la mesa quirúrgica es muy cómoda para la intervención y permite una reducción anatómica de la fractura con una estupenda exposición de la diáfisis proximal del húmero.

Los pacientes deben ser alertados del riesgo de reintervención, en distintos estudios se han obtenido hasta un 15-20% de reintervenciones^{1,12}. Otros autores obtienen una menor tasa de reintervención en series pequeñas de pacientes¹³⁻¹⁵.

En nuestra serie no hay ningún paciente que haya tenido que ser reintervenido hasta la fecha, con un mínimo de un año de seguimiento. Hay 3 pacientes con molestias a causa de la placa, a los que hemos desaconsejado la reintervención, debido al riesgo de lesión del nervio radial que tiene un nuevo abordaje sobre la zona. Hasta el momento ninguno

de los 3 tiene suficientes síntomas como para reintervenir, ya que a ninguno las molestias le limitan para la realización de las actividades de la vida diaria. Esto concuerda con trabajos recientes muy similares que obtienen muy buenos resultados sin reintervenciones y con un índice de complicaciones muy bajo, salvo algún caso de leves molestias en el codo¹⁶.

Como limitaciones de nuestro estudio tendríamos el pequeño tamaño muestral y el carácter retrospectivo del mismo, pero dados los buenos resultados seguramente podrían extrapolarse a una serie mucho más grande.

Conclusión

La intervención quirúrgica de este tipo de fracturas mediante abordaje posterior modificado, muy prometedora y poco iatrogénica, con una placa preconformada de húmero distal obtiene altas tasas de consolidación y en general excelentes resultados funcionales, con bajo índice de complicaciones y una rápida vuelta a la actividad de los pacientes. Son necesarios estudios prospectivos con un mayor tamaño muestral para poder confirmar los resultados de nuestro estudio.

Nivel de evidencia

Nivel de evidencia IV.

Responsabilidades éticas

Protección de personas y animales. Los autores declaran que para esta investigación no se han realizado experimentos en seres humanos ni en animales.

Confidencialidad de los datos. Los autores declaran que han seguido los protocolos de su centro de trabajo sobre la publicación de datos de pacientes.

Derecho a la privacidad y consentimiento informado. Los autores declaran que en este artículo no aparecen datos de pacientes.

Conflicto de intereses

Los autores de este artículo declaramos no tener ningún conflicto de intereses.

Bibliografía

- Jawa A, McCarty P, Doornberg J, Harris M, Ring D. Extra-articular distal-third diaphyseal fractures of the humerus. A comparison of functional bracing and plate fixation. *J Bone Joint Surg Am*. 2006;88:2343-7.
- Kurup H, Hossain M, Andrew JG. Dynamic compression plating versus locked intramedullary nailing for humeral shaft fractures in adults. *Cochrane Database of Systematic Reviews* 2011, Issue 6.
- Robinson CM, Hill RM, Jacobs N, Dall G, Court-Brown CM. Adult distal humeral metaphyseal fractures: Epidemiology and results of treatment. *J Orthop Trauma*. 2003;17:38-47.
- Gerwin M, Hotchkiss RN, Weiland AJ. Alternative operative exposures of the posterior aspect of the humeral diaphysis with reference to the radial nerve. *J Bone Joint Surg Am*. 1996;78:1690-5.
- Mark L. Prasarn, MD,* Jaimo Ahn, MD, PhD,* Omesh Paul, MD,* Elizabeth M. Morris, BA,* Stephen P. Kalandiak, MD,† David L. Helfet, MD,* et al. Dual Plating for Fractures of the Distal Third of the Humeral Shaft. *J Orthop Trauma* 2011; 25:57-63.
- Jonathan C, Levy MD, Steven P, Kalandiak MD, James J, Hutson MD, et al. An alternative method of osteosynthesis for distal humeral shaft fractures. *J Orthop Trauma*. 2005;19:43-7.
- Korompilias AV, Lykissas MG, Kostas-Agnantis IP, Vekris MD, Soucacos PN, Beris AE. Approach to radial nerve palsy caused by humerus shaft fracture: Is primary exploration necessary? *Injury*. 2013;44:323-6.
- Niver GE, Ilyas AM. Management of radial nerve palsy following fractures of the humerus. *Orthop Clin N Am*. 2013;44:419-24.
- Scolaro JA, Voleti P, Makani A, Namdari S, Mirza A, Mehta S. Surgical fixation of extra-articular distal humerus fractures with a posterolateral plate through a triceps-reflecting technique. *J Shoulder Elbow Surg*. 2014;23:251-7.
- Illical EM, Farrell DJ, Siska PA, Evans AR, Gruen GS, Tarkin IS. Comparison of outcomes after triceps split versus sparing surgery for extra-articular distal humerus fractures. *Injury*. 2014;45:1545-8.
- Yin P, Zhang L, Mao Z, Zhao Y, Zhang Q, Tao S, et al. Comparison of lateral and posterior surgical approach in management of extra-articular distal humeral shaft fractures. *Injury Int. J. Care Injured*. 2014; 45:1121-1125.
- Matsunaga FT, Tamaoki MJS, Matsumoto MH, dos Santos JBG, Faloppa F, Belloti JC. Treatment of the humeral shaft fractures-minimally invasive osteosynthesis with bridge plate versus conservative treatment with functional brace: Study protocol for a randomised controlled trial. *Trials*. 2013;14:246.
- Ekholm R, Ponzer S, Törnkvist H, Adami J, Tidermark J. The Holstein-Lewis humeral shaft fracture: Aspects of radial nerve injury, primary treatment, and outcome. *J Orthop Trauma*. 2008;22:693-7.
- Levy JC, Kalandiak SP, Hutson JJ, Zych G. An alternative method of osteosynthesis for distal humeral shaft fractures. *J Orthop Trauma*. 2005;19:43-7.
- Prasarn ML, Ahn J, Paul O, Morris EM, Kalandiak SP, Helfet DL, et al. Dual plating for fractures of the distal third of the humeral shaft. *J Orthop Trauma*. 2011;25:57-63.
- Kharbanda Y, Tanwar YS, Srivastava V, Birla V, Rajput A, Pandit R. Retrospective analysis of extra-articular distal humerus shaft fractures treated with the use of pre-countoured lateral column metaphyseal LCP by triceps-sparing posterolateral approach. *Strategies Trauma Limb Reconstr*. 2017;12:1-9.