

ORIGINAL

Fracturas diafisarias del antebrazo en niños: tratamiento con fijación intramedular con clavos de Kirschner



M. Mahecha-Toro^a, E. Vergara-Amador^{b,*} y M. González Ramírez^b

^a Universidad Nacional de Colombia, Bogotá, Colombia

^b Universidad Nacional de Colombia, Fundación Hospital de la Misericordia, Bogotá, Colombia

Recibido el 22 de abril de 2017; aceptado el 12 de julio de 2017

Disponible en Internet el 27 de octubre de 2017

PALABRAS CLAVE

Antebrazo;
Fracturas del radio;
Fracturas del cúbito;
Fijación intramedular
de fracturas

Resumen

Introducción: Las fracturas diafisarias del antebrazo constituyen el 6-10% de todas las fracturas en niños. El tratamiento depende de la edad y el tipo de desplazamiento y son válidos el manejo conservador y quirúrgico con fijación de clavos intramedulares entre otros. El objetivo es mostrar los resultados radiológicos y funcionales, y las complicaciones de la fijación intramedular con clavos de Kirschner en niños.

Materiales y métodos: Es una serie de casos retrospectiva descriptiva de pacientes operados con fijación intramedular de fracturas de antebrazo. Se correlacionan los resultados radiológicos y funcionales y las complicaciones.

Resultados: De 117 pacientes operados, 59 cumplían criterios de inclusión. La edad promedio fue 10 años. El 84,7% de ellos fueron hombres y el izquierdo el lado más afectado (62,7%). El 88,1% de ambos huesos estaban fracturados y 11 casos tenían fracturas abiertas. Se realizó reducción abierta en el 72,8% de los casos cuyas principales indicaciones fueron inestabilidad, reducción fallida y refractura. Se tuvieron 52 resultados excelentes, 2 buenos, 4 regulares y uno malo. Hubo un 13,5% de complicaciones menores.

Discusión: Este estudio muestra que la fijación intramedular con clavos de Kirschner en fracturas de diáfisis de radio y cúbito de niños es un procedimiento seguro, de bajo costo y que ofrece a corto y mediano plazo adecuados resultados funcionales, con una prevalencia baja de complicaciones graves, con solo 6 casos de no consolidación y refracturas. Las angulaciones preoperatorias mayores en los planos anteroposterior y lateral, y angulaciones posoperatorias en el plano lateral, podrían considerarse predictores de resultados funcionales menos satisfactorios.

© 2017 SECOT. Publicado por Elsevier España, S.L.U. Todos los derechos reservados.

* Autor para correspondencia.

Correos electrónicos: enriquevergaramd@gmail.com, mtmahechat@unal.edu.co (E. Vergara-Amador).

KEYWORDS

Forearm;
Radius fractures;
Ulna fractures;
Intramedullary
fractures fixation

Forearm diaphyseal fractures in children: intramedullary Kirschner's wire fixation treatment

Abstract

Introduction: Diaphyseal fractures of the forearm comprise 6%-10% of all fractures in children. The treatment depends on the age and type of displacement, and conservative and surgical management with fixation of intramedullary nails, among other techniques, is valid. The aim is to show the radiological and functional outcomes, and complications of intramedullary fixation with Kirschner nails in children.

Materials and methods: A retrospective descriptive case series of patients treated with intramedullary fixation of forearm fractures. The radiological and functional results, and complications are correlated.

Results: Of the 117 patients operated, 59 met the inclusion criteria. The average age was 10 years. Eighty-four point seven percent were males and the left side was the most affected (62.7%). In 88.1% both bones were fractured and 11 cases had open fractures. An open reduction was performed in 72.8% of the cases, the main indications for this being instability, failed reduction and refracture. There were 52 excellent outcomes, 2 good, and 4 regular and 1 bad. There were 13.5% minor complications.

Discussion: This study shows that intramedullary fixation with Kirschner nails in radius and ulna diaphysis fractures in children is a safe, low-cost procedure and offers adequate short and medium term functional outcomes, with a low prevalence of serious complications with only 6 cases of non-consolidation and refracture. Larger preoperative angulations in the anteroposterior and lateral planes, and lateral postoperative angulations, could be considered predictors of less satisfactory functional results.

© 2017 SECOT. Published by Elsevier España, S.L.U. All rights reserved.

Introducción

Las fracturas diafisarias de radio y cúbito son la tercera fractura más frecuente en la población infantil y representan el 13-40% del total de las fracturas^{1,2}. Históricamente, la mayoría de estas fracturas han sido tratadas de manera conservadora u ortopédica. Recientemente, ha habido una tendencia hacia el tratamiento quirúrgico en un esfuerzo por mejorar los resultados³. El tratamiento depende de la edad y el tipo de desplazamiento de la fractura, entre otros. Teniendo en cuenta el potencial de crecimiento fisario de un niño, se pueden aceptar algunos grados de angulación en función de la edad del niño y su capacidad de remodelación.

La inmovilización del antebrazo con férulas o yesos circulares sigue siendo una opción de tratamiento para muchas fracturas que están dentro de los parámetros aceptables de alineación. Para trazos de fractura que no cumplan estos parámetros, se recomienda el tratamiento quirúrgico^{3,4}. Las opciones de cirugía incluyen la fijación con placas o con clavos intramedulares. Recientemente hay un interés creciente en la determinación de qué método proporciona resultados superiores, pero el tratamiento excelso permanece controversial^{4,5}.

En nuestro medio es común ver fracturas diafisarias de radio y cúbito tratadas con enclavado endomedular con clavos de Kirschner. Algunos reportes avalan esta técnica³⁻⁵. El objetivo del presente estudio fue revisar las indicaciones y los resultados clínicos y radiológicos en una serie de niños tratados con clavos intramedulares de Kirschner en fracturas diafisarias del antebrazo.

Materiales y métodos

Se trata de una serie de casos retrospectiva descriptiva de pacientes operados con fijación intramedular de fracturas de radio y/o cúbito desde 2009 hasta 2014. Los criterios de inclusión fueron pacientes con esqueleto inmaduro y fracturas diafisarias en radio y/o cúbito, que hayan recibido tratamiento quirúrgico con reducción cerrada y/o abierta y fijación endomedular con clavos de Kirschner, con un seguimiento mínimo de 6 meses. Se excluyó a los pacientes con esqueleto maduro, fracturas distales y proximales del radio y/o el cúbito (metafisarias, tipo Monteggia y tipo Galeazzi), aquellos que tuvieron tratamiento quirúrgico con reducción cerrada y/o abierta con fijación endomedular mediante clavos elásticos o con placas, y los que fueron tratados en otra institución.

La recolección de datos se hizo revisando las historias clínicas. Se midieron las radiografías pre y posquirúrgicas (fig. 1). Se registraron variables demográficas, desplazamiento y angulación inicial de la fractura, desplazamiento y angulación final de la fractura, clasificación Gustilo-Anderson para fracturas abiertas, tipo de técnica quirúrgica, duración del enclavado endomedular, tipo y duración de la inmovilización externa, duración del seguimiento, rango de movimiento en el último seguimiento, el tiempo de consolidación de cada hueso y las complicaciones. Se evaluaron los movimientos de extensión y flexión en el codo, pronosupinación en el antebrazo, y la extensión y flexión en la muñeca, medidas realizadas con un goniómetro. Los resultados clínicos fueron evaluados según la escala desarrollada

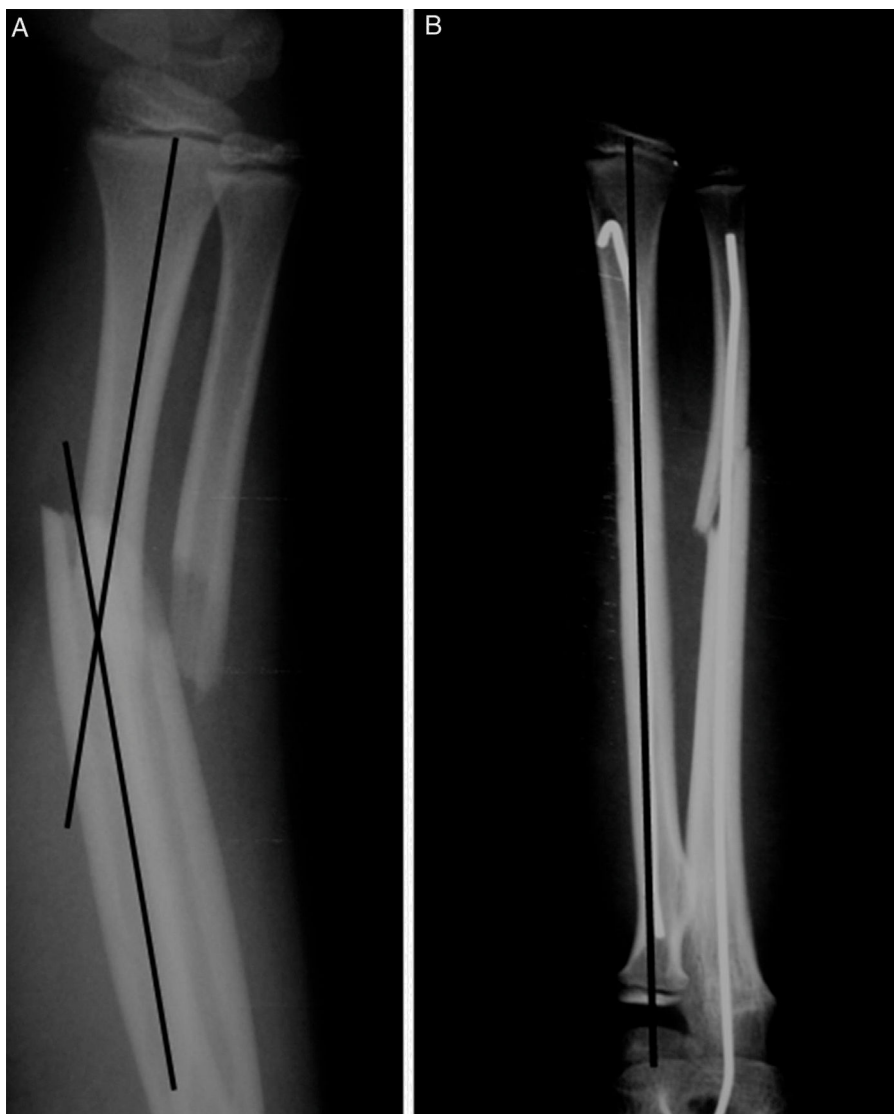

Figura 1 Medición radiográfica pre y posoperatoria.

por Price et al.⁶, descrita para tratamiento ortopédico, pero que se puede extrapolar para los pacientes con tratamiento quirúrgico, en que los resultados se consideraron: excelentes: si no hay síntomas con la actividad física extenuante y/o una pérdida de pronosupinación de $< 10^\circ$; buenos: si las hay síntomas leves con la actividad vigorosa y/o $11-30^\circ$ de

pérdida en la rotación del antebrazo; regulares: si se presentan síntomas durante las actividades diarias o la pérdida de $31-90^\circ$ de rotación, y malos: todos los demás resultados cuando hay una pérdida de pronosupinación de $> 90^\circ$. La comparación se realiza con el antebrazo no afectado (fig. 2).

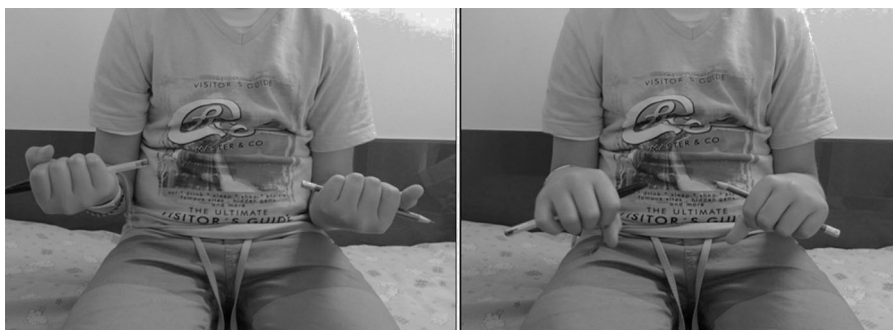


Figura 2 Valoración clínica de pronosupinación.

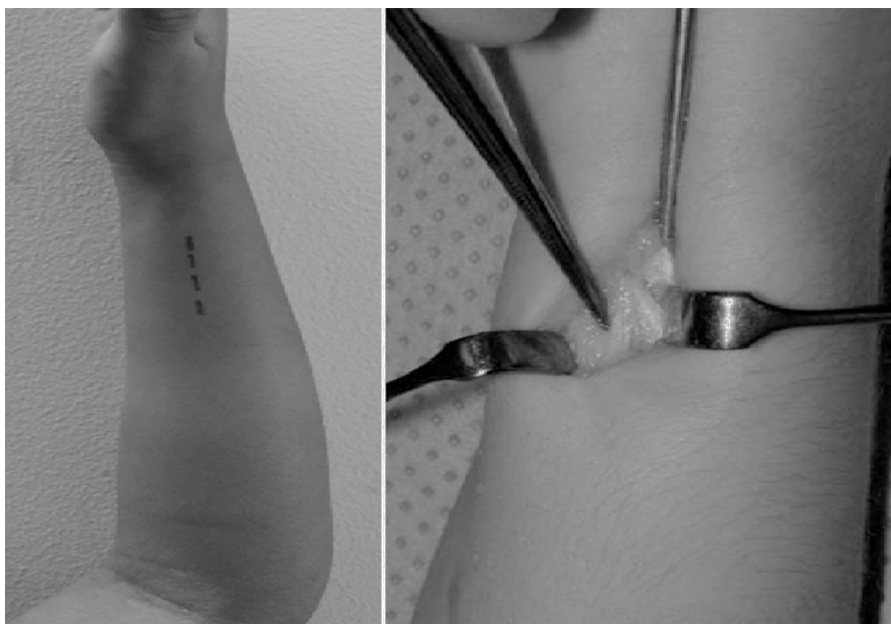


Figura 3 Área de ingreso del clavo radial.

Dentro de los detalles técnicos quirúrgicos^{7,8} el radio se fija retrógradamente con un clavo de diámetro adecuado avanzado a través de un agujero hecho proximal a la fisis distal del radio (fig. 3). La fractura del cúbito se fija con clavo que se inserta de manera anterógrada a través del olécranon (fig. 4). La punta del clavo radial debe estar inclinada aproximadamente 15-30° para facilitar el paso a través de la cavidad medular. La longitud del clavo se mide bajo intensificador de imágenes. El diámetro del clavo de Kirschner varía de 1,5 a 2 mm, dependiendo del diámetro de la cavidad medular. En caso de no ser posible la maniobra con reducción cerrada bajo visión del intensificador de imágenes, se procede a realizarla abierta con una incisión mínima

y control del fluoroscopio. Los extremos del clavo se dejan debajo de la piel.

Al final de la cirugía se protegió con una férula de yeso en pinza de azúcar durante 4 a 6 semanas, momento en que inicia movimientos libres de codo y muñeca, ocasionalmente asistido por terapia física.

Los datos fueron analizados mediante el paquete estadístico para Ciencias Sociales (SPSS versión 15, Chicago, Illinois, EE. UU.). Se hizo un análisis multivariado para estudiar las asociaciones entre variables. Un valor de $p < 0,05$ fue seleccionado para significación.

El trabajo fue aprobado por el comité de ética de la universidad sede del trabajo.

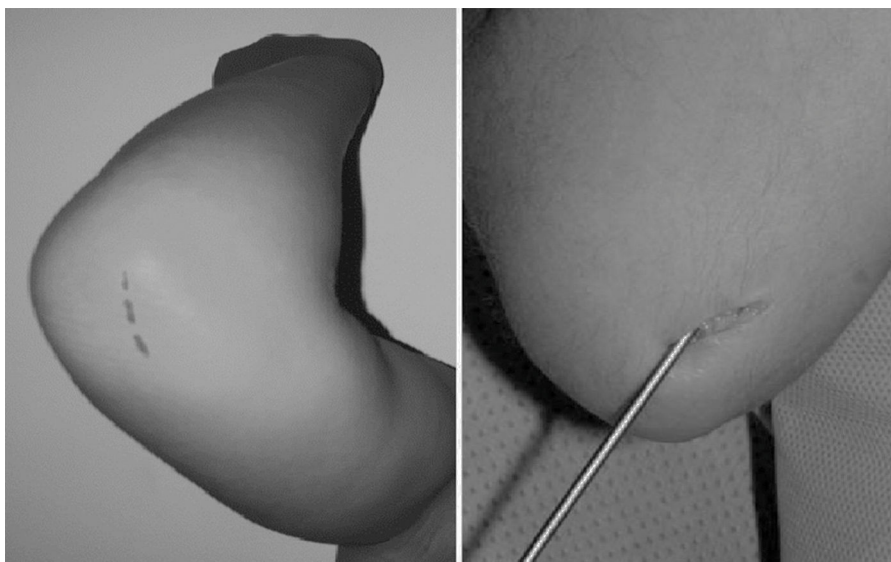


Figura 4 Área de ingreso del clavo cubital.

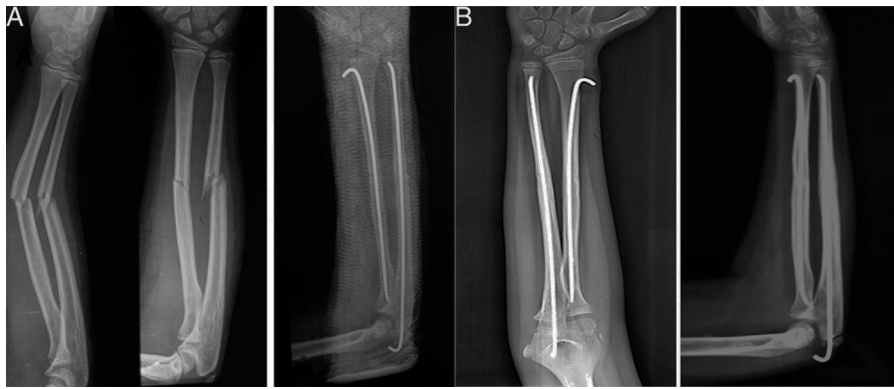

Figura 5 A) Radiografía preoperatoria de niño con fractura de radio y cúbito. Se observa resultado inmediato con los clavos de Kirchner. B) Resultado radiológico bueno con consolidación y buen alineamiento del radio y cúbito.

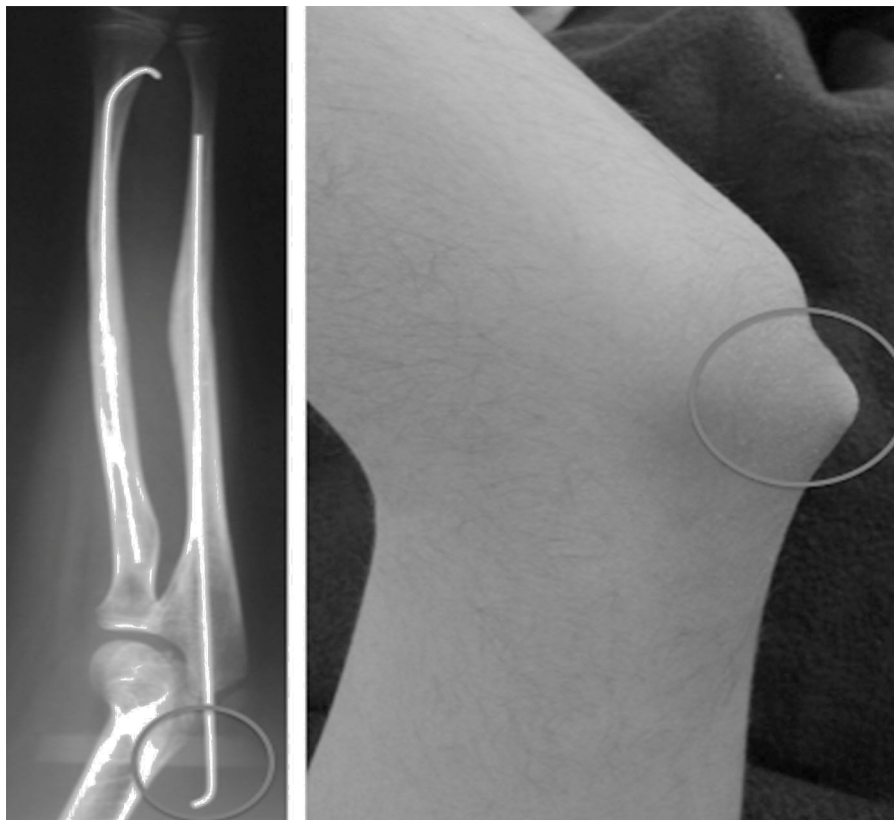


Figura 6 Se observa buena consolidación y alineación radiológica, pero con una complicación menor —migración proximal de clavo en el cúbito—, que se solucionó con el retiro del clavo.

Resultados

Se encontró a 1.877 pacientes atendidos por fracturas en el antebrazo, durante el lapso de 2009 a 2014. Un total de 117 fueron tratados quirúrgicamente por fracturas diafisarias de radio y/o cúbito. De estos, 59 pacientes (50 hombres y 9 mujeres) cumplieron con los criterios de inclusión (tabla 1). La muestra fue entre 2 y 17 años (media \pm desviación estándar de $10,1 \pm 3,03$). Veintidós pacientes (37,2%) tuvieron fractura en el antebrazo derecho y 37 (62,7%) del izquierdo.

Cuarenta y tres pacientes (72,8%) requirieron reducción abierta después de intentos de reducción cerrada; los otros

fueron tratados con técnica cerrada. El seguimiento fue en promedio de 23 meses (entre 9 y 72 meses). El tiempo de consolidación de la fractura definida como la presencia de callo en las radiografías anteroposteriores y lateral durante el seguimiento radiológico, para el radio fue de 7,2 semanas en promedio (intervalo 3-30), para el cúbito de 6,4 (intervalo de 3-32).

Los resultados de acuerdo con la clasificación de Price fueron excelentes en 52 pacientes (88,1%), buenos en 2 pacientes (3,3%), regulares en 4 (6,7%) y malos en 1 (1,6%). El paciente con mal resultado tenía 40° de pronación y 70° de supinación. El promedio de inmovilización posterior a la cirugía fue de 4,1 semanas y el material de osteosíntesis

Tabla 1 Caracterización de variables

Variable	N = 59
<i>Edad (años)</i>	10,1 ± 3,03 (2-17)
Menor de 8 años	19 (32,2%)
Mayores de 8 años	40 (67,8%)
<i>Género</i>	
Femenino	9 (15,25%)
Masculino	50 (84,75%)
<i>Lateralidad</i>	
Izquierda	37 (62,71%)
Derecha	22 (37,29%)
<i>Hueso fracturado</i>	
Radio	5 (8,47%)
Cúbito	2 (3,39%)
Ambos	52 (88,14%)
<i>Cabalgamiento preoperatorio (mm)</i>	5,81 ± 3,24 (0-10)
<i>Desplazamiento postoperatorio (mm)</i>	0,38 ± 0,76 (0-3)
<i>Angulación radiográfica preoperatoria (grados)</i>	
Anteroposterior	11,91 ± 5,92 (0-30)
Lateral	19,96 ± 8,35 (0-35)
<i>Angulación radiográfica postoperatoria (grados)</i>	
Anteroposterior	0,08 ± 0,46 (0-3)
Lateral	0,71 ± 1,58 (0-5)
<i>Fractura abierta</i>	
No	48 (81,36%)
Grado I	8 (13,56%)
Grado II	3 (5,08%)
<i>Tipo de reducción</i>	
Abierta	43 (72,88%)
Cerrada	16 (27,12%)
<i>Diámetro de clavo utilizado</i>	
1,5	18 (30,51%)
1,8	6 (10,17%)
2,0	35 (59,32%)
<i>Indicación</i>	
Inestabilidad	41 (69,49%)
Reducción fallida	15 (25,42%)
Refractura	3 (5,08%)
<i>Hueso fijado</i>	
Radio	10 (16,95%)
Cúbito	11 (18,64%)
Ambos	38 (64,41%)
<i>Duración de la inmovilización (semanas)</i>	4,16 ± 1,1 (2-6)
<i>Días de hospitalización</i>	1,54 ± 0,83 (1-4)
<i>Rangos de movilidad de lado fracturado</i>	
Pronación	82,03 ± 12,56 (30-90)
Supinación	83,72 ± 14,95 (10-90)

Tabla 1 (continuación)

Variable	N = 59
<i>Clasificación de Price</i>	
Malo	1 (1,69%)
Regular	4 (6,78%)
Bueno	2 (3,39%)
Excelente	52 (88,14%)
<i>Complicación</i>	
Ninguna	45 (76,27%)
Infección superficial	5 (8,47%)
Retraso de consolidación	4 (6,78%)
Refractura	2 (3,39%)
Migración clavo cubital	3 (5,08%)
<i>Tiempo de consolidación del radio (semanas) (57)</i>	7,26 ± 6,05 (3-30)
<i>Tiempo de consolidación del cúbito (semanas) (54)</i>	6,46 ± 5,25 (3-32)

fue retirado entre los 2 y 21 meses (promedio de 6,5 ± 4) (fig. 5).

Ocho pacientes (13,5%) tuvieron complicaciones menores, como infección superficial en la piel del olécranon (5 pacientes) y migración externa del clavo del cúbito (3 pacientes) (fig. 6). Los casos de infección superficial fueron tratados con antibióticos por vía oral, sin complicaciones adicionales. Seis pacientes (10,1%) tuvieron complicaciones como retraso en la consolidación y refractura. No se encontraron complicaciones como daño de la fisis, deformidad angular o de rotación, sinostosis, lesiones neurológicas, síndrome compartimental, infección profunda o movilidad restringida del codo.

Análisis multivariado de angulaciones radiológicas y resultado funcional (tabla 2): se estudiaron las asociaciones entre la angulación en ambos planos de los trazos de fractura tanto antes como después del tratamiento quirúrgico de las mismas. Para este fin se agrupó a los pacientes en grupos de resultados excelentes y buenos por ser el desenlace ideal, lo contrario para el grupo de resultados regulares y malos.

Se encontraron diferencias estadísticamente significativas en el caso de la angulación anteroposterior preoperatoria ($p = 0,0237$), en donde aquellos pacientes que más angulación tuvieron, peor fue su resultado funcional. De igual manera, para las angulaciones en el plano lateral preoperatoria ($p = 0,0363$) y posoperatoria ($p = 0,0701$).

En aquellos pacientes con fijación intramedular de solo un hueso del antebrazo, todos tuvieron resultados funcionales buenos o excelentes, y los que tenían fijación de ambos huesos del antebrazo los resultados fueron menores (90,38%). Sin embargo, no hay significación considerable para esta diferencia ($p = 0,519$).

Cuando se analizó la asociación entre el tiempo que permanecieron inmovilizados, los pacientes y el resultado

Tabla 2 Resultados funcionales. Las angulaciones preoperatorias se comporta como una normal por lo que se determina t de Student

Price	Regular o malo	Bueno o excelente	p valor
n = 59	5	54	
<i>Angulación preoperatoria anteroposterior (grados)</i> 0,0237			
Media	17,6 ± 11,8	11,3 ± 4,94	
Mediana	15	10	
<i>Angulación preoperatoria lateral (grados)</i> 0,0363			
Media	27,4 ± 7,16	19,27 ± 8,17	
Mediana	25	20	
<i>Angulación postoperatoria anteroposterior (grados)</i> 0,6643			
Media	0 ± 0	0,09 ± 0,48	
Mediana	0	0	
<i>Angulación postoperatoria lateral (grados)</i> 0,0171			
Media	2,2 ± 2,28	0,57 ± 1,46	
Mediana	2	0	
<i>Fracturas de uno o 2 huesos</i> 0,519 ^a			
Un hueso	0	7	
Dos huesos	5	47	
<i>Duración de la inmovilización</i> 0,274 ^a			
< 6 semanas	5	41	
> 6 semanas	0	13	
<i>Tipo de reducción</i> 0,606 ^a			
Cerrada	2	14	
Abierta	3	40	

Dado que las angulaciones postoperatorias no se distribuyen de acuerdo con la normal necesita de prueba no paramétrica (U de Mann-Whitney).

^a Se aplica test exacto de Fisher.

funcional al final del tratamiento, no se encontró una diferencia significativa ($p = 0,274$) entre aquellos que fueron inmovilizados durante menos de 6 semanas y los que sobrepasaron ese lapso.

Se estudió la asociación de reducción abierta o cerrada para la fijación con el resultado funcional al final del tratamiento, pero no se encontró diferencia estadísticamente significativa entre ambos grupos ($p = 0,606$).

En total hubo 11 reportes de fracturas abiertas. A su vez, se registraron 5 casos de infección superficial. Se encuentra que hay una relación estadísticamente significativa entre fracturas abiertas grado II y la ocurrencia de infección ($p = 0,006$). Aclarando que las infecciones fueron superficiales en el punto de entrada del clavo del cúbito.

De los 5 casos de infección superficial y relación con el tipo de reducción realizada, no se encontró una relación estadísticamente significativa ($p = 0,118$).

Se reportaron 4 casos de retardo en la consolidación. Cuando estos se relacionan con los tipos de reducción, no se encuentra una diferencia en su proporción ni diferencia en la significación de su asociación ($p = 0,705$).

Discusión

La mayoría de las fracturas de antebrazo en los pacientes pediátricos pueden ser tratadas ortopédicamente mediante

reducción cerrada y una adecuada inmovilización^{3,9-11}. Aquellas que se producen en el tercio medio de la diáfisis y las proximales no remodelan de manera predecible y, por lo tanto, requieren reducciones más anatómicas¹¹. Existe una controversia sobre cuánta angulación, desplazamiento y rotación constituye una reducción aceptable. Los pacientes más jóvenes pueden tolerar más la deformidad que los niños mayores^{9,10}. Varios autores han indicado que la reducción es inaceptable si el paciente tiene una angulación mayor de 10° o un desplazamiento completo^{3,9}. Existen parámetros para aceptar una mala alineación rotacional hasta 45°, pero algunos autores han señalado que la remodelación de la rotación no es tan eficiente^{9,12,13}.

Sinikumpu et al. recomiendan la intervención quirúrgica para las fracturas diafisarias del antebrazo con angulaciones mayores de 10° debido a que la potencial remodelación es limitada en esta área del hueso y sus deformidades residuales afectan el movimiento del antebrazo¹⁴. Mathews et al. mostraron en cadáveres que deformidades angulares en el antebrazo de 10° no resultaban en una pérdida significativa de la pronosupinación, pero que un monto de 20° restringiría la rotación del antebrazo aproximadamente un 30%¹². Otro estudio en cadáveres mostró que una angulación de tan solo 5°, localizada en la mitad del eje del antebrazo, puede conducir a un déficit de pronación hasta del 27%¹⁵.

Cuando esté indicado, la fijación quirúrgica de estas fracturas en los niños es eficaz, independientemente del método que se utilice^{1,3-5,9,16,17}, siendo la fijación intramedular flexible el método preferido¹⁸⁻²⁰. La mayoría de los estudios muestran buenos a excelentes resultados usando dicho método. Los clavos flexibles son caros y no están fácilmente disponibles en la mayoría de los hospitales. El uso de los clavos de Kirschner en el presente estudio como clavos elásticos mostró buenos resultados funcionales, con un 91% de excelentes y buenos, comparable con estudios similares. Esta técnica fue descrita por primera vez por Pérez Sicilia et al. en 1977^{3,9,21-24}.

Yalcinkaya et al., en 45 casos evaluados con la clasificación de Price, encontraron resultados excelentes y buenos en todos los pacientes¹³. Shoemaker et al., en un grupo de 32 pacientes tratados exclusivamente con clavos de Kirschner, tuvieron resultados buenos y excelentes en el 100%²⁵. Parajuli et al. encontraron resultados excelentes y buenos en todos los pacientes¹⁵. Altay et al., en 48 pacientes, reportan resultados funcionales excelentes en el 96%²⁶.

Como los clavos de Kirschner tienen menos maleabilidad, es más difícil la inserción de la punta, en comparación con los clavos de titanio.

Los resultados funcionales de pacientes que fueron operados con reducción cerrada o reducción abierta antes de la fijación endomedular se han reportado como similares^{13,27,28}, con un perfil de complicaciones también parecido. En el presente estudio, 43 pacientes requirieron reducción abierta debido a la interposición de tejidos blandos y en gran parte de ellos los resultados funcionales fueron excelentes o buenos. De otra parte, no hubo diferencia estadística entre este grupo y el de reducción cerrada.

Las complicaciones en el presente estudio son comparables con otros estudios. Flynn et al. mostraron que la tasa global de complicaciones en pacientes sometidos fijación intramedular fue del 14,6%³. Las complicaciones

más comunes fueron: retraso en la consolidación, síndrome compartimental, infección, irritación de la piel por el material de osteosíntesis y migración del mismo. Yalcinkaya et al. encontraron complicaciones menores en el 4,44% de los pacientes¹³. Shoemaker et al. tuvieron como resultado complicaciones mayores en 2 pacientes²⁵. Parajuli et al. encontraron un 16% de complicaciones menores¹⁵. Altay et al. reportaron un 22% de complicaciones menores y un 8% de alta complejidad²⁶.

En nuestra serie, se observaron complicaciones menores en el 13,55% de los casos (5 infecciones superficiales y 3 migraciones del clavo, ambos en el olécranon). Se encontraron 2 pacientes con refracturas (3,3% de los casos). Aunque en la literatura es poco frecuente que se reporte esta complicación, van Egmond et al. registran un 2,3% de ocurrencia²². No se produjo pseudoartrosis, pero sí 4 casos de retraso en la consolidación, sin una diferencia estadística entre grupos de reducción cerrada y abierta. Flynn et al. reportaron que en pacientes mayores de 10 años es más frecuente el retraso de la consolidación, con necesidad de reintervención quirúrgica³, a su vez con peores resultados funcionales. En nuestro estudio no se encontró una diferencia estadística en cuanto a los resultados funcionales según los grupos etarios mayores y menores de 8 años.

Con esta técnica se reporta la pérdida de rotación del antebrazo, principalmente la pronación. En nuestro estudio, los promedios de movimientos fueron de $82 \pm 12,5^\circ$ y $83,7 \pm 14,9^\circ$ de pronación y supinación, respectivamente, con 54 pacientes con resultados excelentes y buenos (91,5%).

Estudios muestran que la pérdida de reducción y deformidades residuales afectan a la función del antebrazo^{13,17}. Nosotros reportamos diferencias estadísticamente significativas en el resultado funcional en aquellos pacientes con angulaciones preoperatorias mayores de 17° en el plano anteroposterior y mayores de 27° en el plano lateral, que podrían considerarse como predictores de resultados funcionales menos satisfactorios. Igualmente, para los pacientes con angulaciones posoperatorias en el plano lateral tan pequeñas como 2° , aunque un factor de error a tener en cuenta es la probable manipulación del antebrazo antes del ingreso del paciente o durante la toma de la radiografía.

Cuando indagamos en el impacto en los resultados funcionales si se fracturaron y fijación uno o ambos huesos, tampoco se encontraron diferencias representativas. Tampoco cuando se comparan tiempos de más de 6 semanas de inmovilización.

Algunos autores afirman que la pseudoartrosis es una complicación muy rara en el tratamiento con fijación endomedular con clavos flexibles en los huesos del antebrazo y proponen como factores predisponentes las fracturas abiertas, la reducción abierta, las refracturas, los callos de consolidación hipotróficos, la fractura del tercio medio de la diáfisis, la osteosíntesis inestable, el retiro prematuro del material de osteosíntesis y la infección^{16,21,23}.

Cuando son comparados con el tratamiento con reducción abierta y fijación interna con placas, no se encuentran diferencias en la ocurrencia de complicaciones^{21,29}. Y cuando se comparan los clavos de Kirschner con los clavos elásticos, los resultados clínicos funcionales y la tasa de complicaciones también son similares, a pesar de las debilidades metodológicas de este tipo de estudios.

Como se mencionó anteriormente, uno de los considerados predictores de retraso de la consolidación es una técnica con reducción abierta. En un estudio de casos y controles se encontró la reducción abierta como el predictor más importante para el retraso en la consolidación, reportando una asociación estadísticamente significativa⁹. En el presente trabajo no se encontró una diferencia estadística entre ambos grupos.

Otra de las preocupaciones de la técnica empleada en estos casos es el hecho de que los clavos sean aplicados atravesando las fisis distal del radio y proximal del cúbito. Yung et al. no registraron alteraciones en la placa de crecimiento de alguno de los huesos del antebrazo en 84 pacientes³⁰. En nuestro reporte, con una técnica reproducible y en la que casi siempre se atraviesa la fisis de la punta del olecranon, tampoco se registraron alteraciones de crecimiento. No se tuvieron consolidaciones viciosas ni infecciones profundas. Cuando se estudió la asociación entre la ocurrencia de infección y las fracturas abiertas, no se encontró diferencias significativas.

Existen varias limitaciones en este estudio. Se trata de un estudio retrospectivo que el grupo de estudio fue tratado por varios cirujanos en un lapso determinado; por lo tanto, la toma de decisiones y los criterios pueden haber diferido para cada cirujano.

Conclusiones

Cuando está indicada, la fijación intramedular con clavos de Kirschner de las fracturas desplazadas e inestables del antebrazo en niños ofrece buenos resultados radiológicos y funcionales. Es un procedimiento mínimamente invasivo, que conserva la estética y la biología. Los clavos de Kirschner están fácilmente disponibles y asequibles en la mayoría de hospitales.

Las complicaciones encontradas fueron menores, generalmente no afectan al resultado final y son comparables con otros estudios. Las angulaciones preoperatorias mayores en los planos anteroposterior y lateral, y las angulaciones posoperatorias en el plano lateral, podrían considerarse predictores de resultados funcionales menos satisfactorios.

Nivel de evidencia

Nivel de evidencia IV.

Responsabilidades éticas

Protección de personas y animales. Los autores declaran que los procedimientos seguidos se conformaron a las normas éticas del comité de experimentación humana responsable y de acuerdo con la Asociación Médica Mundial y la Declaración de Helsinki.

Confidencialidad de los datos. Los autores declaran que han seguido los protocolos de su centro de trabajo sobre la publicación de datos de pacientes.

Derecho a la privacidad y consentimiento informado. Los autores han obtenido el consentimiento informado de los

pacientes y/o sujetos referidos en el artículo. Este documento obra en poder del autor de correspondencia.

Conflicto de intereses

Los autores declaran no tener ningún conflicto de intereses.

Bibliografía

- Cheng JC, Ng BK, Ying SY, Lam PK. A 10-year study of the changes in the pattern and treatment of 6,493 fractures. *J Pediatr Orthop*. 1999;19:344–50.
- Jones K, Weiner DS. The management of forearm fractures in children: A plea for conservatism. *J Pediatr Orthop*. 1999;19:811–5.
- Flynn JM, Jones KJ, Garner MR, Goebel J. Eleven years' experience in the operative management of pediatric forearm fractures. *J Pediatr Orthop*. 2010;30:313–9.
- Barry M, Paterson JM. A flexible intramedullary nails for fractures in children. *J Bone Joint Surg Br*. 2004;86:947–53.
- Abraham A, Kumar S, Chaudhry S, Ibrahim T. Surgical interventions for diaphyseal fractures of the radius and ulna in children. *Cochrane Database Syst Rev*. 2011;9. CD007907.
- Price CT, Scott DS, Kurzner ME, Flynn JC. Malunited forearm fractures in children. *J Pediatr Orthop*. 1990;10:705–12.
- Yung SH, Lam CY, Choi KY, Ng KW, Maffulli N, Cheng JCY. Percutaneous intramedullary Kirschner wiring for displaced diaphyseal forearm fractures in children. *J Bone Joint Surg*. 1998;80:91–4.
- Lascombes P, Prevot J, Ligier JN, Metaizeau JP, Poncelet T. Elastic stable intramedullary nailing in forearm shaft fractures in children: 85 cases. *J Ped Orthop*. 1990;10:167–71.
- Lobo-Escolar A, Roche A, Bregante J, Gil-Alvaroba J, Sola A, Herrera A. Delayed union in pediatric forearm fractures. *J Pediatr Orthop*. 2012;32:54–7.
- Schmitzenbecher PP. State-of-the-art treatment of forearm shaft fractures. *Injury*. 2005;36 Suppl 1 A:25–34.
- Teoh KH, Chee YH, Shortt N, Wilkinson G, Porter DE. An age and sex matched comparative study on both bone diaphyseal pediatric forearm fracture. *J Child Orthop*. 2009;3:367–73.
- Mathews LS, Kaufer H, Garner DF, Sonstegard DA. The effect on supination- pronation of angular mal-alignment of fractures of both bones of the forearm. *J Bone Joint Surg Am*. 1982;64:14–7.
- Yalcinkaya M, Dogan A, Ozkaya V, Sokucu S, Uzumcugil O, Kabukcuoglu Y. Clinical results of intramedullary nailing following closed or mini open reduction in pediatric unstable diaphyseal forearm fractures. *Acta Orthop Traumatol Turc*. 2010;44:7–13.
- Sinikumpu JJ, Lautamo A, Pokka T, Serlo W. Complications and radiographic outcome of children's both-bone diaphyseal forearm fractures after invasive and non-invasive treatment. *Injury*. 2013;44:431–6.
- Parajuli NP, Shrestha D, Dhoju D, Dhakal GR, Shrestha R, Sharma V. Intramedullary nailing for paediatric diaphyseal forearm bone fracture. *Kathmandu Univ Med J*. 2011;9:198–202.
- Cumming D, Mfula N, Jones JW. Paediatric forearm fractures: The increasing use of elastic stable intra-medullary nails. *Int Orthop*. 2008;32:421–3.
- Tarr RR, Garfinkel AI, Sarmiento A. The effects of angular and rotational deformities of both bones of the forearm: An in vitro study. *J Bone Joint Surg Am*. 1984;66:65–70.
- Rodriguez-Merchan EC. Pediatric fractures of forearm. *Clin Orthop Relat Res*. 2005;432:65–72.
- Wilkins KE. Operative management of children's fractures: Is it a sign of impetuosity or do the children really benefit? *J Pediatr Orthop*. 1998;18:1–3.
- Smith VA, Goodman HJ, Strongwater A, Smith B. Treatment of pediatric both bone forearm fractures: A comparison of operative techniques. *J Pediatr Orthop*. 2005;25:309–13.
- Fernandez FF, Egenolf M, Cansten C, Holz F, Schneider S, Wentzensen A. Unstable diaphyseal fracture of both bones of the forearm in children plate fixation vs intramedullary nailing. *Injury*. 2005;36:1210–6.
- Van Egmond PW, van der Sluijs HA, van Royen BJ, Saouti R. Refractures of the paediatric forearm with the intramedullary nail in situ. *BMJ Case Rep*. 2013:2013.
- Fernandez FF, Langendorfer M, Wirth T, Eberhardt O. Failures and complications in intramedullary nailing of children's forearm fractures. *J Child Orthop*. 2010;4:159–67.
- Pérez-Sicilia JE, Morote-Jurado JL, Corbacho-Girones JM, Hernández-Cabrera JA, González-Buendía R. Osteosíntesis percutánea en fracturas diafisarias de antebrazo en niños y adolescentes. *Rev Esp de Cir Ost*. 1977;12:321–34.
- Shoemaker S, Comstock C, Mubarak S, Wenger DR, Chambers HG. Intramedullary Kirschner wire fixation of open or unstable forearm fractures in children. *J Pediatr Orthop*. 1999;19:329–37.
- Altay M, Aktekin CM, Ozkurt B, Birinci B, Ozkurt AM, Tabak AY. Intramedullary wire fixation for unstable forearm fractures in children. *Injury*. 2006;37:966–73.
- Westacott D, Jordan RW, Cooke FJ. Functional outcome following intramedullary nailing or plate and screw fixation of paediatric diaphyseal forearm fractures: A systematic review. *J Child Orthop*. 2012;6:75–80.
- Shah A, Lesniak BP, Wolter TD, Caird MS, Farley FA, Vander Have KL. Stabilization of adolescent both-bone forearm fractures: A comparison of intramedullary nailing versus open reduction and internal fixation. *J Orthop Trauma*. 2010;24:440–7.
- Patel A, Li L, Anand A. Systematic review: Functional outcomes and complications of intramedullary nailing versus plate fixation for both-bone diaphyseal forearm fractures in children. *Injury*. 2014;45:1135–43.
- Yung PS, Lam CY, Ng BK, Lam TP, Cheng JC. Percutaneous transphyseal intramedullary Kirschner wire pinning: A safe and effective procedure for treatment of displaced diaphyseal forearm fracture in children. *J Pediatr Orthop*. 2004;24:7–12.