

ORIGINAL

Fracturas diafisarias de antebrazo, 20 años después. ¿Está indicada la osteosíntesis percutánea?



M.R. Fernández-Marín*, M. Hidalgo-Pérez, G. Arias-Rodríguez, A. García-Mendoza,
E. Prada-Chamorro y G. Domecq-Fernández de Bobadilla

Servicio de Traumatología y Cirugía Ortopédica, Hospital Universitario Virgen del Rocío, Sevilla, España

Recibido el 12 de enero de 2017; aceptado el 10 de octubre de 2017
Disponible en Internet el 3 de enero de 2018

PALABRAS CLAVE

Osteosíntesis
endomedular;
Fracturas antebrazo;
Osteosíntesis
percutánea;
Osteosíntesis
dinámica fracturas
antebrazo

Resumen

Objetivo: Estudio retrospectivo de 98 fracturas diafisarias de antebrazo en adultos tratadas mediante osteosíntesis percutánea intramedular con agujas de Kirchner.

Materiales y método: Se revisan 64 pacientes que presentaban 98 fracturas de antebrazo con un seguimiento clínico-radiológico, evaluando la presencia de pseudoartrosis o retardo de la consolidación y valorando los resultados funcionales mediante la Escala de Anderson y el *Disability of the Arm, Shoulder and Hand*.

Resultados: La consolidación clínica y radiológica se consiguió con una media de 12 semanas, obteniendo un 77% de excelentes y buenos resultados con los criterios de Anderson. Se registraron 4 casos de pseudoartrosis y 6 casos de retardo de consolidación.

Conclusión: La osteosíntesis percutánea presenta una serie de ventajas con respecto a otras técnicas como son una baja incidencia de complicaciones, ausencia de infecciones, refracturas y lesiones iatrogénicas vasculonerviosas. Se consigue una menor estancia hospitalaria y un acortamiento del tiempo quirúrgico, con unos resultados similares al tratamiento con placas y clavos endomedulares en cuanto a consolidación y resultados funcionales, como comprobamos al consultar la bibliografía publicada.

© 2017 SECOT. Publicado por Elsevier España, S.L.U. Todos los derechos reservados.

KEYWORDS

Intramedullary
osteosynthesis;
Forearm fractures;
Percutaneous
osteosynthesis;

Diaphyseal forearm fractures, 20 years after surgical treatment. Is there still an indication for percutaneous fixation?

Abstract

Objective: This is a retrospective study of 98 diaphyseal forearm fractures in adults, treated by a percutaneous technique with intramedullar Kirchner wires.

* Autor para correspondencia.

Correo electrónico: reyesfernandezmarin@gmail.com (M.R. Fernández-Marín).

Dynamic osteosynthesis forearm fractures

Materials and method: We reviewed 64 patients with 98 forearm fractures with a radiographic follow-up, assessing the presence of pseudarthrosis or delayed bone union and evaluating functional outcomes with the Anderson and the Disability of the Arm, Shoulder and Hand scale. **Results:** Clinical and radiological bone union was achieved in an average of 12 weeks. We obtained 77% of excellent and good results following Anderson's scale. There were 4 cases of pseudarthrosis and 6 cases of delayed bone union.

Conclusion: This surgical technique provides several advantages, such as a low incidence of complications and a total absence of infections, refractures and iatrogenic neurovascular injuries. It allows a lower hospital stay and a shortening of the surgery time compared with other techniques such as plates and intramedullary nails, that have similar results, in terms of bone union and functional outcomes, as we have verified from the published literature.

© 2017 SECOT. Published by Elsevier España, S.L.U. All rights reserved.

Introducción

El objetivo del tratamiento de las fracturas diafisarias de antebrazo en adultos es obtener una adecuada estabilidad axial y rotacional¹, motivo por el cual el uso de placas sigue siendo considerado el *tratamiento de elección*^{2,3}.

En 1957 *Smith*⁴ introduce la fijación intramedular, destacando la consolidación eminentemente perióstica y lo incruento de la intervención. Las altas tasas de pseudoartrosis, unido a un tiempo de inmovilización largo, las convirtió en un método impopular, periodo ya superado con la reciente introducción de clavos de nuevo diseño⁵⁻⁸.

Nuestro centro ha sido tradicionalmente promotor del tratamiento percutáneo de fracturas diafisarias de antebrazo mediante agujas de Kirschner (AK) gracias, en gran parte, a los trabajos de Morote y Pérez Sicilia⁹ sobre las fracturas de antebrazo en niños y adolescentes, hoy reconocido internacionalmente como tratamiento de elección.

Antes de la popularización de osteosíntesis mediante placas se habían tratado mediante AK intramedulares las fracturas de este tipo en adultos, con buenos resultados a pesar de los datos arrojados por distintos estudios^{1,4,5}. Dicho método se ha perpetuado en nuestro centro hasta el día de hoy, en el que a pesar de no ser considerada la técnica de referencia, no en pocas ocasiones y bajo determinadas circunstancias aún seguimos utilizándolo para el tratamiento de fracturas de antebrazo en adultos.

Existen muchos detractores de este tratamiento sin que existan en la actualidad estudios recientes que comparen los resultados con aquellos obtenidos mediante otras técnicas de osteosíntesis.

Los resultados obtenidos en nuestra serie comprueban que es una alternativa de tratamiento totalmente válida para este tipo de fracturas, siempre que se acompañe de una cuidadosa indicación, así como de una exquisita técnica quirúrgica. El objetivo de este estudio es divulgar la técnica quirúrgica con agujas intramedulares y evaluar la eficacia y los resultados obtenidos en nuestra serie en el tratamiento quirúrgico de los adultos con fracturas de radio, cúbito o ambos, discutiendo los resultados con aquellos obtenidos en la bibliografía publicada del tratamiento mediante placas y clavos intramedulares.

Material y método

Pacientes y método

Todos los casos de fracturas de antebrazo tratadas en nuestro centro durante enero de 1995 a marzo de 1999 fueron evaluados retrospectivamente.

Los criterios de inclusión en el estudio fueron presentar fractura diafisaria de radio, cúbito o ambos —ya fueran fracturas cerradas o abiertas de cualquier grado—, ser mayor de 18 años y haber sido tratado mediante osteosíntesis percutánea con AK como único método de tratamiento. Se excluyeron del estudio a los pacientes que presentaban luxaciones radiocubitales proximales o distales (Monteggia o Galeazzi), fracturas intraarticulares de epífisis distal de radio o cúbito y fractura de olécranon o cabeza de radio asociada.

Técnica quirúrgica

Anestesia general o bloqueo del plexo braquial. Paciente en decúbito supino. Miembro afecto con hombro en abducción de 90° y codo a 90° de flexión, mantenido mediante soporte lateral al nivel del codo. Aplicación de tracción mediante vendas en la raíz de los 4 primeros dedos, que se atan a la cintura del cirujano mientras reduce la fractura ayudado por radioscopia.

Esta técnica no se considera indicada cuando no es posible restituir la longitud por defectos de reducción o conminución, o cuando afecta a superficies articulares vecinas.

Es recomendable enclavijar en primer lugar la fractura más desplazada, pues el hecho de que ambos huesos estén fracturados facilita las maniobras de reducción. Una fractura de radio difícil de reducir, lo es aún más cuando el cúbito está fijo. Una vez fijo el radio, si el cúbito es imposible de reducir, su abordaje es más sencillo.

Para la introducción de la AK en el radio se localiza la estiloides radial a nivel dorsolateral. Con una AK de 3 o 4 mm, y practicando movimientos circulares, se crea un orificio óseo de entrada suficientemente amplio para dejar pasar las AK elegidas para la osteosíntesis. Se prepara una AK de menor

diámetro que la anterior, de unos 2 mm, y se preforma adaptándola a la curvatura del radio en el plano AP. Asimismo, se prepara uno de sus extremos creando un patín, con la curvatura adecuada para pasar con facilidad la epífisis distal del radio. Una vez pasado el foco fracturario alojaremos la aguja en el extremo más proximal del radio, introduciendo siempre que sea posible otras AK en la medida que lo permita el diámetro del canal medular.

Para la osteosíntesis del cúbito se localiza la punta del olécranon, practicando el orificio de entrada de la forma anteriormente descrita. Se elige una AK de 2-3 mm y se corta la punta. El extremo más plano se dobla unos 20° para facilitar su entrada y el paso del foco de fractura cuando la reducción no es anatómica. Trabajar con una punta roma evita la creación de falsas vías y mejora la apreciación de que, en todo momento, estamos en contacto con la cavidad medular. Introducimos la aguja progresando hasta pasar la fractura, llevándola a la epífisis distal del cúbito. Pueden introducirse otras AK, sin angulación distal, para rellenar al máximo el canal medular.

Tras la fijación se realiza compresión del foco mediante fuerzas aplicadas en la muñeca y el codo, tras lo cual se entierra el extremo de la AK bajo el tejido subcutáneo. Inmovilización con férula braquial de yeso, completándose a yeso cerrado a los 15 días en la primera revisión en consultas. Yeso funcional articulado en el codo cuando el miembro no se encuentre tumefacto y permita un buen ajuste. En algunas fracturas muy estables puede colocarse a los 2 meses un yeso funcional antebraquial. Todos los pacientes fueron enviados a rehabilitación para ganancia de balance articular y muscular.

Evaluación de los pacientes

De las 81 historias que cumplían los criterios se perdieron 17 pacientes durante los 18 meses de seguimiento, analizando así los datos de 64 pacientes (42 varones, edad media de 39 años [rango 18-88]) que presentaban 98 fracturas diafisarias de huesos del antebrazo. Treinta y cuatro pacientes presentaron fractura de ambos huesos, 19 solo de cúbito y 11 fracturas aisladas de radio. Hubo lesión del antebrazo izquierdo en 38 casos y del derecho en 26. La etiología más frecuente fue por accidente de tráfico (40%), seguida de caída casual (28%), accidente deportivo (8%), precipitación (6%), agresión (6%), atropello (3%) y accidente laboral (3%) (fig. 1).

Atendiendo al tipo de fractura la más frecuente fue la tipo transversa (46%), seguida de la oblicua (23%) y con tercer fragmento (13%). La conminuta y las espiroideas han sido menos frecuentes (10% y 8% respectivamente). Las fracturas se localizaron más frecuentemente en el tercio medio (55%), seguido por el tercio distal (32%) y el tercio proximal (13%) (fig. 2).

Un 28% del total fueron fracturas abiertas (siguiendo la clasificación de Gustilo: 10 casos grado I, 4 casos grado II, 3 casos tipo IIIA y un caso IIIC). Un caso presentaba paresia sensitiva del radial al ingreso y otro caso hernia muscular. Un total de 25 casos (39% del total) se diagnosticaron de lesiones asociadas en otra localización al momento del ingreso.

La demora quirúrgica media hasta la intervención fue de 27 horas, realizándose mediante anestesia general en 2/3

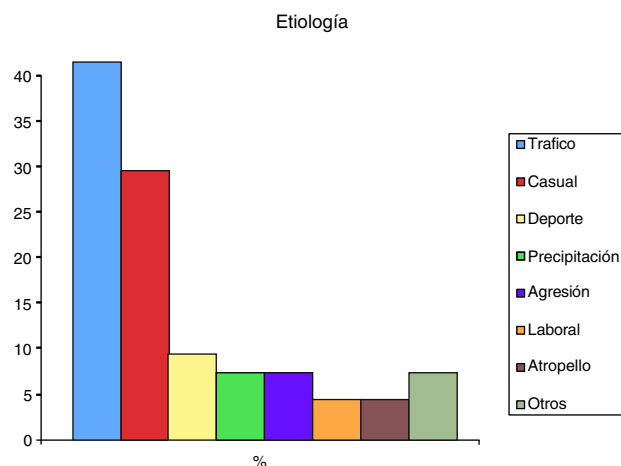


Figura 1 Etiología de las fracturas.

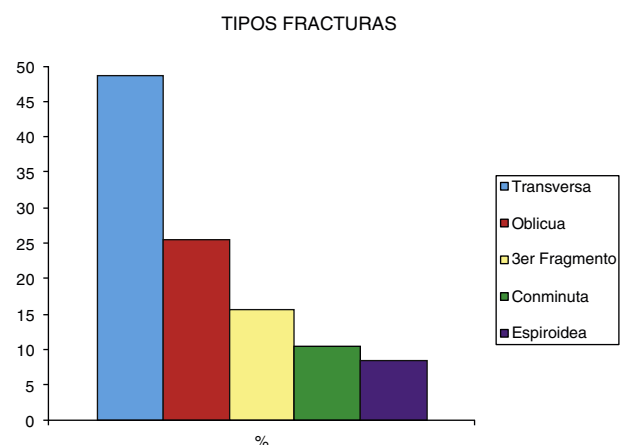


Figura 2 Tipos de fractura según la morfología.

de los pacientes y bloqueo regional en el tercio restante. El tiempo de anestesia medio empleado para la intervención fue de 44 minutos (incluidos los pacientes que presentaban lesiones quirúrgicas asociadas resueltas en el mismo tiempo quirúrgico). Excluyendo estos procedimientos, el tiempo se reduce a 33 minutos. Cinco casos precisaron la apertura del foco de fractura por no conseguirse una adecuada reducción. La estancia hospitalaria media fue de 1,6 días, excluyendo los pacientes con lesiones asociadas, siendo la media de 5,2 días en caso de incluir a pacientes con múltiples lesiones.

Todos los pacientes fueron evaluados clínicoradiológicamente al mes y a los 3, 6 y 12 meses, con una última revisión a los 18 meses de la lesión o a los 6 meses tras la extracción del implante en los casos que lo precisaron, sin incidencias y en régimen de cirugía mayor ambulatoria (CMA). Se realizaron evaluaciones clínicas sobre el dolor y la función en el seguimiento final.

La consolidación ósea se definió como la obliteración de espacio de la fractura o la presencia de callo perióstico en las radiografías. El retardo de consolidación como la persistencia de fractura o ausencia o enlentecimiento en la formación de callo progresivo en el tiempo esperado para la localización y tipo de fractura, esto es, 3-6 meses postoperatorios, siendo la pseudoartrosis la continuidad de este estado más allá de los 6 meses.

Los resultados funcionales de fijación de fracturas se clasificaron de acuerdo con el estado de unión de la fractura y el rango de movimiento siguiendo los criterios de Anderson¹⁰. Los pacientes también completaron el cuestionario *Disabilities of the Arm, Shoulder and Hand*¹¹ que mide la calidad de vida relacionada con los problemas del miembro superior, basándose en los síntomas o limitaciones que ha presentado en lo referente a dolor y las actividades diarias del paciente.

Resultados

La consolidación clínica y radiológica se consiguió a las 12 semanas de media. Ochenta y seis fracturas (88%) consolidaron sin incidencias (figs. 3 y 4).

En cuanto a las complicaciones asociadas se registraron 6 casos de retardo de consolidación y 4 de pseudoartrosis.

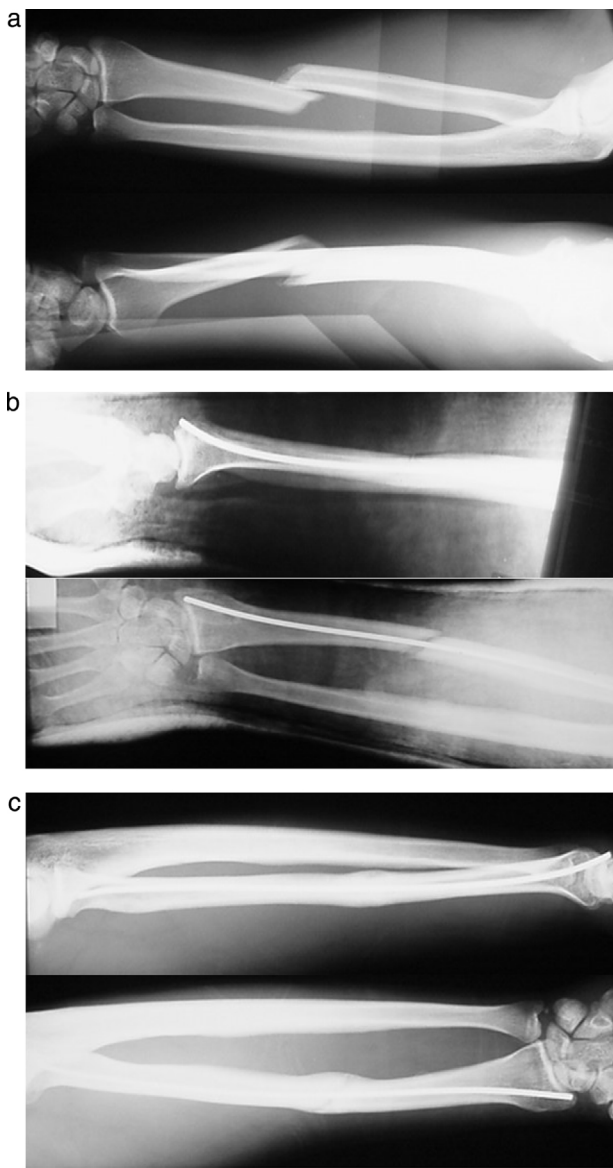


Figura 3 a. Rx preoperatoria fractura diafisaria radio. b. Resultados postoperatorios inmediatos. c. Rx a los 3 meses. Consolidación ósea.

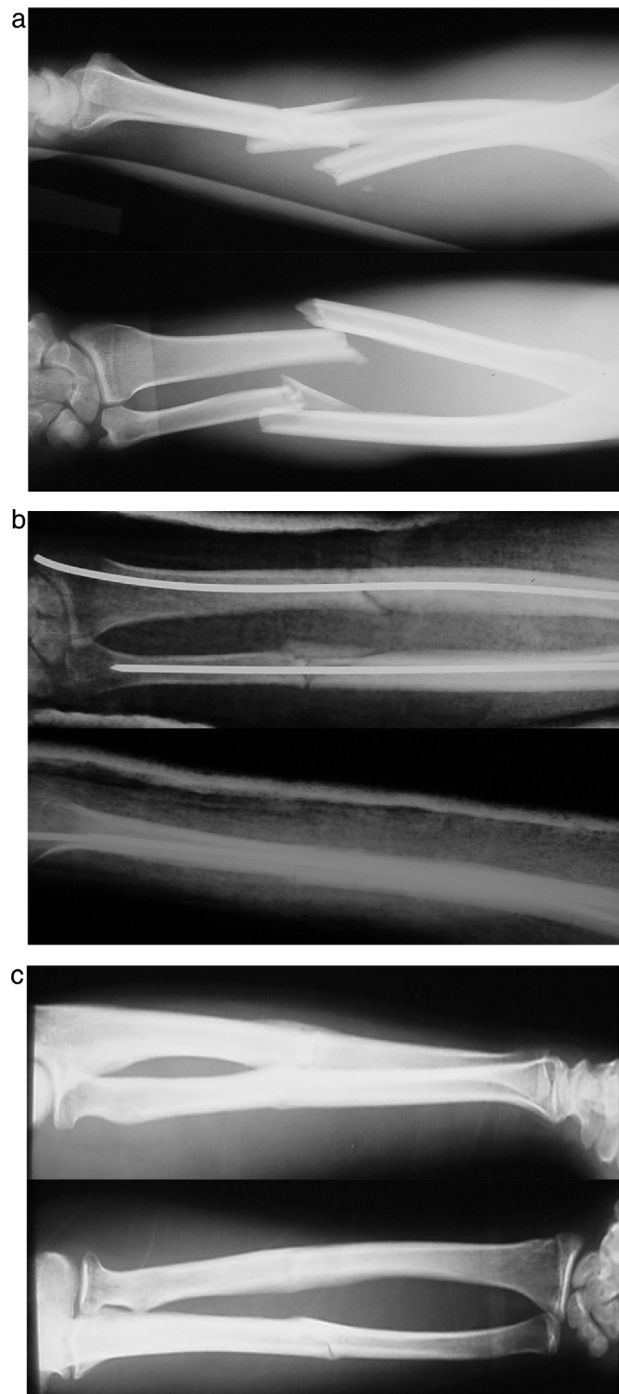


Figura 4 a. Rx preoperatoria de fractura diafisaria del radio y del cúbito. b. Rx postoperatoria. C. Rx de control a los 3 meses.

En cuanto a los 6 casos (6%) clasificados como retardo de consolidación, 5 de ellos correspondieron a fracturas de cúbito y un sexto fue causado por AK insuficiente en el radio. Tres de estos casos (50%) se dieron en fracturas abiertas. Ninguno de los retardos de consolidación precisó actuación alguna por nuestra parte para lograr la unión completa, salvo la preservación de las AK intramedulares hasta observar inicio de formación de callo óseo. Se obtuvo la consolidación de la fractura a los 7 meses de media, exceptuando una fractura de cúbito abierta que consolidó a los 10 meses.

Cuatro pacientes fueron diagnosticados de pseudoartrosis: se registraron una pseudoartrosis aislada de cúbito, una de radio y 2 de ambos huesos, que corresponden a un 4% del total, dándose la circunstancia especial de que todas ellas se sintetizaron con una sola AK. Tres de las pseudoartrosis se correspondían con fracturas abiertas (2 grado I y una grado IIIA de la clasificación de Gustilo).

La pseudoartrosis aislada de cúbito se trataba de un paciente que sufrió una precipitación de altura con fractura de ambos huesos del antebrazo en el tercio medio. Objetivada la pseudoartrosis de cúbito se realizó una nueva osteosíntesis mediante el uso de placa e injerto autólogo, tras lo cual se produjo la consolidación sin más incidencias.

La pseudoartrosis en el radio correspondía a una paciente con fractura de radio y cúbito en el tercio distal, que precisó de apertura del foco de fractura del radio para fijación mediante AK. Tras el fracaso de la osteosíntesis percutánea se realizó también reducción abierta y fijación mediante placa con aporte de injerto autólogo, con excelentes resultados clínico-radiológicos.

Los otros 2 casos se trataron de pseudoartrosis de ambos huesos del antebrazo. El primer caso correspondía con un paciente politraumatizado que asociaba múltiples lesiones concomitantes: presentaba al ingreso una fractura abierta grado IIIA de ambos huesos del antebrazo. Preciso el uso de injerto de piel para la cobertura del defecto, y tras evidenciarse la pseudoartrosis se decidió reintervenir pasados 9 meses desde la fractura para una nueva osteosíntesis mediante placa y petalización del foco de pseudoartrosis. Se complicó con rotura del material e infección del mismo; finalmente, tras la retirada del material y control de la infección se reintervino utilizando una nueva placa, y esta vez aporte de aloinjerto óseo. Consolidó a los 24 meses con buen resultado funcional.

El segundo caso con ausencia de consolidación en ambos huesos se trataba de un paciente que sufrió un accidente de tráfico, diagnosticándose de fractura conminuta de cúbito y fractura de radio con tercer fragmento. Se hubo de reintervenir para lograr la unión de las fracturas mediante el uso de placas e injerto de cresta ilíaca, lo que provocó una sinostosis radiocubital que precisó nuevo acto quirúrgico. Finalmente se consiguió un buen resultado funcional, con limitación de la supinación menor a 20°.

No tuvimos ningún caso de síndrome compartimental, síndrome de Volkman o lesión vasculonerviosa intraoperatoria. Como única incidencia se registró una paresia sensitiva del radial postraumática al ingreso, que se resolvió espontáneamente a las 3 semanas sin precisar actuación.

No se produjeron infecciones profundas o superficiales.

No tuvimos ningún caso de sinostosis radiocubital con esta técnica.

Se registró un caso aislado de acortamiento del radio con subluxación del cúbito en una fractura abierta grado IIIA por mordedura de perro en un paciente indigente. La fractura consolidó a los 5 meses y el paciente no accedió a nuevas intervenciones, aceptando la secuela con un resultado funcional aceptable según la escala de Anderson.

Hubo un único caso de rotura del extensor largo del pulgar por contacto con la aguja de carácter agudo. Se realizó transferencia tendinosa del extensor propio del índice al extensor largo del pulgar con resultado funcional excelente en todos los aspectos.

Tabla 1 Resultados funcionales-Escala de Anderson

Anderson score	12 meses (n.º pacientes)	24 meses (n.º pacientes)
Movilidad completa ^a	49 (77%)	56 (87%)
Mínima afectación ^b		
Afectación severa ^c	9	4
Rigidez completa ^d	6	4

^a Excelente significa unión de la fractura, pérdida de flexoextensión de codo o muñeca de menos de 10° y pérdida de la pronación y supinación menor del 25%.

^b Bueno: unión de fractura y pérdidas menores de 20° y 50%, respectivamente.

^c Resultado regular: a pesar de la unión de la fractura, pérdida de más de 20° de flexoextensión o pronosupinación de más del 50%.

^d Malo: cuando no hay consolidación o se presenta una osteomielitis crónica no resuelta.

Se diagnosticaron 2 casos de distrofia simpático-refleja que evolucionaron bien y sin secuelas con tratamiento médico y rehabilitación.

No hubo ningún caso de rotura del material. Las AK se retiraron a los 5,9 meses de media, realizándose la retirada en 39 pacientes de los 64 en estudio en régimen de CMA y sin incidencias dignas de mención. El resto de los pacientes no precisó retirada por ausencia de molestias del material.

En todos los pacientes en los que se realizó la retirada se evidenció refuerzo del callo de fractura tras la misma, ya que con el deslizamiento intramedular en el acto de extracción de la aguja preformada se vuelve a cruentar el foco fracturario, aumentando así el efecto previo y siendo innecesarias nuevas inmovilizaciones preventivas. No se observaron refracturas en ninguno de los pacientes incluidos en el estudio.

Los resultados funcionales evaluados según los criterios de Anderson tras los primeros 12 meses fueron excelentes y buenos en el 77%. La reevaluación de los resultados funcionales a los 24 meses arroja un dato de 88% de resultados funcionales excelentes y buenos (tabla 1). De los resultados insatisfactorios, coincide el hecho de que precisaron apertura del foco fracturario para su reducción.

Queda pendiente reevaluar clínicamente a estos pacientes para comprobar el resultado funcional a largo plazo (16 años).

Se obtuvo una media de 18 puntos en el cuestionario *Disabilities of the Arm, Shoulder and Hand*, que se traduce en un discreto deterioro la funcionalidad. No obstante, todos los pacientes refirieron haberse reincorporado a su actividad previa tras el accidente y ninguno de los pacientes precisó medicación crónica para paliar síntomas dolorosos.

Discusión

El objetivo principal del tratamiento de las fracturas diafisarias de los huesos del antebrazo es obtener una buena funcionalidad tras lograr la consolidación ósea, debiendo conservar para ello una correcta estabilidad axial y

rotacional. Prima la preservación de la curvatura radial y de la integridad de las articulaciones radiocubitales.

La osteosíntesis con placas es la técnica quirúrgica de referencia en la actualidad^{1,10,12}. Sin embargo, no está exenta de riesgos y complicaciones: el tratamiento con placas es más agresivo para la vascularización del foco, ya que se acompaña de una agresión tanto del periostio como de los tejidos blandos circundantes y precisa de evacuación del hematoma fracturario^{1,10,13,14}, todo ello para lograr una reducción anatómica que puede finalmente ocasionar un mayor número de pseudoartrosis, especialmente si se une a la desperiostización excesiva^{7,12}. En las series estudiadas está la pseudoartrosis, que se documenta en cifras que van del 0%^{1,7,13} hasta el 9%^{3,15}. En nuestra casuística fue del 4%.

Otros de los efectos inherentes y contraproducentes de la técnica de osteosíntesis con placa es el brocado de la cortical ósea para la colocación de los tornillos que debilita mecánicamente el hueso^{3,16}. Asimismo, se suma la agresión de la membrana interósea, considerada un factor importante en la generación de sinostosis radiocubital¹⁷. También se postula que existan efectos perjudiciales relacionados con la circulación endóstica, el aumento de temperatura local al realizar las perforaciones y la alteración de la estructura ósea^{3,16} que puedan interferir en el proceso normal de formación del callo de fractura.

Reseñar que, en muchos de los artículos revisados^{1,10,15,18}, se valen de la ayuda adicional de injerto óseo autólogo en el primer acto quirúrgico para lograr la consolidación, con el consiguiente aumento de morbilidad¹⁹, tiempo quirúrgico, así como de los costes asociados a la cirugía.

El riesgo de infección tampoco es nada desdeñable en la osteosíntesis con placa. La combinación de 2 circunstancias especiales, como el amplio abordaje para la osteosíntesis, unido a que un gran porcentaje de estas fracturas se trata de fracturas abiertas, favorece esta complicación. En las series estudiadas llegan a ser hasta del 14%¹. En nuestros casos con osteosíntesis con AK no tuvimos ningún caso de infección.

Finalmente, otra de las complicaciones nada excepcionales son las refracturas tras la retirada de material²⁰⁻²², muy comunes en este tipo de lesiones, con unas cifras documentadas en la literatura del 4% al 22%^{1,17,23} y que someten al paciente a nuevas intervenciones.

Las tasas de extracción de material de osteosíntesis recogidas por los diferentes estudios y realizadas por distintas causas (ya sea infección profunda, pseudoartrosis, protrusión o rotura del material) es alta, alcanzando hasta el 69%^{3,13}. No obstante, es un dato que no se detalla en todos los artículos revisados.

Como es lógico, toda reintervención conlleva un aumento exponencial de la tasa de complicaciones y comorbilidades asociada. Además, en el caso que nos ocupa, la retirada de material obliga a la inmovilización preventiva durante unas 6 semanas^{1,6,17,18}, lo cual reduce las ventajas de dicho método frente a la osteosíntesis percutánea (OP).

La reducción abierta y la osteosíntesis mediante placas continúa siendo el tratamiento de elección, obteniéndose excelentes resultados siempre que se realice una técnica cuidadosa con alto nivel de exigencia a la hora de conseguir los resultados que se esperan.

La osteosíntesis endomedular en las fracturas de antebrazo ha experimentado un nuevo auge en los

últimos años, debido a la mejora en el diseño de clavos endomedulares acerrojados, cuyo uso está empezando a popularizarse^{7,23-25}.

Diversos estudios objetivan que, en contra de lo postulado, el tratamiento mediante clavos intramedulares retrasa la consolidación de la fractura⁵. También se ha comprobado que las tasas de consolidación son equiparables a las obtenidas mediante placa^{1,7}.

Una de las principales ventajas que aporta los clavos intramedulares y que comparte con nuestra serie es el hecho de que fijan la fractura a distancia, manteniendo el hematoma fracturario^{12,26}, lo que favorece la generación de callo óseo^{23,26}. Por otra parte, cabe considerar otras ventajas aportadas por la osteosíntesis percutánea que comentaremos más adelante.

Como desventajas de los clavos hemos observado que muchos de los autores^{1,7,8,25} utilizan inmovilización, en algunos casos hasta las 6 semanas. En este aspecto los clavos no aportan un beneficio respecto al tratamiento percutáneo con AK. Además, no bloquea la rotación de los huesos del antebrazo, aportando un montaje inestable que requiere una inmovilización con yeso. Comparativamente con los estudios anteriores (tabla 2) hemos visto que ambas técnicas, placas y sobre todo clavos intramedulares, se valen de un soporte adicional externo para el control de partes blandas y favorecimiento de la formación de callo fracturario^{1,7,8,18,24,27}.

También cabe comentar que los clavos no solucionan completamente el problema de la angulación natural del radio^{5,6}, más fácil de conseguir con métodos de fijación flexibles.

En cuanto al resto de las complicaciones frecuentes este tipo de fijación con clavos no resuelve por completo el problema de las infecciones, si bien sus tasas parecen ser algo menores que en la reducción abierta y fijación mediante placas (tabla 2).

Tampoco elimina por completo el riesgo de daño en estructuras vecinas, habiéndose descrito lesiones del nervio interóseo posterior^{28,29}, así como la rotura del extensor largo del pulgar³⁰ (un caso de nuestra serie).

La sinostosis es una de las complicaciones más graves de esta técnica, llegando incluso hasta el 6%⁸, cifra nada despreciable dado el mal resultado funcional y secuelas asociadas que suele conllevar esta terrible complicación.

Aunque la extracción del material de osteosíntesis en estos pacientes es una práctica habitual^{1,5,8}, se le añade complicaciones asociadas por aflojamiento del material de osteosíntesis⁸ y del sistema de acerrojado, con los riesgos y dificultades que conlleva. Hay que señalar a su favor que no se objetivaron refracturas en los estudios revisados.

No obstante, y a pesar de que quizás los clavos intramedulares no sean considerados tratamiento *princeps*, los resultados extraídos de encuestas de satisfacción de los pacientes, parecen ser discretamente superiores a los obtenidos con las placas (tabla 2).

La OP es un tratamiento considerado como «clásico»; hay datos de su uso ya en los años 20 del pasado siglo. A día de hoy se trata de un tratamiento debatido para la solución de estas fracturas. Sin embargo, para algunos autores^{12,17} este tipo de osteosíntesis aún tendría su lugar entre las indicaciones quirúrgicas de las fracturas de ambos huesos del antebrazo. Coincidimos con ellos en que la

Tabla 2 Tabla comparativa de resultados

AK	Año	Pacientes	Resultados excelentes y buenos	Seudoartrosis	Infecciones	Reintervenciones	Refracturas	Inmovilización	Sinostosis	Síndrome compartimental	Aloinjerto
	2016	64 p, 98 fx	77% (88% a los 2 años)	4%	0%	1% + EMO	0%	Sí	0	0%	No
Placas	Año	Pacientes	Resultados excelentes y buenos	% Seudoartrosis	Infecciones	EMO	Refracturas	Inmovilización	Sinostosis	Aloinjerto	
Anderson	1975	244 p, 330 fx	86%	3%			22%			26%	
Chapman	1989	87 p, 129 fx	92%	2%	2%	26%	2%	Sí	1%	53%	
Leung & Chow	2006	32 p, 45 fx	100%	0%	3%	69%	0,09	x	x	No	
Lindvall	2006	53p, 75 fx	x	3%	0%	2%	0%	Algunos pacientes	2%	No	
Crow	2007	61 p, 101 fx	x	9%	3%	x	x	x	2%	x	
Moed	1986	50 p, 79 fx	85%	9%	x	20%	x	x	x	32%	
Ozkaya*	2009	22 p, 44 fx	82%	0%	14%	55%	0%	no	0%	14%	
Lee*	2014	32 p, 64 fx	91%	0%	3%	9%	3%	Solo si conminución, 2 semanas	0%	No	
Clavos	Año	Pacientes	Resultados excelentes y buenos	Seudoartrosis	Infecciones	EMO	Refracturas	Inmovilización	Sinostosis	Síndrome compartimental	
Street	1982			7%							
Hong	2005	18 p, 32 fracturas	72%	0%	13%	6%	x	Sí, 2-3 semanas	5%	0%	
Visna	2008	78 p, 118 fx	90%	0%	1%	34%	0%	22%, 3,5 semanas	3%	1%	
Wechback	2009	32 p, 40 fracturas	79%	3%	0%	56%	0%	No	6%	x	
Lee*	2014	35 p, 70 fx	95%	3%	0%	6%	0%	Sí, 6 semanas	0%	0%	
Ozkaya*	2009	20 p, 40 fx	90%	0%	0%	35%	0%	Sí	x	0%	
Saka	2013	43p, 59 fx	100%	0%	5%	x	0%	No	0%	0%	

EMO: extracción material de osteosíntesis; Fx: fracturas; Resultados E y B: resultados excelentes y buenos; Sd. comp.: síndrome compartimental; x: sin datos en el estudio.

* Artículos que comparan resultados del tratamiento con Placas y Clavos Intramedulares

presencia de estas fracturas en pacientes politraumatizados o polifracturados —donde prima el establecimiento de un tratamiento definitivo con mejores resultados en el mínimo tiempo posible y donde, además, tenemos asegurado un tiempo de inmovilización del paciente por los procesos asociados; pacientes con múltiples comorbilidades y/o mala calidad ósea, casos que presenten mal estado de partes blandas con riesgo de desarrollar síndrome compartimental o infección asociada, incluyéndose fracturas abiertas que comprometan la zona de abordaje quirúrgico— dada la mínima agresión a los tejidos y la ventaja de realizar una fijación a distancia son candidatos ideales para considerar esta técnica.

Se le han achacado bajas tasas de consolidación, malos resultados funcionales y diversas complicaciones asociadas²³; no obstante, y realizando una exhaustiva búsqueda bibliográfica, encontramos que no existen actualmente estudios recientes, bien documentados y sistematizados, que sean equiparables al nuestro. Existe un estudio de Mseddi en 2008¹² que revisa retrospectivamente una serie mucho menor a la que presentamos y que, de hecho, considera bajo ciertas circunstancias el tratamiento con AK percutáneas como una opción más de tratamiento.

Clásicamente se reportaban altas tasas de no unión con este tratamiento, llegando hasta el 20%^{1,4,26}, resultado no equiparable al revisar nuestra serie, con tan solo un 4% de pseudoartrosis, muy similar a los resultados obtenidos mediante el uso de clavos y placas.

Probablemente los malos resultados descritos con la técnica OP sean debidos a una mala técnica al no rellenar de manera estable la medular con una o 2 agujas, como hemos comprobados en nuestra serie. Los casos de pseudoartrosis coinciden en que los pacientes afectados portaban una sola AK intramedular, pudiendo quizás considerarse un fallo de la técnica quirúrgica.

La potencia de esta técnica radica, en parte, en la fijación mediante el uso de al menos 2 AK intramedulares que confieran estabilidad suficiente a la fractura.

Una ventaja muy destacable de la OP con AK es la ausencia de infección. En nuestra serie no se registró ningún caso de infección profunda. Esta notable ventaja, además de la mínima agresión a partes blandas y mejores resultados estéticos, muestra su superioridad respecto a las placas en este aspecto.

Otra de las ventajas obvias respecto al uso de placas es en lo que concierne a la retirada de material y refracturas. En cuanto a la retirada de material de las AK, tanto la tolerancia a la técnica de extracción —sencilla e inocua— como los resultados posteriores, fueron excelentes en todos los pacientes, sin haberse observado ningún caso de refractura.

Con respecto a los clavos, a pesar de unos resultados obtenidos bastante similares a nuestra serie, presentan también ciertas desventajas. Precisan abrir el foco de fractura casi en un 40%⁵, aumentando consiguientemente la duración de la cirugía (tiempo quirúrgico superior los 60 min^{1,5,8,28}, doble que la técnica OP de nuestra serie). Además, una alta tasa de rigidez en comparación con las AK. La flexibilidad aportada por las AK al diámetro medular para poder recuperar la curvatura diafisaria fisiológica del radio y el cúbito es difícil de superar por clavos y placa.

La OP, realizada con una técnica minuciosa y bajo indicaciones apropiadas, consigue unos resultados similares a clavos y placas en cuanto a funcionalidad y tasas de consolidación. Implica un tiempo quirúrgico más breve, aporta las ventajas de la cirugía percutánea como una menor tasa de infección, buenos resultados estéticos y mínima agresión a estructuras colindantes. No observamos casos de sinostosis, síndrome compartimental, refracturas o complicaciones inherentes a la extracción de material.

Algunos de puntos débiles que clásicamente se le habían atribuido, como altas tasas de pseudoartrosis, no se corresponden con el estudio realizado. Asimismo, hemos objetivado cómo la inmovilización temporal no es una desventaja específica de esta técnica, sino que se amplía también al uso de clavos o placas.

Este estudio en sí tiene una debilidad por su carácter retrospectivo, pero potencia la posibilidad de uso de una técnica quirúrgica considerada obsoleta.

Finalmente, debido al contexto económico en el que nos encontramos, es importante destacar el bajo coste de la osteosíntesis mínimamente invasiva con AK, tanto en relación con el importe directo del material de osteosíntesis, como en relación con el ahorro en el consumo de recursos de quirófano, personal y camas de hospitalización. Considerando la frecuencia de las fracturas de antebrazo es preciso considerar las ventajas en relación con el coste-efectividad que aporta esta técnica.

Conclusiones

La OP es una técnica reproducible y con grandes ventajas a tener en cuenta cuando está bien indicada en las fracturas diafisarias de antebrazo.

Se trata de un método particularmente útil en politraumatizados y polifracturados, dadas sus especiales características: técnica sencilla y rápida de ejecutar, con mínima agresión a partes blandas y un riesgo casi despreciable de infección.

Los resultados de esta serie de 64 pacientes con fracturas diafisarias de antebrazo tratadas mediante osteosíntesis intramedular con AK indican que este tratamiento presenta diversas ventajas, genera pocas complicaciones, disminuye la estancia hospitalaria y el consumo de recursos y se demuestra que bajo una técnica adecuada logra resultados funcionales similares al tratamiento con otros sistemas de osteosíntesis.

En definitiva, la técnica OP de fracturas diafisarias de antebrazo en adultos mediante AK, bien indicada y ejecutada, es una alternativa totalmente válida, que debe considerarse como una opción más de tratamiento.

Nivel de evidencia

Nivel de evidencia III.

Conflicto de intereses

Los autores declaran no tener ningún conflicto de intereses en relación con este documento.

Bibliografía

1. Ozkaya U, Kilic A, Ozdogan U, Benq K, Kabukcuoqlu Y. Comparison between locked intramedullary nailing and plate osteosynthesis in the management of adult forearm fractures. *Acta Orthop Traumatol Turc.* 2009;43:14–20.
2. Guerado E, Barón J, Ruiz Arranz L, Garcés G. Tratamiento con placa AO de las fracturas diafisarias del antebrazo en el adulto. *Rev Ortop Traumatol.* 1991;35:471–4.
3. Crow BD, Mundis G, Anglen JO. Clinical results of minimal screw plate fixation of forearm fractures. *Am J Orthop (Belle Mead NJ).* 2007;36:477–80.
4. Smith H, Sage FP. Medullary fixation of forearm fractures. *J Bone Joint Surg Am.* 1957;39:91–8.
5. Weckbach A, Blattert TR, Weisser C. Interlocking nailing of forearm fractures. *Arch Orthop Trauma Surg.* 2006;126:309–15.
6. Gao H, Luo CF, Zhang CQ, Shi HP, Fan CY, Zen BF. Internal fixation of diaphyseal fractures of the forearm by interlocking intramedullary nail: Short-term results in eighteen patients. *J Orthop Trauma.* 2005;19:384–91.
7. Lee YH, Lee SK, Chung MS, Baek GH, Gong HS, Kim KH. Interlocking contoured intramedullary nail fixation for selected diaphyseal fractures of the forearm in adults. *J Bone Joint Surg Am.* 2008;90:1891–8.
8. Visna P, Vlcek M, Valcha M, Beitzl E, Jaganjac E, Smidl Z. Management of diaphyseal forearm fractures using LCP angle-stable fixation devices and intramedullary nailing. *Rozhl Chir.* 2009;88:708–15.
9. Pérez Sicilia JE, Morote Jurado JL, Corbacho Girones JM, Hernández Cabrera JA, González Buendía R. Osteosíntesis percutánea en fracturas diafisarias de antebrazo en niños y adolescentes. *Rev Esp Cir Ost.* 1977;12:321–34.
10. Anderson LD, Sisk D, Tooms RE, Park WI III. Compression-plate fixation in acute diaphyseal fractures of the radius and ulna. *J Bone Joint Surg [Am].* 1975;57:287–97.
11. Hudak PL, Amadio PC, Bombardier C. Development of an upper extremity outcome measure: The DASH (disabilities of the arm, shoulder and hand). The Upper Extremity Collaborative Group (UECG). *Am J Ind Med.* 1996;29:602–8.
12. Mseddi MB, Manicom O, Filippini P, Demoura A, Pidet O, Hernigou P. Embrochage centromédullaire des fractures diaphysaires des deux os de l'avant-braschez l'adulte. *Rev Chir Orthop Reparatrice Appar Mot.* 2008;94:160–7.
13. Leung F, Chow SP. Locking compression plate in the treatment of forearm fractures: A prospective study. *J Orthop Surg (Hong Kong).* 2006;14:291–4.
14. Moed BR, Kellam JF, Foster RJ, Tile M, Hansen ST Jr. Immediate internal fixation of open fractures of the diaphysis of the forearm. *J Bone Joint Surg Am.* 1986;68:1008–17.
15. Domínguez Domínguez F, Fernández Moral V, López Fernández P, Acezón Quirós A. Osteosíntesis intramedular en fracturas de antebrazo. Revisión 54 casos. *Rev Ortop Traumatol.* 1991;35:475–79.
16. Pandey RK, Panda SS. Drilling of bone: A comprehensive review. *J Clin Orthop Trauma.* 2013;4:15–30.
17. Reilly TJ. Isolated and combined fractures of the diaphysis of the radius and ulna. *Hand Clinic.* 2002;18:179–94.
18. Chapman MW, Gordon JE, Zissimos AG. Compression-plate fixation of acute fractures of the diaphysis of the radius and ulna. *J Bone Joint Surg Am.* 1989;71:159–69.
19. Silber JS, Anderson DG, Daffner SD, Brislin BT, Leland JM, Hili-brand AS, et al. Donor site morbidity after anterior iliac crest bone harvest for single-level anterior cervical discectomy and fusion. *Spine.* 2003;28:134–9.
20. Bessete MC, Hammert WC. Removal of plates and screws from the diaphyseal forearm. *J Hand Surg Am.* 2014;39:969–72.
21. Hidaka S, Gustilo RB. Refracture of bones of the forearm after plate removal. *J Bone Joint Surg Am.* 1984;66:1241–3.
22. Rodríguez-Merchan EC, Gomez-Castresana F. Internal fixation of nonunions. *Clin Orthop Relat Res.* 2004;419:13–20.
23. Jones DB Jr, Kakar S. Adult diaphyseal forearm fractures: Intramedullary nail versus plate fixation. *J Hand Surg Am.* 2011;36:1216–9.
24. Hong G, Cong-Feng L, Hui-Peng S, Cun-Yi F, Bing-Fang Z. Treatment of diaphyseal forearm nonunions with interlocking intramedullary nails. *Clin Orthop Relat Res.* 2006;450:186–92.
25. Köse A, Aydin A, Ezirmik N, Can CE, Topal M, Tipi T, et al. Alternative treatment of forearm double fractures: New design intramedullary nail. *Arch Orthop Trauma Surg.* 2014;134:1387–96.
26. Street DM. Intramedullary forearm nailing. *Clin Orthop Relat Res.* 1986;212:219–30.
27. Lindvall EM, Sagi HC. Selective screw placement in forearm compression plating: Results of 75 consecutive fractures stabilized with 4 cortices of screw fixation on either side of the fracture. *J Orthop Trauma.* 2006;20:157–62.
28. Saka G, Sagla N, Kurtulmus T, Cos C, Avci K, Akpınar F, et al. New interlocking intramedullary radius and ulna nails for treating forearm diaphyseal fractures in adults: A retrospective study. *Injury.* 2014;45 Suppl 1:S16–23.
29. Tabor OB Jr, Bosse MJ, Sims SH, Kellam JF. Iatrogenic posterior interosseous nerve injury: Is transosseous static locked nailing of the radius feasible? *J Orthop Trauma.* 1995;9:427–9.
30. Köse A, Aydin A, Köse M, Tipi T. Late rupture of extensor pollicis longus as a complication of treatment of forearm both bone fracture with the new intramedullary nail. *Eur Orthop Traumatol.* 2015;6:273–6.