

ORIGINAL

Aplicación de ondas de choque focales piezoeléctricas en el tratamiento de la fascitis plantar



L. Vaamonde-Lorenzo*, C. Cuenca-González, L. Monleón-Llorente,
R. Chiesa-Estomba, Y.H. Labrada-Rodríguez, A. Castro-Portal, M. Archanco Olcese
y L. Garvin Ocampos

Servicio de Medicina Física y Rehabilitación, Hospital Clínico San Carlos, Madrid, España

Recibido el 19 de abril de 2018; aceptado el 15 de septiembre de 2018

Disponible en Internet el 19 de noviembre de 2018

PALABRAS CLAVE

Terapia con ondas de
choque;
Fascitis plantar;
Rehabilitación

Resumen

Introducción y objetivos: La Fascitis plantar (FP) es una causa frecuente de talalgia y discapacidad. Pretendemos valorar la efectividad del Tratamiento con Ondas de Choque (TOC) Focales Piezoeléctricas con apoyo ecográfico y mantenimiento del efecto a 3 y 6 meses.

Material y Métodos: Estudio retrospectivo cuasi-experimental junio 2015 a Junio 2017, con 90 pacientes, 36,6% hombres y 63,3% mujeres, edad media 52 años, diagnosticados de FP. Se realizaron 3 sesiones (una semanal durante 3 semanas) de tratamiento con Ondas de Choque (Generador PiezoWave F10 G4), con apoyo ecográfico, con revisión semanal, a los 3 y 6 meses. Variables principales: dolor, cuantificado mediante Escala Visual Analógica (EVA) antes y después de cada sesión, a los 3 y 6 meses y Escala de Roles y Maudsley al final del tratamiento y a los 3 y 6 meses. Se aplicaron 2000 pulsos por sesión, energía media 0,45 mJ/mm², mediana de frecuencia 8 MHz y mediana de profundidad del foco 15 mm.

Resultados: Se obtuvo mejoría estadísticamente significativa mediante EVA entre las 3 sesiones de tratamiento y al cabo de 3 y 6 meses post-tratamiento, obteniendo una mejoría estadísticamente significativa en todos los valores ($p < 0.05$). Según la escala Roles y Maudsley, el 69,7% de los pacientes consideran el resultado bueno o excelente a los 3 meses y un 68,9% a los 6 meses; resultado estadísticamente significativo.

Conclusión: El TOC piezoeléctricas focales con apoyo ecográfico puede constituir una buena opción terapéutica en FP. Reduce el dolor desde la primera sesión, y consigue una percepción subjetiva de la mejoría mantenida a los 6 meses post-tratamiento.

© 2018 SECOT. Publicado por Elsevier España, S.L.U. Todos los derechos reservados.

* Autor para correspondencia.

Correo electrónico: lucia.vlor@gmail.com (L. Vaamonde-Lorenzo).

KEYWORDS

Piezoelectric focal shock waves therapy; Chronic plantar fasciitis; Treatment

Piezoelectric focal waves application in the treatment of plantar fasciitis**Abstract**

Introduction: Plantar fasciitis (PF) is one of the most frequent causes of thalalgia and disability. The effectiveness of extracorporeal shock wave therapy is an ideal alternative to conservative treatments.

Objective: To evaluate the effectiveness of the treatment with Piezoelectric Focal Shock Waves with echographic support and maintenance of the effect at 3 and 6 months.

Materials and Methods: Causi-experimental, retrospective statistical study, June 2015 to June 2017, of 90 patients, 36.6% men and 63.3% women, with a mean age of 52 years, diagnosed with PF. Three sessions (one weekly for 3 weeks) of shock wave therapy (PiezoWave F10 G4 generator) were performed, with echographic support and weekly revision and at 3 and 6 months. Main variables: pain, using Visual Analog Scale before and after each session and at 3 and 6 months and Roles and Maudsley Scale at the end of treatment and at 3 and 6 months.

Results: 2000 pulses per session were applied, medium energy intensity 0.45 mJ/mm², median frequency 8 MHz and median depth of focus of 15 mm. Statistically significant improvement was observed in the Visual Analog Scale between the 3 treatment sessions and after 3 and 6 months posttreatment, obtaining a statistically significant improvement in all values ($p < 0.05$).

Conclusion: Treatment with piezoelectric focal shock waves in PF may reduce pain from the first session and achieves a subjective perception of improvement, maintaining these results at 6 months post-treatment.

© 2018 SECOT. Published by Elsevier España, S.L.U. All rights reserved.

Introducción

La fasciitis plantar (FP) es una de las causas más frecuentes de dolor en el pie en adultos. Se presenta clínicamente como dolor en la apófisis interna de la tuberosidad del calcáneo, lugar de inserción proximal de la fascia plantar¹. Afecta con mayor prevalencia a la población entre 40 y 60 años de edad, incluso de forma bilateral en un tercio de los casos. Se presenta tanto en personas sedentarias como en corredores de maratón, de forma que un 10% de la población la presentará en algún momento de su vida^{2,3}. Aunque su etiología no es del todo clara, es probable que la causa no sea única y haya diversos factores que contribuyan a su aparición, entre los que cabe destacar el sexo femenino, el sobrepeso, tanto la bipedestación como el sedentarismo y condiciones anatómicas como la arquitectura del pie (cavo, valgo, con disminución de la movilidad del *hallux*), la contractura de la cadena posterior muscular del miembro inferior y la atrofia de la grasa plantar^{4,5}.

La FP es un trastorno musculoesquelético que cursa con clínica de dolor, más intenso con el inicio de la deambulación por las mañanas o tras un periodo de reposo, y que aumenta con la bipedestación prolongada o con actividades de impacto⁶.

El diagnóstico se realiza mediante la historia clínica y la exploración física y se confirma mediante ecografía, que descarta microrroturas y determina el grosor de la fascia. El criterio diagnóstico es un grosor > 4 mm. El ultrasonido y la RM representan las modalidades de primera y segunda elección respectivamente para el diagnóstico de FP⁷.

El tratamiento de la FP incluye un cambio en el estilo de vida. Los analgésicos orales y los AINE, los ejercicios de estiramiento de la fascia, masajes y el frío local suponen

una primera línea de tratamiento. Ante una ausencia de mejoría tras este primer abordaje, debería considerarse el manejo rehabilitador: fisioterapia (estiramientos excéntricos, masaje miofascial, electroterapia), ortesis plantares o infiltraciones locales de corticoesteroides, PRP^{8,9} o toxina botulínica^{10,11}.

Una propuesta de tratamiento que ha demostrado recientemente su seguridad y efectividad es la terapia con ondas de choque (TOC) extracorpóreas, útil para pacientes con fasciitis plantar crónica (FPC) refractaria a los tratamientos anteriormente citados¹²⁻¹⁴. Con la práctica cada vez más extendida de la ecografía, se está siendo más exacto en la ubicación del punto de aplicación del transductor en la TOC.

En el presente estudio se exponen los resultados registrados tras un año de TOC focales piezoeléctricas en el tratamiento de la FP, utilizando apoyo ecográfico, en pacientes de nuestro Servicio de Rehabilitación.

Material y métodos

Con el informe favorable del Comité Ético de Investigación Clínica de nuestro hospital (Dictamen Favorable del Proyecto Investigación Biomédica, c.P.-C.I. 17/327-E), se realizó un estudio analítico cuasiexperimental, en el que seleccionamos una muestra de 90 pacientes de forma no aleatorizada de junio de 2015 a julio de 2017.

Todos los pacientes, antes de ser tratados con ondas de choque, han sido debidamente informados de los objetivos que se persiguen con este tratamiento, así como de sus posibles complicaciones y de sus ventajas sobre otras posibilidades terapéuticas. Todos firmaron el consentimiento informado.

Criterios de inclusión

En el presente estudio se incluyó a pacientes procedentes de nuestro propio servicio así como a los remitidos de los servicios de Reumatología y Traumatología, mayores de 18 años, con FPC (de más de 6 meses de evolución), que habían realizado previamente algún tratamiento (ortesis plantar, fisioterapia, infiltración de corticoide), que presentaran un valor mayor de 4 en la Escala Visual Analógica (EVA). A todos ellos se les realizó previamente una ecografía diagnóstica para confirmar la dolencia y minimizar las posibles complicaciones.

Criterios de exclusión

Se excluyó del estudio a aquellos pacientes que presentaban alguna contraindicación para el tratamiento según los criterios de la Sociedad Española de Tratamiento con Ondas de Choque¹⁵ (tabla 1). Tampoco se ofreció tratamiento a aquellos pacientes a los que se les había realizado infiltración con corticoides en las 6 semanas previas (sí se les podía realizar tras haberse cumplido dicho intervalo de tiempo), a los que presentaban un valor en la EVA inferior a 4 ni a los que voluntariamente rechazaron el tratamiento.

Variables estudiadas: edad, sexo, tiempo de evolución del dolor en la fascia, presencia o no de espolón calcáneo, grosor de la fascia en ambos pies, haber realizado previamente fisioterapia, haber recibido tratamiento mediante infiltración de corticoides, utilizar ortesis plantar a medida o talonera de descarga, realizar habitualmente deporte de impacto o trabajo de impacto, presencia de limitación del balance articular en tobillo (exploración de flexión dorsal y plantar), índice de masa corporal mayor o menor de 30 y situación laboral activa o no.

Variables dependientes del tratamiento: se evaluó el dolor con la EVA y la satisfacción del paciente mediante la escala de Roles y Maudsley, que clasifica el resultado del tratamiento según valoración del paciente en excelente, bueno, regular o malo. Se valoró el máximo dolor en la fascia al apoyo durante el día y en reposo antes de iniciar el tratamiento con ondas de choque, el dolor en la última semana al inicio de cada sesión y el valor según EVA al apoyo del pie inmediatamente después de aplicar el tratamiento. A todos los pacientes se les recomendó un programa de estiramientos específicos, según protocolo, para realizar en el ámbito

domiciliario. Tras la última sesión, se pidió a los pacientes que calificaran el resultado obtenido postratamiento, utilizando para ello la escala de satisfacción de Roles y Maudsley. Se revisó a estos pacientes a los 3 y a los 6 meses, con interrogatorio del máximo dolor con el apoyo durante el día y en reposo (EVA) y resultado subjetivo obtenido mediante la escala de satisfacción de Roles y Maudsley. Todos los controles se realizaron en consulta, excepto la valoración a los 6 meses, cuya información se recogió por vía telefónica.

Intervención

Se aplicó la TOC extracorpórea con generador piezoeléctrico (PiezoWave F10G4, Richard Wolf, Knittlingen, Alemania), posicionando al paciente en decúbito prono. La ecografía (sonda lineal de 6-12 MHz) nos permitió visualizar la lesión y valorar la presencia de entesitis en polo inferior del calcáneo, medir el grosor de la fascia y localizar la profundidad del foco de aplicación. La media de profundidad del foco fue de 15 mm, la media de densidad de energía utilizada fue de 0,45 mJ/mm² (aplicada según tolerancia del paciente) y la frecuencia de 8 Hz en todos los casos. Se aplicaron 2.000 pulsos en cada sesión; se llevaron a cabo 3 sesiones en total, una por semana, con revisión a los 3 y a los 6 meses.

Durante las semanas de tratamiento se recomendaba a los pacientes la realización en domicilio de ejercicios analíticos de estiramiento de tríceps (gemelos y sóleo) y de la fascia plantar bilaterales. A los pacientes en los que se objetivaba un pie cavo o valgo o anomalías en la biomecánica plantar que pudieran ser un factor agravante o perpetuador de su sintomatología, se les prescribieron ortesis plantares a los 3 meses de finalizar el tratamiento.

Los facultativos que realizaban la TOC estaban todos formados en ecografía de fascia plantar. Constituían un total de 3 equipos de 2 facultativos cada uno y habían consensuado previamente las referencias anatómicas de medición ecográfica.

Análisis estadístico

Los datos fueron analizados con el *software* SPSS de Windows versión 23. Para la comparación de 2 variables cualitativas se ha usado la prueba de chi-cuadrado y la de Wilcoxon para comparar las cualitativas que no seguían una distribución normal. Para describir las variables cuantitativas que seguían una distribución normal, se usó la media y la

Tabla 1 Contraindicaciones para el tratamiento

- Proximidad de pulmones e intestino, vísceras huecas y membranosas. Riesgo de rotura, sangrado y derrames
- Tratamiento en grandes vasos o nervios por posibilidad de lesión o sangrado
- Mujeres gestantes
- Niños
- Pacientes con alteraciones de la coagulación
- Pacientes anticoagulados no debidamente revertidos a heparina. Posibilidad de desarrollar hemartros.
- Artritis reumatoidea activa
- Enfermedad tumoral diseminada
- Infiltración previa de tejidos con corticoides tipo depot las 5-6 semanas previas

Fuente: Tomada de Sociedad Española de Tratamientos con Ondas de Choque (SETOC).

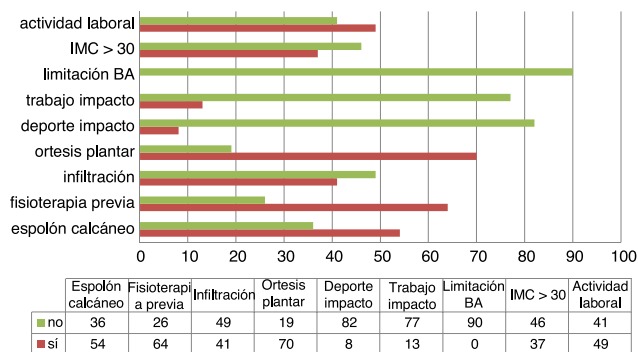


Figura 1 Factores de riesgo y hábitos de vida en la muestra.

desviación estándar y, en caso de que no la siguieran, la mediana y el rango intercuartílico. En caso de una variable cualitativa con más de 2 categorías, se usó la prueba ANOVA o Kruskal-Wallis, respectivamente. Se consideró resultado estadísticamente significativo si el nivel de significación $p < 0,05$.

Resultados

Se trató a 90 pacientes, 57 mujeres y 33 hombres, con una edad media de 52 años. El tiempo medio de evolución fue de 16 meses. En la figura 1 se especifican las características de nuestra muestra en cuanto a factores de riesgo de desarrollar FP y los hábitos de vida. La variable principal es la mejoría del dolor según la EVA y se analizan secundariamente las siguientes variables: presencia o no de espolón calcáneo, haber realizado previamente fisioterapia, haber recibido tratamiento mediante infiltración de corticoides los 3 meses previos, utilización previa de ortesis plantar a medida o taloneras, realizar habitualmente deporte de impacto o trabajo de impacto, presencia de limitación del balance articular en tobillo (exploración de flexión dorsal y plantar), índice de masa corporal mayor o menor de 30 y situación laboral activa o no. No se encontró relación estadísticamente significativa de ninguna de estas variables con la mayor o menor disminución de la intensidad del dolor (EVA) ($p > 0,05$). Tampoco se encontró relación del aumento o disminución del dolor (EVA) con la intensidad de la energía utilizada durante la técnica ($p > 0,05$). No se ha analizado la influencia que pudiera tener la prescripción de ortesis plantar (a los 3 meses postratamiento) en los resultados obtenidos en el EVA a los 6 meses, pero sí la influencia que pudiera tener en la mayor o menor disminución del valor en la EVA antes de la revisión de los 3 meses de tratamiento; relación esta que no fue estadísticamente significativa ($p > 0,05$).

En lo referente a los resultados en la EVA, los pacientes de nuestra muestra partían de un valor medio de 3,5 (IC 95%: 3,93-3,07) en reposo y de 8,6 (IC 95%: 8,86-8,34) como máximo dolor al apoyo durante el día. Las medias a los 6 meses de tratamiento fueron de 1,6 (IC 95%: 2,09-1,11) en reposo y de 3,1 (IC 95%: 3,65-2,55) como máximo dolor al apoyo durante el día, respectivamente. Al comparar los valores de la EVA en reposo y el máximo dolor al apoyo durante el día entre las 3 sesiones de tratamiento y

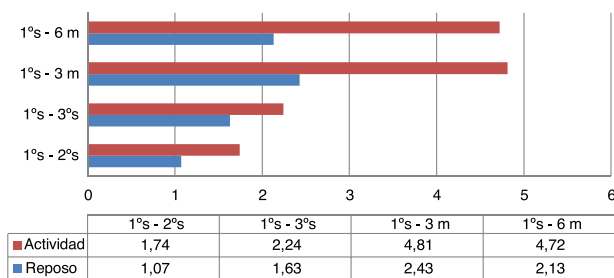


Figura 2 Diferencias en los valores de EVA media (en actividad y reposo) entre la primera sesión, sucesivas y con las revisiones a 3 y 6 meses. De abajo arriba en el eje vertical se aprecia cómo la diferencia entre las medias de EVA va aumentando, con una ligera disminución en la revisión a 6 meses.

al cabo de 3 y de 6 meses postratamiento con TOC, se vio una mejoría estadísticamente significativa en todos los valores ($p < 0,05$) (fig. 2).

Según la escala de Roles y Maudsley, a los 3 meses, un 36% de los pacientes referían que el resultado del tratamiento había sido excelente; un 33,7%, que bueno; un 19,1% lo calificaba de moderado y un 11,2% de la muestra lo consideraba malo. A los 6 meses las cifras son similares: un 37,7% con resultado excelente; un 31,2%, bueno; un 19,5%, moderado y un 11,7%, malo. Durante el seguimiento, 11 de los pacientes se perdieron en el análisis a 6 meses.

Con este tratamiento, no se han registrado efectos adversos ni complicaciones con la técnica en ningún caso.

Discusión

Con este trabajo analítico exponemos nuestra experiencia en la TOC con un generador de tipo piezoeléctrico: hay muy pocos trabajos publicados que utilicen este tipo de generador.

Numerosos estudios analizan las distintas alternativas de tratamiento de la FP¹⁶⁻²⁰. Se trata de una dolencia muy prevalente y con múltiples factores de riesgo, por lo que, en muchos casos, estas opciones terapéuticas no resultan efectivas.

La FP es un trastorno musculoesquelético autolimitado, ya que en un 80-90% de los casos la sintomatología va a desaparecer en los 10 meses posteriores. Sin embargo, este intervalo de tiempo resulta frustrante tanto para el paciente que la presenta como para el especialista que la trata. Por eso, cuanto antes se diagnostique y se comience el tratamiento mayor será la probabilidad de curación.

En la revisión sistemática de Díaz López y Guzmán Carrasco²¹, sobre la efectividad de los distintos tratamientos conservadores (ortopédicos, fisioterapia —vendajes, estiramientos—, electroterapia —ultrasonidos, ondas de choque, iontoforesis, láser y magnetoterapia— y la acupuntura), analizaron 32 artículos, en los que las técnicas más empleadas fueron los estiramientos y las ondas de choque, aunque los mejores resultados se obtuvieron combinando varias técnicas. Las ondas de choque fueron efectivas cuando otras técnicas fracasaron.

El tratamiento de primera elección de la FP es el conservador. Las terapias físicas empleadas en los distintos estudios han demostrado ser eficaces, en distinta medida,

para disminuir el dolor o aliviar los síntomas de la FP. No se suele acudir como primera opción terapéutica al tratamiento quirúrgico, ya que no siempre da buenos resultados y tiene una recurrencia del 30% de los casos.

La TOC focales se ha propuesto como opción para el tratamiento de FP, además de para otras dolencias musculoesqueléticas. Wang et al., en una revisión publicada en 2012²², concluyen, a propósito de la TOC extracorpórea en FP que, habiendo tantos factores de confusión que influyen en los efectos de los resultados de esta terapia, podría existir controversia en los resultados obtenidos. Sin embargo, la gran mayoría de los estudios revisados está a favor de la TOC extracorpórea, con una tasa de éxito que va de un 34 a un 88%.

No hay consenso en cuanto a la densidad de la energía aplicada o los parámetros de tratamiento. En un metaanálisis, Dizon et al.²³ revisan varios estudios y analizan los resultados en cuanto a dolor y funcionalidad según la intensidad de la energía aplicada, y observan, así mismo, los eventos adversos que se registraban en cada uno. Concluyen que las ondas de choque a intensidad moderada y alta son efectivas en la reducción del dolor y en la mejora de la funcionalidad en la FPC y, aunque el tratamiento podía provocar dolor, este era bien tolerado por los pacientes y era de corta duración. En cuanto al protocolo, Rompe et al.²⁴ proponen que 3 sesiones semanales de 1.000 pulsos a baja energía es una terapia efectiva. Sin embargo, Wang et al.²⁵ en uno de sus trabajos administran una única sesión de tratamiento y reportan buenos resultados hasta 72 meses después.

Hay 3 formas de generar la onda de choque focal, con un generador: de tipo electrohidráulico, electromagnético y piezoeléctrico. Este último tiene elevada intensidad en el foco, pero dicho foco es el más pequeño de los 3, por lo que la energía total es menor. Como ventaja cabe destacar que es menos doloroso y mejor tolerado por el paciente.

En el trabajo de Liang²⁶ (piezoeléctrico) hacen 2 grupos aleatorizados de pacientes con FP: uno recibe ondas de choque a alta intensidad (0,56 mJ/mm²) y el otro a baja intensidad (0,12 mJ/mm²). Obtienen similares resultados de mejoría en dolor y funcionalidad tanto con alta como con baja intensidad y, aunque se asocia a menor dolor con alta intensidad, esto no se vio reflejado en los resultados favorables, que pasaron de un 67% a los 3 meses a un 58% a los 6 meses de seguimiento.

En nuestro trabajo, cuando se analizan las diferencias en los valores de las medias de EVA entre la primera sesión de tratamiento y las sucesivas y con las revisiones postratamiento a los 3 y a los 6 meses, se aprecia cómo la diferencia entre las medias de EVA va aumentando, con una ligera disminución de los valores a los 6 meses.

Comparando la media de los valores de EVA (dolor máximo al apoyo durante el día y en reposo) referidos por el paciente entre la primera sesión y las sesiones sucesivas (segunda-tercera) y posteriormente con los valores postratamiento a los 3 y a los 6 meses, se aprecia un aumento de las diferencias de estos valores con el tiempo, lo que se traduce en una mejoría del dolor del paciente, mantenida a medio-largo plazo, según los resultados de nuestro estudio. En esta ligera disminución a los 6 meses, podría haber influido la pérdida de seguimiento de 11 de los pacientes.

En el metaanálisis de Sun et al.²⁷ comparan la eficacia de las ondas de choque extracorpóreas en general, las ondas de choque focales y las ondas de choque radiales con placebo para evaluar su efectividad en la FP crónica. La conclusión obtenida es que la terapia con ondas de choque focales puede aliviar el dolor en la FP crónica como opción alternativa ideal; mientras tanto, no se pueden extraer conclusiones firmes de la efectividad general de las ondas de choque ni de las ondas de choque radiales. Debido a las variaciones en los estudios incluidos en dicho metaanálisis, se necesitan ensayos adicionales que validen estas conclusiones.

Existen pocos trabajos que analicen la eficacia de las ondas de choque en FP con un aparato de tipo piezoeléctrico, por lo que sería interesante determinar qué generador de ondas de choque podría resultar más eficaz y si una densidad total de energía menor en el foco, como ocurre con un generador piezoeléctrico, influye en la eficacia de este tratamiento.

Como limitaciones del presente estudio destaca que no se pudo cuantificar si existió o no un cambio en los hábitos de vida de los pacientes tratados, lo que puede suponer que los resultados favorables obtenidos estén influidos por estos cambios, por la propia evolución natural de la enfermedad o por el uso de ortesis plantares a medida y no solo se deban al empleo de la TOC extracorpórea. Sería interesante realizar un estudio comparativo de la eficacia y tolerancia de este tratamiento frente a la infiltración de la fascia plantar o disponer de un grupo control, ausente en este trabajo, para lo que serían necesarios futuros estudios que clarifiquen las soluciones más efectivas para el tratamiento de la FP.

Otra de las limitaciones que presenta el estudio es que no se ha analizado el número de pacientes que podrían presentar alteraciones morfológicas en el pie y cuáles eran estas. Solo se registró si llevaban plantilla o no antes del tratamiento y, por tanto, no se analiza si ese factor podría estar relacionado con los resultados obtenidos en la escala EVA. Esta podría, igualmente, ser otra línea de investigación futura.

Conclusiones

Según los resultados obtenidos en nuestro estudio, la TOC focal piezoeléctrica aplicada a alta intensidad de energía reduce el dolor de la FP desde la primera sesión, mejorando y manteniéndose este resultado incluso 6 meses después, mejoría que es estadísticamente significativa. Del mismo modo, la gran mayoría de los pacientes tratados consideran haber obtenido un resultado positivo con esta terapia (escala de Roles y Maudsley) y se encuentran satisfechos.

La TOC focal piezoeléctrica constituye una alternativa terapéutica eficaz para la resolución de la FP en los pacientes que presentan esta dolencia, segura por la ausencia registrada de complicaciones y muy bien tolerada en comparación con otras técnicas intervencionistas. Debería ser conocida y considerada por los profesionales que nos dedicamos a tratar este campo de las entidades musculoesqueléticas.

Nivel de evidencia

Nivel de evidencia I.

Conflicto de intereses

Los autores declaran no tener ningún conflicto de intereses.

Bibliografía

- Cutts S, Obi N, Pasapula C, Chan W. Plantar fasciitis. *Ann R Coll Surg Engl.* 2012;94:539–42.
- Furey JG. Plantar fasciitis. The painful heel syndrome. *J Bone Joint Surg Am.* 1975;57:672–3.
- Nuba O, Ireland J. Plantar fasciitis. *Ital J Orthop Traumatol.* 1986;12:533–5.
- Irving DB, Cook JL, Menz HB. Factors associated with chronic plantar heel pain: A systematic review. *J Sci Med Sport.* 2006;9(1–2):11–22.
- Riddle DL, Pulisic M, Pidcoe P, Johnson RE. Risk factors for plantar fasciitis: A matched case-control study. *J Bone Joint Surg Am.* 2003;85A:872–7.
- Lafuente A, OMullony I, Escribá M, Cura P. Fascitis plantar: revisión del tratamiento basado en la evidencia. *Reumatol Clin.* 2007;3:159–65.
- Draghi F, Gitto S, Bortolotto C, Draghi AG, Belometti GO. Imaging of plantar fascia disorders: Findings on plain radiography, ultrasound and magnetic resonance imaging. *Insights Imaging.* 2017;8:69–78, <http://dx.doi.org/10.1007/s13244-016-0533-2>.
- Mahindra P, Yamin M, Selhi HS, Singla S, Soni A. Chronic plantar fasciitis: Effect of platelet-rich plasma, corticosteroid, and placebo. *Orthopedics.* 2016;39:e285–9.
- Celik D, Kuş G, Sırma SÖ. Joint mobilization and stretching exercise vs steroid injection in the treatment of plantar fasciitis: A randomized controlled study. *Foot Ankle Int.* 2016 Feb;37:150–6.
- Elizondo-Rodríguez J, Araujo-Lopez Y, Moreno-Gonzalez JA, Cardenas-Estrada E, Mendoza-Lemus O, Acosta-Olivo C. A comparison of botulinum toxin A and intralesional steroids for the treatment of plantar fasciitis: A randomized, double-blinded study. *Foot Ankle Int.* 2013;34:8–14.
- Díaz-Llopis IV, Gómez-Gallego D, Mondéjar-Gómez FJ, López-García A, Climent-Barberá JM, Rodríguez-Ruiz CM. Botulinum toxin type A in chronic plantar fasciitis: Clinical effects one year after injection. *Clin Rehabil.* 2013;27:681–5.
- Krukowska J, Wrona J, Sienkiewicz M, Czernicki J. A comparative analysis of analgesic efficacy of ultrasound and shock wave therapy in the treatment of patients with inflammation of the attachment of the plantar fascia in the course of calcaneal spurs. *Arch Orthop Trauma Surg.* 2016;136:1289–96.
- Aqil A, Siddiqui MR, Solan M, Redfern DJ, Gulati V, Cobb JP. Extracorporeal shock wave therapy is effective in treating chronic plantar fasciitis: A meta-analysis of RCTs. *Clin Orthop Relat Res.* 2013;471:3645–52.
- Zhiyun L, Tao J, Zengwu S. Meta-analysis of high-energy extracorporeal shock wave therapy in recalcitrant plantar fasciitis. *Swiss Med Wkly.* 2013;143.
- Indicaciones de las Ondas de Choque en Medicina. Comité científico de la Sociedad Española de Tratamientos con Ondas de Choque. Disponible en: <http://www.setoc.es/?p=page/html/indicaciones>
- Roca B, Mendoza MA, Roca M. Comparison of extracorporeal shock wave therapy with botulinum toxin type A in the treatment of plantar fasciitis. *Disabil Rehabil.* 2016;38:2114–21.
- Mardani-Kivi M, Karimi Mobarakeh M, Hassanzadeh Z, Mirbolook A, Asadi K, Ettehad H, et al. Treatment outcomes of corticosteroid injection and extracorporeal shock wave therapy as two primary therapeutic methods for acute plantar fasciitis: A prospective randomized clinical trial. *J Foot Ankle Surg.* 2015;54:1047–52.
- Eslamian F, Shakouri SK, Jahanjoo F, Hajjaliloo M, Notghi F. Extra corporeal shock wave therapy versus local corticosteroid injection in the treatment of chronic plantar fasciitis: A single blinded randomized clinical trial. *Pain Med.* 2016;17:1722–31.
- Radwan YA, Mansour AM, Badawy WS. Resistant plantar fasciopathy: Shock wave versus endoscopic plantar fascial release. *Int Orthop.* 2012;36:2147–56.
- Yan W, Sun S, Li X. Therapeutic effect of extracorporeal shock wave combined with orthopaedic insole on plantar fasciitis. *Zhong Nan Da Xue Xue Bao Yi Xue Ban.* 2014;39:1326–30.
- Díaz López AM, Guzmán Carrasco P. Efectividad de distintas terapias físicas en el tratamiento conservador de la fascitis plantar. Revisión sistemática. *Rev Esp Salud Pública.* 2014;88:157–78.
- Wang CJ. Extracorporeal shockwave therapy in musculoskeletal disorders. *J Orthop Surg Res.* 2012;7, 11-799X-7-11.
- Dizon JN, Gonzalez-Suarez C, Zamora MT, Gambito ED. Effectiveness of extracorporeal shock wave therapy in chronic plantar fasciitis: A meta-analysis. *Am J Phys Med Rehabil.* 2013;92:606–20.
- Rompe JD, Schoellner C, Nafe B. Evaluation of low-energy extracorporeal shock-wave application for treatment of chronic plantar fasciitis. *J Bone Joint Surg Am.* 2002;84:335–41.
- Wang CJ, Wang FS, Yang KD, Weng LH, Ko JY. Long-term results of extracorporeal shockwave treatment for plantar fasciitis. *Am J Sports Med.* 2006;34:592–6.
- Liang HW, Wang TG, Chen WS, Hou SM. Thinner plantar fascia predicts decreased pain after extracorporeal shock wave therapy. *Clin Orthop Relat Res.* 2007;460:219–25.
- Sun J, Gao F, Wang Y, Sun W, Jiang B, Li Z. Extracorporeal shock wave therapy is effective in treating chronic plantar fasciitis. A meta-analysis of RCTs. *Medicine.* 2017;96:15.