



NOTA CLÍNICA

Contractura aislada del músculo recto femoral: notificación y revisión de la patología a propósito de un caso

Fabio Vela Rodríguez^a, Ana Beatriz Jara Santana^{b,*} y Mauricio Mafla Gómez^b

^a Departamento de Ortopedia y Traumatología, Instituto Roosevelt y Pontificia Universidad Javeriana, Bogotá, Colombia

^b Departamento de Ortopedia y Traumatología, Instituto Roosevelt, Bogotá, Colombia

Recibido el 14 de febrero de 2020; aceptado el 12 de julio de 2020

Disponible en Internet el 14 de noviembre de 2020

PALABRAS CLAVE

Contractura;
Músculo cuádriceps;
Fibrosis;
Tendón;
Tenotomía

Resumen Describimos el caso de una paciente de 12 años de edad, quien presentó contractura aislada del músculo recto femoral izquierdo con posterior ruptura traumática de la unión miotendinosa distal; razón por la cual no presentaba contractura en extensión de la rodilla, pero cursaba con contractura dinámica en flexión de la cadera (prueba de Ely positiva), que generaba gran impacto en la marcha. Se realizó manejo quirúrgico con tenotomía del recto anterior, obteniendo buenos resultados. Esta patología tiene baja incidencia y se ha reportado poco en la literatura, por lo que es importante sospecharla. Brindamos un abordaje diagnóstico y terapéutico actualizado.

© 2020 SECOT. Publicado por Elsevier España, S.L.U. Este es un artículo Open Access bajo la licencia CC BY-NC-ND (<http://creativecommons.org/licenses/by-nc-nd/4.0/>).

KEYWORDS

Contracture;
Quadriceps muscle;
Fibrosis;
Tendon;
Tenotomy

Isolated contracture of the rectus femoris muscle: notification and review of the pathology regarding a case

Abstract We described the case of a 12-year-old patient who presented isolated contracture of the left rectus femoris muscle with subsequent traumatic rupture of the distal myotendinous junction; for this reason she did not present contracture in extension of the knee but she presented dynamic contracture in flexion of the hip (Ely positive test), which generated great impact on walking. Surgical management with tenotomy of the anterior rectum was performed, obtaining good results. This pathology has low incidence and it has been reported little in the literature, so it is important to suspect it. We provide an updated diagnostic and therapeutic approach.

© 2020 SECOT. Published by Elsevier España, S.L.U. This is an open access article under the CC BY-NC-ND license (<http://creativecommons.org/licenses/by-nc-nd/4.0/>).

* Autor para correspondencia.

Correo electrónico: anabjara95@gmail.com (A.B. Jara Santana).

Introducción

La contractura del músculo cuádriceps en niños ha sido poco reportada en la literatura. Esta patología suele afectar principalmente al recto femoral de forma aislada, sin embargo, se pueden encontrar alteraciones únicas del músculo vasto femoral lateral, medial, intermedio e incluso presentaciones mixtas¹.

La mayoría de los casos descritos y tratados de contractura del músculo cuádriceps femoral hacen referencia a una contractura en extensión de la rodilla, por fibrosis de este músculo²⁻⁵. Esta fibrosis puede ser adquirida al inyectar vacunas o medicamentos en esta zona, siendo la principal causa; no obstante, se han reportado casos de pacientes con contractura congénita^{4,6}. Presentamos el caso de una paciente con contractura única del músculo recto femoral izquierdo, que no cursa con contractura en extensión de la rodilla, pero que tiene prueba de Ely positiva, es decir, que al flexionar la rodilla en decúbito prono se genera flexión de la cadera.

Caso clínico

Paciente femenina de 12 años de edad, con alteración en la marcha desde los 14 meses de edad. Fue valorada por múltiples ortopedistas desde los dos años, quienes no emitieron un diagnóstico preciso y siempre mantuvieron un manejo conservador. La paciente negaba dolor, los padres no referían algún tipo de trauma previo, ni relación con la aplicación de vacunas, pero se quejaba de cojera izquierda marcada. A los nueve años de edad, los síntomas se hicieron más notorios, por lo que le indicaron realizar terapia física; durante la cual, la paciente presentó dolor intenso en la región distal del muslo, razón por la que abandonó el tratamiento instaurado hasta ese momento.

Asistió a consulta en nuestra institución, donde se encontró prueba de Ely positiva izquierda con movilidad de la rodilla normal, sin disimetría en la longitud de los miembros inferiores, pero con alteración significativa de la marcha. Se solicitó resonancia magnética del muslo, que reportó ruptura completa antigua de la unión miotendinosa distal del músculo recto femoral, con retracción proximal de las fibras del músculo de 25 mm (fig. 1A), sin hallazgos anormales en la zona media y proximal (fig. 1B).

Se evaluó el compromiso biomecánico de la marcha, a partir del examen físico y un estudio computarizado. En el examen físico se encontraron los siguientes hallazgos:

1. Signo de Thomas negativo bilateral.
2. Test de Ober en el lado derecho negativo y en el lado izquierdo positivo.
3. Signo de Phelps derecho negativo e izquierdo positivo.
4. Prueba de Ely derecha negativa e izquierda positiva.
5. Test de Silfverskiöld derecho negativo e izquierdo positivo.
6. Ausencia bilateral de déficit de extensión de la rodilla o prueba de «knee extension lag» negativa.
7. Ausencia de hiperlaxitud articular en ambas extremidades.

Y en el estudio computarizado de la marcha se pudo observar (fig. 2):

1. Inclinación de la pelvis izquierda durante todo el ciclo de la marcha.
2. Aumento de la flexión de la cadera izquierda durante todo el ciclo de la marcha.
3. Disminución de la extensión de la cadera izquierda en el apoyo medio.
4. Ausencia bilateral de equino del tobillo en el plano sagital.
5. Descenso de la pelvis izquierda y abducción de la cadera ipsilateral durante la fase de balanceo.
6. Hiperextensión de la rodilla derecha durante la fase de apoyo, secundaria a la inclinación del tronco.
7. No alteración del pico de flexión de la rodilla izquierda durante la fase oscilante, que podría ser explicado por la ruptura traumática de la unión miotendinosa distal ya mencionada.

Se decidió llevar a cabo liberación proximal con tenotomía del recto anterior. Se valoró a la paciente bajo anestesia en salas de cirugía, confirmándose la presencia de signo de Thomas negativo de la cadera izquierda y prueba de Ely positiva (fig. 3).

Se practicó abordaje anterior, teniendo en cuenta la espina iliaca anterosuperior como punto de referencia. Se disecó entre los planos musculares hasta identificar el tendón del recto anterior, que se encontró hipertrófico; se procedió a realizar tenotomía proximal del recto anterior con movilización hacia distal, sin reinscripción del mismo (fig. 4). Se verificó nuevamente la prueba de Ely, la cual se normalizó (fig. 5). La paciente tuvo una recuperación postoperatoria óptima.

Resultados

Actualmente, luego de ocho meses de seguimiento, la paciente y sus padres refieren mejoría absoluta de la marcha. Al examen físico, el signo de Silfverskiöld se encuentra ahora negativo. Y el nuevo análisis computarizado de la marcha muestra disminución parcial de la inclinación de la pelvis izquierda, disminución de la flexión de la cadera izquierda durante todo el ciclo de la marcha, extensión de la cadera izquierda en el apoyo medio, cercana a la normalidad, ausencia del descenso de la cadera izquierda que registraba durante el balanceo con la consecuente corrección de la abducción de la cadera, y por último, no se observa la hiperextensión de la rodilla derecha mencionada previamente (fig. 6).

Discusión

La contractura del músculo cuádriceps es una patología poco común, que se caracteriza por presentar pérdida progresiva de la flexión de la rodilla. Se clasifica de acuerdo al músculo comprometido; siendo el vasto femoral intermedio el más frecuente, seguido por el recto femoral y, por último, la presentación mixta⁷. La causa más frecuentemente es la aplicación intramuscular de medicamentos, que conlleva a fibrosis del grupo muscular; sin embargo, esta no es la única

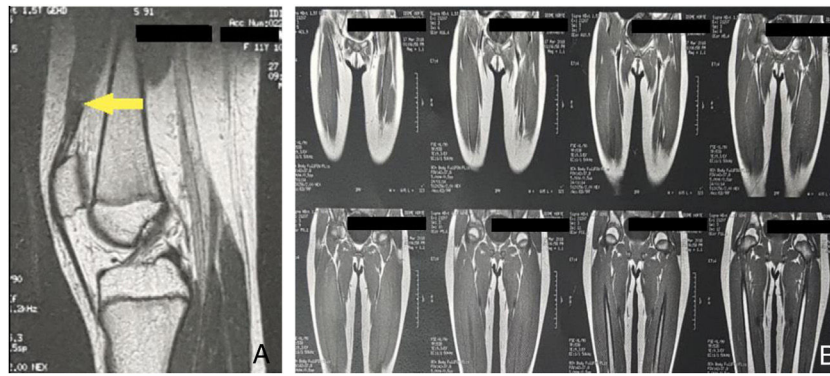


Figura 1 Resonancia magnética tomada a los 12 años de edad. A) Muestra la ruptura traumática de la unión miotendinosa distal del músculo recto femoral (señalada con la flecha). B) No se observan alteraciones en la zona media y proximal del cuádriceps.

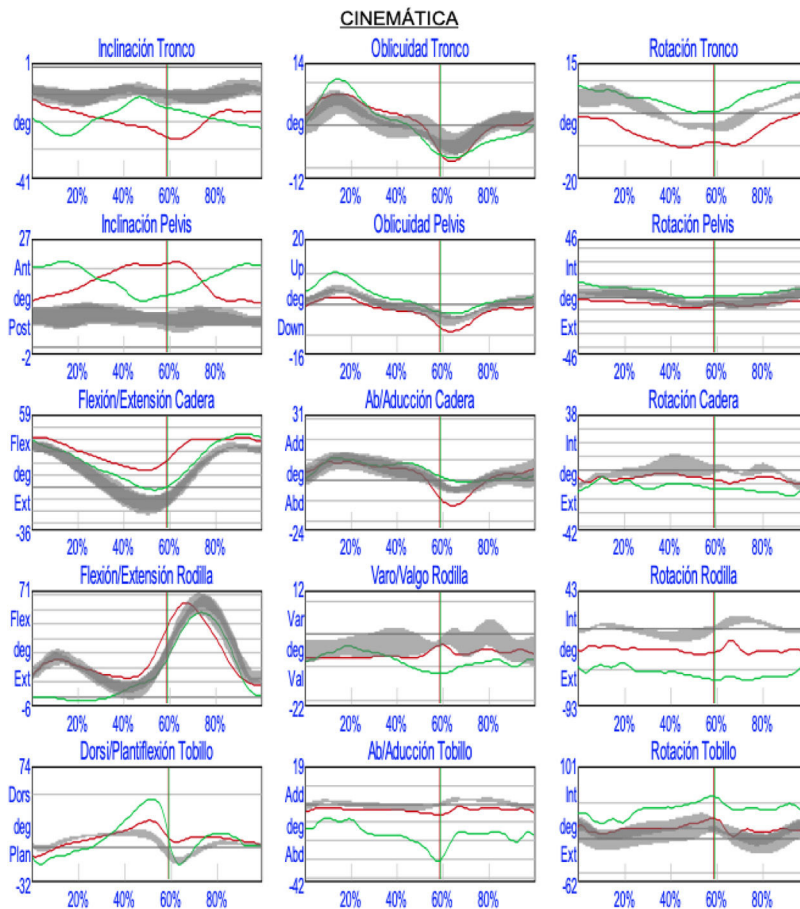


Figura 2 Laboratorio de marcha realizado a los 12 años de edad. Se evidencia el gran impacto biomecánico durante la marcha.

causa, ya que se han descrito casos de origen congénito⁴. Dentro de los hallazgos anatomopatológicos observados en este tipo de pacientes, están el exceso de colágeno y el reemplazo del tejido muscular por tejido graso o fibroso⁸.

Los pacientes con contractura del músculo cuádriceps usualmente cursan con limitación para la flexión de la rodilla en decúbito supino y aún más en decúbito prono. Nuestra paciente presentaba movilidad completa de la rodilla, tanto en supino como en prono, debido a que, durante la evolución de su enfermedad, en las sesiones de fisioterapia que tenían como objetivo recuperar los arcos de movilidad, se produjo

ruptura del tendón del recto anterior en la parte distal del muslo. No obstante, consideramos que, al persistir la alteración en la cadera, junto con factores como el tiempo de evolución y el crecimiento de los tejidos, se produjo mayor sintomatología, convirtiéndose en el principal problema la flexión de la cadera en la fase de apoyo.

El tratamiento quirúrgico va dirigido al músculo afectado, liberando las zonas adheridas demostradas en el estudio de imágenes que previamente se realiza. En nuestro caso, se encontró ruptura del tendón del recto en su porción distal, lo que produjo que la presentación clínica clásica de pérdida

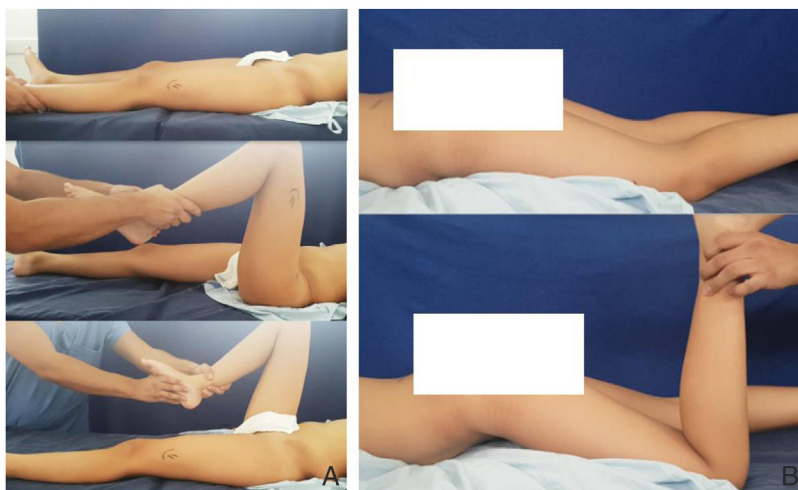


Figura 3 Examen físico realizado antes de la intervención quirúrgica. La paciente tiene signo de Thomas negativo A) y prueba de Ely positiva B).

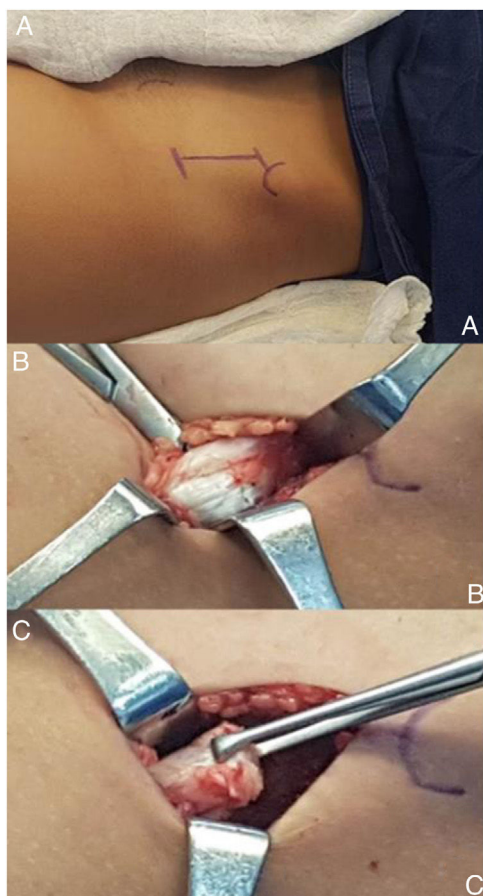


Figura 4 A) Cresta iliaca anterosuperior como punto anatómico durante el abordaje anterior. B) Hipertrofia del tendón del músculo recto anterior visualizada. C) Tenotomía proximal del recto anterior.

progresiva de la flexión de la rodilla no estuviera presente y fuera un factor de confusión para el diagnóstico. El análisis computarizado de la marcha nos proporcionó información específica con respecto a los hallazgos, y nos dio pautas de

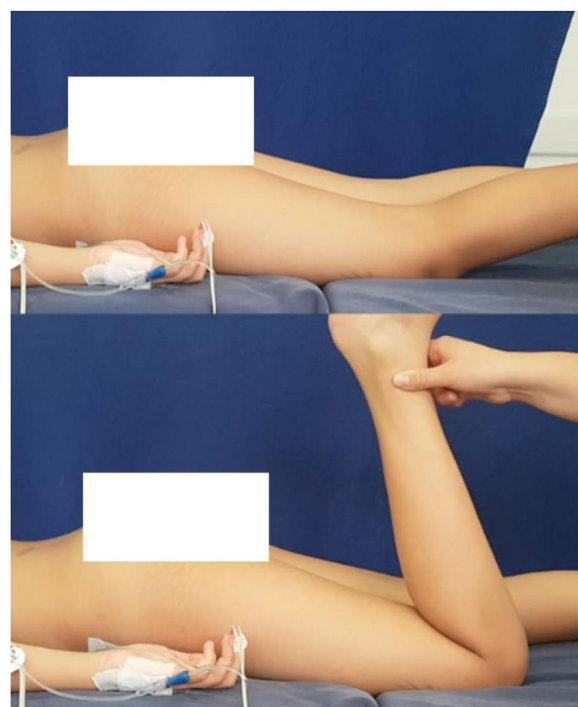


Figura 5 Exploración tras la tenotomía del recto anterior. La paciente dejó de presentar contractura dinámica en flexión de la cadera.

tratamiento al demostrar las alteraciones musculares que repercutían de manera negativa en el ciclo de la marcha.

Indirectamente, la ruptura del tendón en la porción distal nos muestra otra opción de tratamiento quirúrgico en los pacientes que presentan fibrosis exclusiva del recto anterior, es decir, en aquellos pacientes con el cuadro típico de restricción progresiva de la flexión de la rodilla. La tenotomía distal y proximal del tendón del recto femoral se convierte en una alternativa terapéutica.

Aunque la frecuencia de esta patología no sea tan alta, es necesario considerarla dentro de los diagnósticos

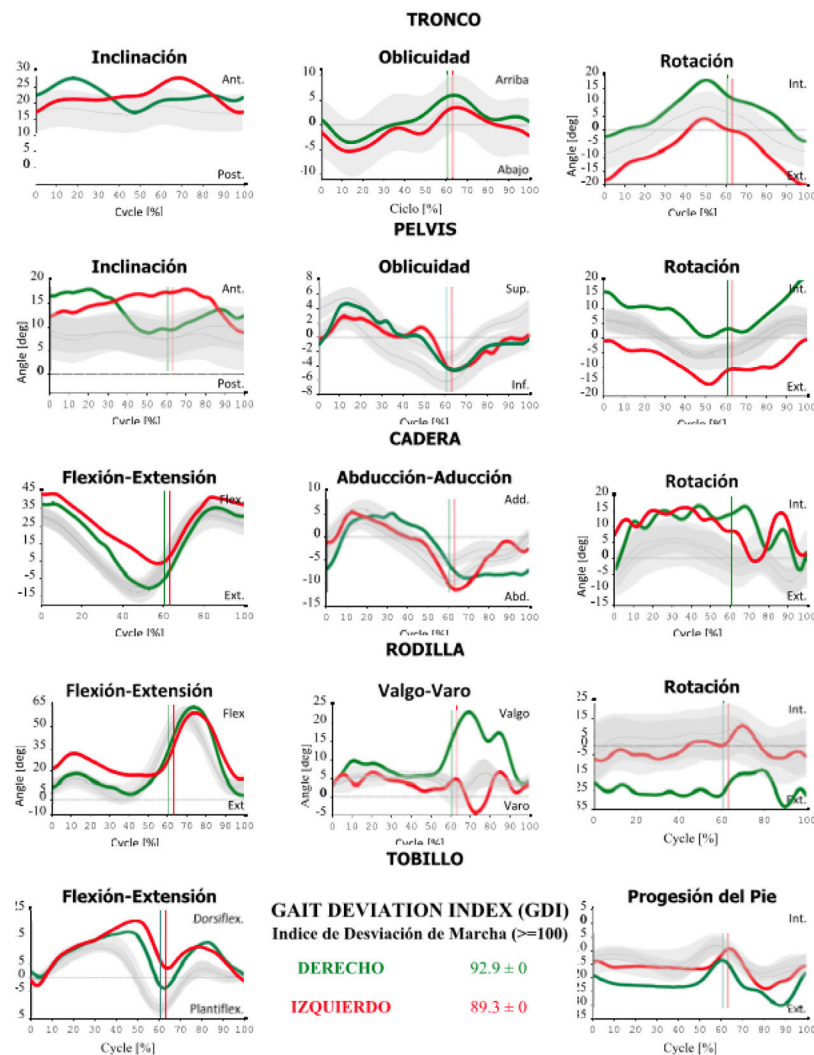


Figura 6 Actual análisis computarizado de la marcha, realizado a los ocho meses tras la cirugía. Muestra mejoría parcial de los parámetros biomecánicos.

diferenciales. Se debe diagnosticar tempranamente el déficit de la flexión, realizando un buen examen físico, y establecer su causa para ofrecer un tratamiento adecuado y oportuno. Se deben tener en cuenta dos ayudas diagnósticas: la resonancia nuclear magnética, para establecer el compromiso y la localización de la lesión; y el análisis computarizado de la marcha, que proporciona información acerca de la magnitud del compromiso biomecánico en el ciclo de la marcha y nos da una razón de más para intervenir quirúrgicamente al paciente.

En la literatura reciente se han descrito sólo dos casos de contractura del recto femoral en adultos, que fueron publicados en 2006 y 2011^{2,7}. No obstante, esta patología no se ha documentado en población pediátrica desde 1963 y 1974^{9,10}. Al describir nuestro caso, proporcionamos un abordaje diagnóstico-terapéutico actualizado, que amplía los conocimientos existentes hasta el momento.

Nivel de evidencia

Nivel de evidencia V.

Financiación

Este trabajo no ha recibido ningún tipo de financiación.

Conflicto de intereses

Los autores declaran no tener ningún conflicto de intereses.

Bibliografía

1. Sasaki T, Fukuhara H, Iisaka H, Monji J, Kanno Y, Yasuda K. Postoperative Evaluation of Quadriceps Contracture in Children. *J Pediatr Orthop.* 1985;5:702-7.
2. Akyüz M, Baltacı A, Kurtaran A, Selçuk B, Hatipoğlu C, Özçakar L. Isolated fibrosis/contracture of the rectus femoris muscle: Diagnosis and follow-up with sonography. *Joint Bone Spine.* 2011;78:92-3.
3. McCloskey JR, Chung MK. Quadriceps contracture as a result of multiple intramuscular injection. *Am J Dis Child.* 1977;131:416-7.

4. Karlen A. Congenital fibrosis of the vastus intermedius muscle. *J Bone Joint Surg Br.* 1964;46:488–91.
5. Chiu SS, Furuya K, Arai T, Nakagawa M, Iida M. Congenital contracture of the quadriceps muscle Four case reports in identical twins. *J Bone Joint Surg Am.* 1974;56:1054–8.
6. Lloyd-Robert GC, Thomas TG. The etiology of quadriceps contracture in children. *J Bone Joint Surg Br.* 1964;46:498–517.
7. Özdemir O, Atalay A, Çeliker R, Kerimoğlu Ü, Özdemir Ö. Congenital contracture of the quadriceps muscle: confirming the diagnosis with magnetic resonance imaging. *Joint Bone Spine.* 2006;73:554–6.
8. Gammie WFP, Taylor JH, Urich H. Contracture of the vastus intermedius in children. A report of two cases. *J Bone Joint Surg Br.* 1963;45-B:370–5.
9. Csink L, Imre J. Isolated contracture of the rectus femoris muscle. *J Bone Joint Surg Br.* 1963;45-B:145.
10. Lénárt G, Kullmann L. Isolated contracture of the rectus femoris muscle. *Clin Orthop Relat Res.* 1974;99:125–30.