



ORIGINAL

Una nueva técnica para la retirada del tapón de cemento en recambios de artroplastia de rodilla y cadera

D.M. Crego Vita^{a,*}, D. Aedo Martín^b, A. Martín Herrero^a, R. García Cañas^a y F.J. Areta Jiménez^a

^a Servicio de Cirugía Ortopédica del Hospital Central de la Defensa Gómez Ulla, Madrid, España

^b Servicio de Cirugía Ortopédica del Hospital del Henares, Madrid, España

Recibido el 15 de junio de 2020; aceptado el 23 de octubre de 2020

Disponible en Internet el 9 de marzo de 2021

PALABRAS CLAVE

Cemento óseo;
 Recambio de artroplastia cementada;
 Guía personalizada;
 Impresión 3D

Resumen La retirada del cemento y especialmente del tapón distal de cemento durante el recambio de artroplastias cementadas es clave para el éxito de la cirugía, pero puede ser un reto para el cirujano. Los métodos empleados para este paso pueden ser muy variados, desde la extracción con ayuda de escoplos, brocas, técnicas de ultrasonidos hasta la realización de ventanas óseas para acceso directo al tapón. Estas técnicas pueden llevar, en algunas ocasiones, a la perforación de la cortical ósea e incluso a la producción de fracturas descontroladas que impidan la implantación segura del nuevo implante.

El objetivo de este estudio es revisar las diferentes técnicas de extracción de cemento y evaluar la eficacia de una nueva técnica, que permite la retirada del tapón de cemento de manera segura y controlada, evitando la realización de osteotomías, usando para ello una guía personalizada, lo que permite una nueva cementación efectiva y sin fugas de los nuevos implantes.

Presentamos tres casos de retirada de cemento distal empleando una guía personalizada que permite brocar el tapón de cemento. En los tres casos se consiguió, tras la retirada del cemento, la implantación de vástagos más largos con una correcta cementación.

Cabe destacar que la población diana es en todos los casos población anciana española, de baja estatura con fémures curvos y mala calidad ósea; estas características hacen mucho más probable la perforación y fracturas intraoperatorias. No obstante, en nuestros dos pacientes no hubo perforaciones de cortical. El tiempo medio de retirada del tapón fue de 22 minutos.

* Autor para correspondencia.

Correo electrónico: crego.diana@gmail.com (D.M. Crego Vita).

Conclusión: El uso de guías personalizadas para la retirada de tapón de cemento durante el recambio de artroplastia de cadera y rodilla cementada es seguro y eficaz.

© 2021 El Autor(s). Publicado por Elsevier España, S.L.U. en nombre de SECOT. Este es un artículo Open Access bajo la licencia CC BY-NC-ND (<http://creativecommons.org/licenses/by-nc-nd/4.0/>).

KEYWORDS

Bone cement;
Cemented
arthroplasty
replacement;
Customised guide;
3D printing

A new technique for cement plug removal in hip and knee arthroplasty Exchange

Abstract Removal of cement and especially the distal cement plug during cemented arthroplasty replacements is key to the success of the surgery, but can be challenging for the surgeon. The methods employed for this step can be very varied, ranging from removal with the aid of rasps, drills, ultrasonic techniques, to bone windows for direct access to the plug. These techniques can sometimes lead to perforation of the bone cortex and even to the production of uncontrolled fractures that prevent safe implantation of the new implant.

The aim of this study is to review the different cement removal techniques and to evaluate the efficacy of a new technique, which allows the cement plug to be removed in a safe and controlled manner, avoiding the need for osteotomies. A customised guide is used for this purpose. This allows an effective and leak-free re-cementing of the new implants.

We present 3 cases of distal cement removal using a customised guide that allows the cement plug to be broached. In all 3 cases, after cement removal, the implantation of longer stems with correct cementation was achieved.

It should be noted that the target population in all cases is an elderly Spanish population, a population of short stature with curved femurs and poor bone quality; these characteristics make perforation and intraoperative fractures much more likely. However, in our two patients there were no cortical perforations. The mean time for plug removal was 22 minutes.

Conclusión: The use of customised guides for cement plug removal during cemented hip and knee arthroplasty replacement is safe and effective.

A new technique for the removal of the cement plug in knee and hip arthroplasty replacements © 2021 The Author(s). Published by Elsevier España, S.L.U. on behalf of SECOT. This is an open access article under the CC BY-NC-ND license (<http://creativecommons.org/licenses/by-nc-nd/4.0/>).

Introducción

La esperanza de vida en nuestro medio está aumentando, lo que hace cada vez más frecuente en nuestra práctica habitual el recambio de artroplastias cementadas en rodilla y cadera en pacientes cada vez más mayores y con peor calidad ósea¹⁻³. Los nuevos implantes que se esperan colocar requieren habitualmente vástagos más largos, lo que hace imperativo la retirada del tapón de cemento y eventualmente tapón de plástico. Este paso puede ser difícil de conseguir, especialmente cuando el tapón está muy interdigitado en el hueso o cuando se encuentra muy distal. Si estas maniobras son complejas en los recambios de prótesis de cadera, más lo es en los recambios de prótesis de rodilla cementadas con vástagos por el estrecho diámetro de la tibia y la íntima relación entre el tapón de cemento y la cortical.

Para ello se han desarrollado múltiples técnicas, pero todas ellas tienen riesgo de perforaciones de la cortical y fracturas intraoperatorias. Se ha calculado que el riesgo de estas fracturas se encuentra entre un 6 y un 50%^{4,5}.

Técnicas de retirada del tapón de cemento

Apertura de ventana cortical a la altura del tapón de cemento para poder extraerlo a través de esa ventana, esta

opción, aunque aparentemente sencilla, en nuestra experiencia en ocasiones lleva más tiempo del esperado, ya sea por no elegir adecuadamente el tamaño de la ventana y tener que rehacerla o bien porque este tapón se encuentra íntimamente ligado al hueso y a pesar de visualizarlo de manera directa la extracción requiere el trabajo meticuloso con escoplos para soltar esta unión. Por otro lado, esta ventana se ha de reponer y fijar con algún medio de osteosíntesis como pueden ser cerclajes, ya que de no hacerlo la cementación del nuevo implante es defectuosa⁶.

Escoplos específicos para la retirada de cemento (escoplos tipo Moreland de Depuy-Synthes®) que permiten de manera sencilla la retirada del cemento circundante pero no así del cemento distal, que acaba rompiéndose en múltiples pedazos cuya retirada es compleja y no exento de riesgo de falsas vías a pesar del empleo de radioscopia durante la extracción. Siendo esta técnica muy prolongada en el tiempo y frustrante lo que lleva en ocasiones al agotamiento del equipo quirúrgico.

Uso de fresas circulares a manos libres, que si bien son eficaces en canales anchos (como en el fémur) no lo es tanto en canales estrechos pues con tamaños pequeños de fresas estas pueden tender a comer el hueso pues siempre presenta menos resistencia que el cemento. Por ejemplo, en tibias con canales estrechos, que en nuestra población es frecuente.

Se usa también en ocasiones un brocado del cemento distal mediante centrado con ayuda de radioscopia y una vez conseguido este brocado pasar a través de ese orificio una guía de Küntscher que luego permita fresar progresivamente con fresas ese tapón de cemento. Las fresas al no estar diseñadas para este menester no comen eficazmente el cemento y en el caso de que la guía no esté centrada, si la fresa está en contacto con el hueso, siempre tiende a comer el hueso provocando perforaciones de cortical.

Técnica mediante el uso de ultrasonidos para romper la interfaz cemento hueso y posteriormente extraerlo con ayuda de pinzas y escoplos incluso bajo visión endoscópica directa (Oscar 3De Orthofix®). Se emplean sondas que accionadas por ultrasonidos convierten la energía eléctrica en energía mecánica produciendo una tensión dinámica, es decir unas vibraciones en el hueso que junto con un aumento de la temperatura local ablanda la unión cemento hueso. Esta temperatura puede alcanzar los 2000 °C a una distancia de 1 mm, lo que puede llevar a daños térmicos en el tejido subyacente. Esta técnica no está disponible en ciertos centros por su elevado precio, incluso en ciertos países no se comercializa.

Extracción mediante técnicas de cementación específicas como Cemover® de A2C, que tras introducir una varilla metálica modular a través del tapón de cemento se cementa todo el espacio y tras la polimerización de éste se extrae a través de martillazos retrógrados que permiten sacar el nuevo cemento y el antiguo al que se ha adherido con mayor fuerza que la adhesión del cemento antiguo al hueso. En nuestra experiencia hemos tenido variadas complicaciones: disociación entre la varilla metálica y el nuevo cemento, falta de unión entre el nuevo cemento y el antiguo, retirada no solo del cemento antiguo sino también del remanente óseo en huesos de mala calidad^{7,8}.

Se han publicado también técnicas de brocado del cemento distal con ayuda de centradores metálicos de distintos tamaños para evitar las perforaciones corticales⁹. Aunque nosotros no hemos podido conseguir nunca esos centradores comercializados.

Igualmente algunos autores recomiendan el uso de software de gestión de imagen médica para aumentar la precisión de la retirada del cemento óseo y con ello disminuir la incidencia de fracturas periprotésicas¹⁰.

En nuestro centro hemos desarrollado una novedosa técnica con ayuda de la impresión 3D y hasta la fecha según nuestro conocimiento nunca descrita.

Material y método

Seleccionamos tres casos con el diagnóstico de movilización aséptica de componentes cementados. En todos los casos se realizó el diagnóstico mediante radiología simple y tomografía axial computarizada (TAC) con cortes de 1 mm, junto con un estudio de laboratorio en el que se descartó leucocitosis y aumento de marcadores inflamatorios (velocidad de sedimentación globular, proteína C reactiva y fibrinógeno) de manera a descartar procesos infecciosos. Se objetivó la necesidad de retirada de los implantes y sustitución por otros más largos, lo que obligaba a tener que extraer el cemento distal (tapón de cemento). Para realizar esta labor de extracción del cemento distal ideamos una guía externa

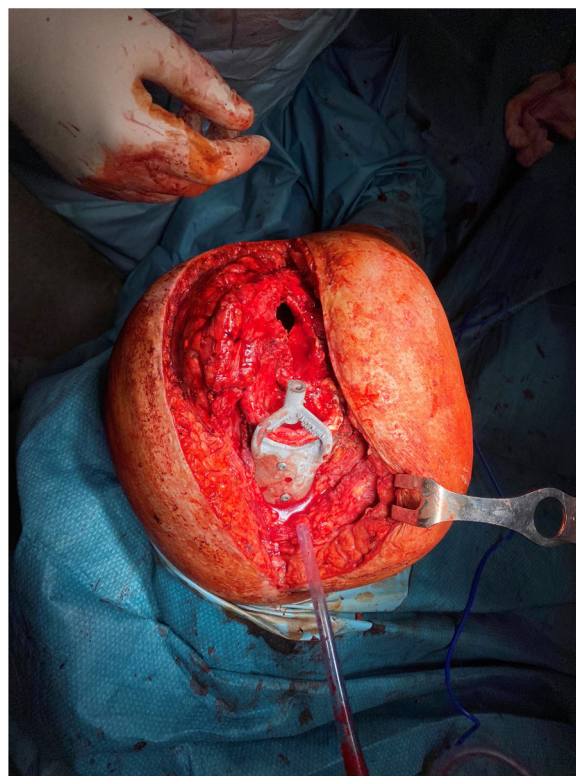

Figura 1 Imagen intraoperatoria, con guía 3D aplicada al fémur para fresar el cemento intracanal de manera controlada.

que adaptada a la anatomía específica de cada paciente nos dirija sin error al centro del tapón de cemento, ya sea en tibia o en fémur. La guía es diseñada sobre un estudio de TAC actualizado con cortes de 1 mm que incluyan todo el hueso del que se quiere extraer el cemento, por una empresa especialista en impresión 3D (Kuneimplants®). El diseño se realiza en el negativo de los rebordes óseos más característicos del paciente siguiendo un flujo de trabajo coordinado entre nuestra experiencia clínica y la experiencia de los ingenieros que realizan el diseño de la plantilla¹¹. La guía incluye una prolongación dirigida al centro del tapón (fig. 1).

Una vez realizado el diseño, la guía es impresa en polimetilmetacrilato (PLA) con ayuda de una impresora 3D doméstica (Ultimaker®). Además, previo a la cirugía, imprimimos también el hueso del paciente para comprobar que la guía se adapta perfectamente al hueso y que nos dirige al punto que deseamos, simulando el gesto quirúrgico de brocado de tapón de cemento (fig. 2). Estas guías son esterilizadas a baja temperatura en peróxido, aunque también podría esterilizarse con óxido de etileno.

Durante la cirugía exponemos cuidadosamente los rebordes óseos necesario para aplicar la guía 3D, retiramos parte del cemento con escoplos de manera convencional hasta llegar al tapón. Una vez en este punto aplicamos las guías que son fijadas con dos tornillos de 4,5 monocorticales y a través de ella introducimos una broca de 5 mm, confirmamos con ayuda de escopia que el brocado es concéntrico. A continuación se procede a brocar progresivamente con brocas cada vez mayores o con fresas circulares cada vez mayores. En tibia hemos empleado broca hasta 9 mm y en fémur hasta 10 mm (fig. 3). Este brocado no busca la retirada absoluta




Figura 2 Guías 3D sobre reconstrucción tridimensional de la tibia y fémur del paciente.

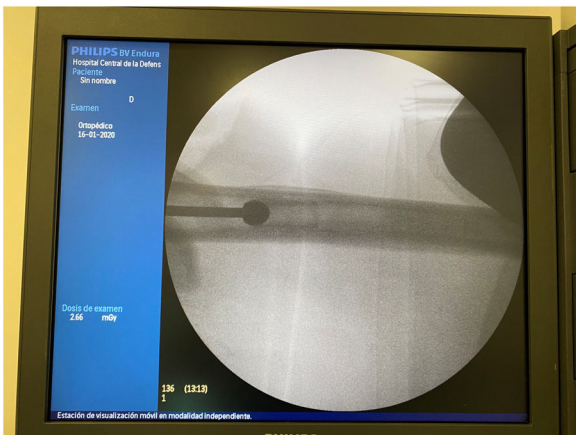

Figura 3 Fresa circular de 11 mm perfectamente centrada en el canal femoral con ayuda de la guía 3D.

del cemento (que sería necesaria en el caso de recambios sépticos), sino dejar suficiente espacio para el paso de un nuevo vástago más largo.

Resultados

Realizamos esta técnica en dos pacientes. En uno de ellos para retirar un tapón de cemento en fémur y un tapón de cemento en tibia para posteriormente implantar una prótesis de rodilla modelo bisagra rotacional (Endo Model de Waldemar Link®) con vástagos de 200 y 160, respectivamente. En el segundo paciente retiramos el tapón de cemento del fémur para recambiar un vástago Exeter (Stryker®) movilizado por otro más largo (fig. 4).

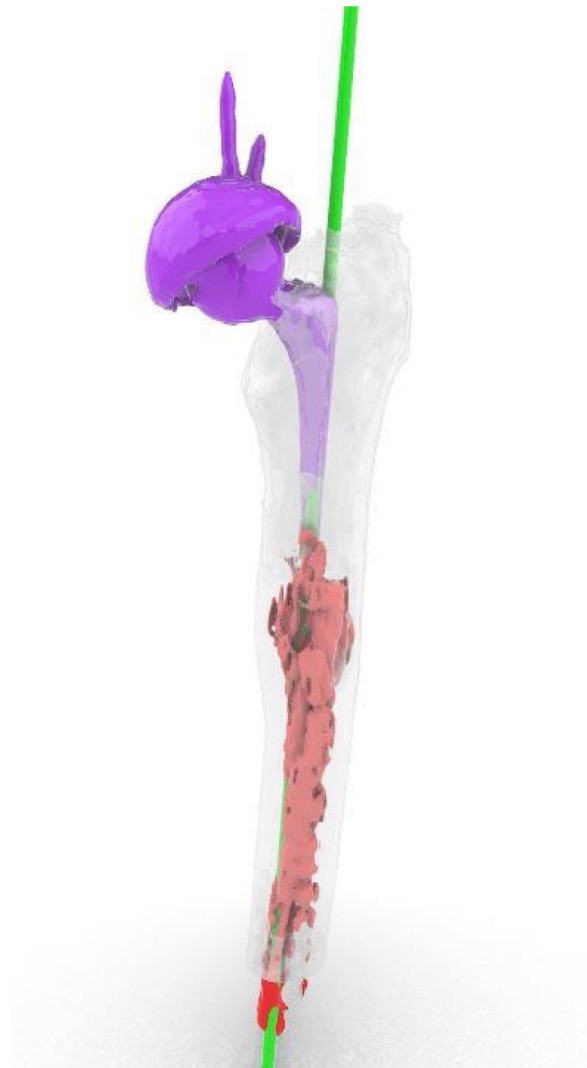

Figura 4 En morado, vástago movilizado (exeter de longitud 95 mm). En rojo, el cemento que impide implantar un vástago mayor. En verde, diseño del trayecto deseado de la broca para retirar cemento y permitir alojar un vástago mayor.

La duración media de la retirada del tapón fue en fémur de 23 minutos y en tibia de 21 minutos, no se produjo ninguna complicación y posteriormente se pudo cementar un nuevo implante correctamente (tabla 1). Con esta técnica no sólo abrimos un espacio intramedular para permitir un recambio protésico, sino que en ambos casos disminuimos el tiempo quirúrgico necesario para una retirada estándar del tapón con las técnicas antes descritas. Además, el tapón de plástico obturador se extrajo enrollado en la broca en dos de los casos (fig. 5).

Discusión

La retirada del cemento durante el recambio de una artroplastia cementada es esencial para la consecución de una nueva implantación protésica. El método tradicional consiste en, una vez extraída la prótesis atacar la interfaz hueso cemento con escoplos, de tal forma que el cemento se separe del hueso en fragmentos y estos son retirados con ayudas

Tabla 1 Tiempo de retirada del tapón de cemento según localización

Pacientes/artroplastia	Tapón en fémur/Tibia	Tiempo retirada (min)	Complicaciones
1 /Rodilla	Fémur	35	ninguna
1 /Rodilla	Tibia	21	ninguna
2 /Cadera	Fémur	12	ninguna

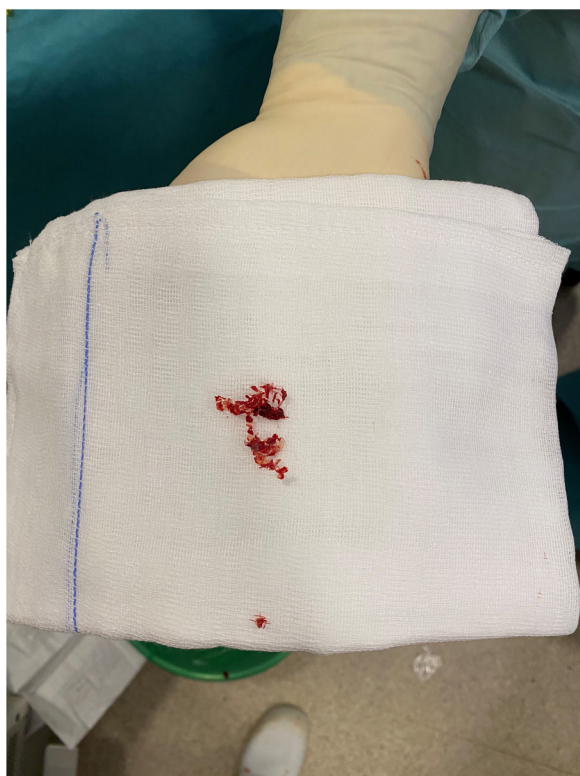

Figura 5 Tapón de plástico extraído sin dificultad enrollado en la broca.

de pinzas. Según se va profundizando en el canal óseo la visualización de la interfaz se hace más difícil y se va perdiendo el control sobre la dirección del escoplo. Todo ello facilita las falsas vías y las fracturas intraoperatorias^{4,5,12,13}. La técnica que describimos parece evitar en gran medida estas complicaciones, puesto que la broca o fresa que usamos siempre está guiada y controlada por la guía que queda firmemente unida con tornillos de 4,5, de hecho, en nuestro grupo no tuvimos ninguna complicación de este tipo.

Otro inconveniente de la retirada de cemento es el tiempo necesario para ésta. Varios trabajos han estimado este tiempo entre 25 y 50 minutos¹⁴, en nuestro caso el tiempo medio de retirada de cemento está en 22 minutos el cual es sensiblemente menor. La disminución del tiempo de extracción de cemento es un factor clave, por un lado, el tiempo quirúrgico total es menor evitando así un riesgo más elevado de infección y por otro lado el equipo quirúrgico no llega tan desgastado al momento de la implantación de la prótesis definitiva, lo que evita errores en esta fase.

Se puede dar el caso también de que el tapón de cemento no pueda finalmente extraerse con las técnicas clásicas⁷. Lo que obligaría a usar un vástago igual o más corto del

empleado previamente y esto puede comprometer el resultado final de la nueva artroplastia. En nuestra serie, si bien siendo corta, no ha habido ningún caso de esas características.

Sin duda otra ventaja del uso de una guía específica para acceso al tapón de cemento es evitar el uso de osteotomías para la retirada del cemento. Estas osteotomías obligan a realizar amplios abordajes, lo que aumenta el sangrado y el riesgo de infección y además obliga al uso de materiales de osteosíntesis para asegurar la consolidación en buena posición de la osteotomía. Por otro lado, complica mucho la reimplantación protésica pues facilita fugas de cemento¹⁵.

La realización de estas guías personalizadas tiene bajo costo y suele ser rápida. Pueden aplicarse como en nuestro caso por una empresa especializada en impresión 3D médica, pero es posible en algunos centros hacerlo sin ayudas externas. Se ha publicado en varios trabajos la eficacia de guías mediante impresión 3D doméstica, haciéndolo aún más económico¹¹. Conviene recordar que las guías deben diseñarse pensando en evitar que el material se combe/doble durante su uso, puesto que se requiere una alta precisión. Por ello realizaremos siempre un diseño robusto y sólido. Una limitación para el uso de estas guías personalizadas es el que se produzcan fracturas adicionales en el hueso sobre el que vamos a colocar la guía durante la cirugía. En efecto, al exponer la superficie ósea sobre la que fijaremos nuestra guía, si no se es cuidadoso, se pueden producir pérdidas óseas, lo que disminuye la precisión de nuestra plantilla 3D e incluso podría hacer imposible su uso.

No se ha estudiado hasta la fecha si la exposición ósea necesaria para colocar la guía puede entretener la cirugía, aumentar la pérdida sanguínea o el riesgo de infección. En nuestra corta experiencia no objetivamos que nuestra disección fuera excesiva en comparación con otros recambios protésicos realizados, y el tiempo total de cirugía fue menor de lo habitual.

Por todo ello esta técnica de extracción de cemento es, en nuestra opinión, prometedora y supone un cambio a la hora de enfrentarse con la extracción de cemento, siempre tan temida por los cirujanos ortopédicos.

Conclusión

La extracción de cemento guiada mediante plantillas personalizadas e impresas con la ayuda de tecnología por adición 3D ofrece una atractiva alternativa a la retirada convencional manual de cemento. Es eficiente y seguro pero se necesitan más trabajos en esta línea que permitan esclarecer si el uso de guías personalizadas es realmente útil para extraer tapones de cemento óseo.

Nivel de evidencia

Nivel de evidencia IV.

Financiación

Este trabajo no ha recibido ningún tipo de financiación.

Conflicto de intereses

Los autores declaran no tener ningún conflicto de intereses.

Bibliografía

1. Havelin LI, Engesaeter LB, Espehaug B, Furnes O, Lie SA, Vollset SE. The Norwegian Arthroplasty Register: 11 years and 73,000 arthroplasties. *Acta Orthop Scand.* 2000;71:337–53.
2. Kavanagh BF, Fitzgerald RH Jr. Multiple revisions for failed total hip arthroplasty not associated with infection. *J Bone Joint Surg Am.* 1987;69:1144–9.
3. Wilson PD Jr. Revision total hip arthroplasty: current role of polymethylmethacrylate. *Clin Orthop Relat Res.* 1987;225:218–28.
4. Meek RM, Garbuz DS, Masri BA, Greidanus NV, Duncan CP. Intraoperative fracture of the femur in revision total hip arthroplasty with a diaphyseal fitting stem. *J Bone Joint Surg Am.* 2004;86-A:480–5.
5. Paprosky WG, Greidanus NV, Antoniou J. Minimum 10-year results of extensively porous-coated stems in revision hip arthroplasty. *Clin Orthop Relat Res.* 1999;369:230–42.
6. Zweymuller KA, Steindl M, Melmer T. Anterior windowing of the femur diaphysis for cement removal in revision surgery. *Clin Orthop Relat Res.* 2005;441:227–36.
7. Chin AK, Moll FH, Coll MB, Hoffman KJ, Wuh H. An improved technique for cement extraction in revision total hip arthroplasty. *Contemp Orthop.* 1991;22:7–16.
8. Schurman D, Maloney J. Segmental cement extraction at revision total Hip arthroplasty. *Clin Orthop.* 1992;285:158–63.
9. Singushi MD, Noguchi Y, Shuto T, Nakashima T, Iwamoto Y. The Journal of Arthroplasty. February. 2000;15:231–3.
10. Yamamura M, Nakamura N, Miki H, Nishii T, Sugano N. Cement removal from the femur using the ROBODOCsystem in revision total hip arthroplasty. *Adv Orthop.* 2013;2013:347358.
11. Pérez-Mañanes R, Calvo-Haro J, Arnal-Burró J, Chana-Rodríguez F, Sanz-Ruiz P, Vaquero-Martín J. Nuestra experiencia con impresión 3D doméstica en Cirugía Ortopédica y Traumatología. Hazlo tú mismo. *Rev Latinoam Cir Ortop.* 2016;1:47–53.
12. Busch CA, Charles MN, Haydon CM, Bourne RB, Rorabeck CH, Macdonald SJ, et al. Fractures of distally fixed femoral stems after revision arthroplasty. *J Bone Joint Surg Br.* 2005;87:1333–6.
13. Egan KJ, Di Cesare PE. Intraoperative complications of revision hip arthroplasty using a fully porous-coated straight cobalt chrome femoral stem. *J Arthroplasty.* 1995;10Suppl:S45–51.
14. Mumme T, Friedrich MJ, Rode H, Gravis S, Andereya S, de la fuente M. Femoral cement extractor in revisión hip arthroplasty- an incierto study comparing computer assisted freehand-navigated cement removal to conventional cement extraction. *Biomed Eng-Biomed Tech.* 2015;60:567–75.
15. Gray FB. Total hip revision arthroplasty: prosthesis and cement removal techniques. *Orthop Clin North Am.* 1992;23:313–9.