



## ORIGINAL

## Electromiografía evocada (tEMG) en la columna lumbar. ¿Es confiable? Correlación de tEMG con imágenes de TC posoperatorias en la instrumentación lumbar

L. Beaulieu Lalanne<sup>a</sup>, R. Larrondo Carmona<sup>a</sup>, F. Alvarez Lemos<sup>a,\*</sup>, C. Oelker Behn<sup>b</sup>, M. Cáceres Copetta<sup>b</sup>, J.T. Muñoz Wilson<sup>c</sup>, A.M. Beaulieu Montoya<sup>d</sup> y V. Larrondo Martinez<sup>d</sup>

<sup>a</sup> Departamento de Cirugía de Columna, Clínica Universidad de los Andes, Santiago, Chile

<sup>b</sup> Departamento de Neurología Electrofisiológica, Clínica Universidad de los Andes, Santiago, Chile

<sup>c</sup> Departamento de Ortopedia y Traumatología, Universidad de los Andes, Santiago, Chile

<sup>d</sup> Facultad de Medicina, Universidad de los Andes, Santiago, Chile

Recibido el 11 de junio de 2021; aceptado el 7 de septiembre de 2021

Disponible en Internet el 8 de diciembre de 2021

### PALABRAS CLAVE

Electromiografía evocada;  
 Tornillo pedicular;  
 Brecha pedicular;  
 Sensibilidad;  
 Especificidad

### Resumen

**Introducción:** La instrumentación con tornillos pediculares (TP) puede comprometer las estructuras neurales adyacentes. La electromiografía evocada (tEMG) es una modalidad del neuromonitoreo intraoperatorio utilizada para asistir la colocación de estos. El objetivo del presente estudio es evaluar la confiabilidad de esta herramienta.

**Método:** Revisión retrospectiva de pacientes intervenidos de artrodesis lumbar posterolateral instrumentada desde enero del 2017 hasta diciembre del 2019. Se correlacionaron las imágenes de TC postoperatorias (TC-postop) con los resultados de la tEMG para cada TP con un umbral de 10 mA, y se establecieron la sensibilidad y especificidad de esta herramienta. Se realizó test diagnóstico y la curva característica operativa del receptor para evaluar el área bajo la curva.

**Resultado:** Se evaluaron 275 TP entre L1 y S1; 5 TP presentaban concordancia para una trayectoria inadecuada, mientras que 10 TP, con tEMG < 10 mA, se encontraban correctamente posicionados. La TC-postop identificó 17 brechas pediculares no advertidas por la tEMG. La sensibilidad y la especificidad fue del 23% (IC 95%: 8-45) y 96% (IC 95%: 93-98), respectivamente, con un VPP del 33,3% y un VPN del 93,6%. El área bajo la curva fue de 0,74 (IC 95%: 0,62-0,86) con punto de corte de 24 mA, que mostró una sensibilidad del 77% (IC 95%: 0,55-0,92) y una especificidad del 69% (IC 95%: 0,63-0,75).

\* Autor para correspondencia.

Correo electrónico: [facundoalemos@gmail.com](mailto:facundoalemos@gmail.com) (F. Alvarez Lemos).

**Conclusión:** Dada su baja sensibilidad, no aconsejamos la tEMG como prueba única en la verificación de TP. Recomendamos la utilización de un punto de corte  $\leq 8$  mA, ya que ha demostrado los niveles más altos de sensibilidad y especificidad. No recomendamos el uso de umbrales elevados para aumentar la sensibilidad.

© 2021 SECOT. Publicado por Elsevier España, S.L.U. Este es un artículo Open Access bajo la licencia CC BY-NC-ND (<http://creativecommons.org/licenses/by-nc-nd/4.0/>).

## KEYWORDS

Evoked  
electromyography;  
Pedicle screw;  
Pedicle gap;  
Sensitivity;  
Specificity

## Triggered electromyography (tEMG) in the lumbar spine. Is it reliable? Correlation of tEMG with postoperative CT images in lumbar instrumentation

### Abstract

**Introduction:** Instrumentation with pedicle screws (PS) can compromise the adjacent neural structures. Triggered electromyography (tEMG) is a modality of intraoperative neuromonitoring, used to assist in the placement of these. The objective of the present study is to evaluate the reliability of this tool.

**Method:** Retrospective review of patients underwent posterior lumbar fusions from January 2017 to December 2019, correlating postoperative CT images (postop CT) with tEMG results for each PS with a threshold of 10 mA, establishing sensitivity and specificity of this tool. Diagnostic test and receiver operating characteristic curve were performed to evaluate the area under the curve.

**Result:** A total of 275 PS were evaluated between L1 to S1; 5 PS showed concordance for an inadequate trajectory, while 10 PS, with tEMG  $< 10$  mA, were correctly positioned. The postoperative CT identified 17 pedicle gaps not noticed by the tEMG. Sensitivity and specificity were 23% (95% CI: 8-45) and 96% (95% CI: 93-98), respectively, with a PPV of 33.3% and a NPV of 93.6%. The area under the curve was 0.74 (95% CI: 0.62-0.86) with a cut-off point of 24 mA, showing a sensitivity of 77% (95% CI: 0.55-0.92) and specificity of 69% (95% CI: 0.63-0.75).

**Conclusion:** Given its low sensitivity, we do not recommend tEMG as the sole test in the verification of PS. We recommend using a cut-off point  $\leq 8$  mA as it demonstrated the highest levels of sensitivity and specificity. We do not recommend using high thresholds to increase sensitivity.

© 2021 SECOT. Published by Elsevier España, S.L.U. This is an open access article under the CC BY-NC-ND license (<http://creativecommons.org/licenses/by-nc-nd/4.0/>).

## Introducción

La correcta implantación de los tornillos pediculares (TP) es fundamental en la cirugía de columna<sup>1</sup>. Un trayecto inadecuado del TP puede producir una violación del canal medular o del foramen vertebral, lo que puede generar lesiones de las estructuras neurológicas.

Se han desarrollado múltiples métodos para asistir la colocación de TP. La fluoroscopia intraoperatoria es el más usado, sin llegar a ser altamente precisa<sup>2,3</sup>. El O-arm ha demostrado ser el estándar clínico, por su alta sensibilidad y especificidad para detectar el posicionamiento inadecuado de un TP de forma intraoperatoria<sup>4-7</sup>, permitir el reposicionamiento en el mismo acto quirúrgico y evitar así una posible cirugía de revisión. Pese a esto, es aún una tecnología costosa y está lejos del alcance de todos los cirujanos de columna.

El neuromonitoreo intraoperatorio (IONM), específicamente en su modalidad de electromiografía evocada (tEMG) en que se estimulan los TP y se registran las respuestas en los músculos de las extremidades inferiores, es otra herramienta para determinar el mal posicionamiento de los TP<sup>8,9</sup>. Este método alerta del posible contacto de estos con estructuras neurales subyacentes a través de una brecha pedicular (BP) generada por una trayectoria incorrecta del tornillo; sin

embargo, la utilidad de este método no es del todo reconocida.

El objetivo del presente estudio es evaluar la confiabilidad de esta herramienta como elemento de apoyo en la colocación de TP.

## Método

Tras la aprobación del Comité de Ética de nuestra institución, se revisó retrospectivamente, desde enero del 2017 hasta diciembre del 2019, a todos los pacientes intervenidos de artrodesis posterolateral instrumentada de la columna lumbar por trastornos degenerativos. Se correlacionó la presencia o ausencia de BP en imágenes de tomografía computada postoperatoria (TC-postop) con los valores intraoperatorios de la tEMG para cada tornillo, a fin de establecer la sensibilidad, especificidad y valor predictivo positivo (VPP) y negativo (VPN) de esta herramienta. Además, se realizó un análisis para test diagnóstico, transformando la variable cuantitativa de mA en cualitativa de 2 niveles, según el umbral de corte, establecido en 10 mA. Posteriormente, se calculó una curva característica operativa del receptor (COR) para evaluar el área bajo la curva (ABC) para esta muestra, y se obtuvieron nuevamente los

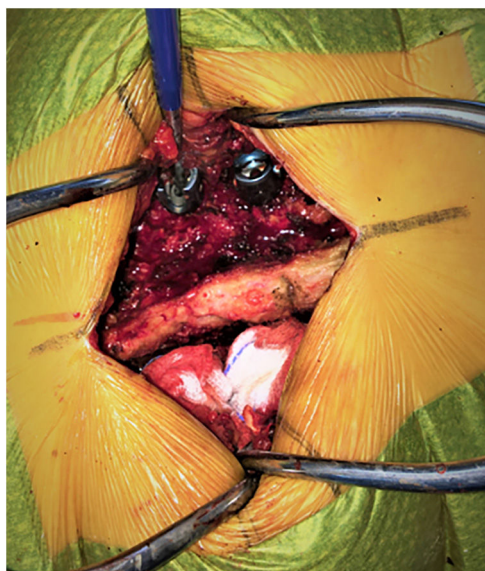

Figura 1 Estimulación de tornillo pedicular.

datos correspondientes al test según el umbral, con mayor sensibilidad y especificidad. Por último, se analizaron los datos demográficos (sexo y edad), el número de tornillos utilizados y los niveles intervenidos. Para el análisis estadístico se utilizó el programa R versión 4.0.2.

Todos los tornillos fueron colocados por los mismos 2 cirujanos experimentados de columna, desde L1 hasta S1, utilizando la técnica *free hand*, con base en puntos de referencia anatómicos, con apoyo fluoroscópico y previa a palpación satisfactoria del pedículo.

Después de la colocación de los TP y en ausencia de agentes bloqueadores neuromusculares, se realizó la estimulación de estos, según técnica convencional descrita por Calancie et al.<sup>10</sup>. A través del contacto directo de la cabeza del tornillo con la sonda estimuladora, se aplicaron pulsos de corriente constante ascendente (de 0 a 30 mA de amplitud con 200 ms de duración y a una frecuencia de 3 Hz) hasta provocar una respuesta muscular, registrada por electrodos de aguja colocados bilateralmente en los músculos de las extremidades inferiores inervados por las raíces que evaluar: así se obtenía el umbral de estímulo para cada tornillo (fig. 1). Se tuvo particular cuidado de aplicar la estimulación a través del eje del TP y no a través de su corona móvil, así como del aspirado meticuloso de los fluidos biológicos. Los TP con valores críticos en la tEMG (por ejemplo, 3 mA) fueron redireccionados según la percepción de los cirujanos y las imágenes de fluoroscopia intraoperatoria.

Las imágenes de TC-postop, obtenidas dentro de las primeras 72 h, fueron evaluadas por un tercer cirujano de columna que no conocía los resultados de la tEMG. Las BP fueron definidas como la protrusión de más del 25% del diámetro del TP sobre la cortical superior, inferior, lateral o medial del pedículo<sup>11,12</sup>.

## Resultados

Se incluyó a un total de 57 pacientes, 53,4% de sexo femenino y el 47,6%, masculino, con una edad media de 62,14

Tabla 1 Correlación entre tEMG y TC-postop

	Evaluación de tornillos		Total
	TC (+)	TC (-)	
tEMG (+)	5	10	15
tEMG (-)	17	243	260
Total	22	253	275

Resultados de tEMG

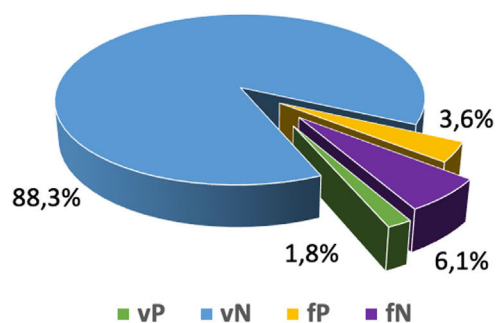


Figura 2 Gráfico de distribución de resultados de tEMG.

años (DE ± 13,74). De este total se obtuvieron 275 TP colocados entre los segmentos L1 y S1. El segmento L5 (34,8%) fue el más frecuentemente intervenido, seguido por el L4 (24,6%) y el S1 (20,4%).

Los registros de la tEMG del IOMN mostraron 15 TP (5,4%), con una respuesta ≤10 mA, mientras que en las imágenes de TC-postop, 22 TP (8%) presentaban BP. Al correlacionar los valores de la tEMG con las imágenes de TC-postop, 5 TP presentaban concordancia para una trayectoria inadecuada (verdadero positivo, vP), mientras que 10 TP, con valores por debajo de nuestro punto de corte, se encontraban correctamente posicionados en las imágenes postoperatorias (falso positivo, fP). La TC-postop identificó 17 BP que no fueron advertidas por la tEMG (falso negativo, fN). Para los 243 TP restantes la correlación fue correcta (tabla 1 y fig. 2).

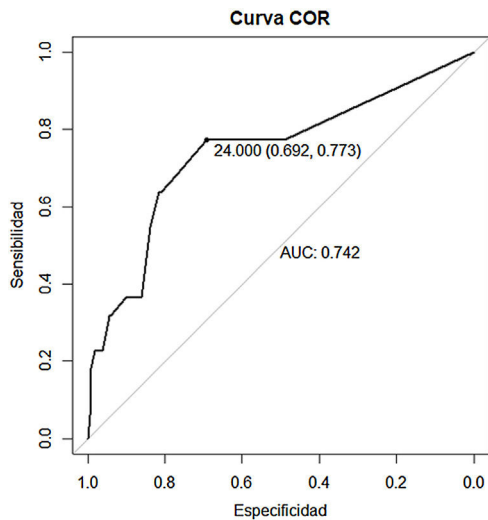
La sensibilidad y la especificidad obtenidas para un punto de corte de 10 mA fue de 23% (IC 95%: 8-45) y 96% (IC 95%: 93-98), respectivamente, con un VPP del 33,3% y un VPN del 93,6%. La razón de probabilidad (*likelihood ratio*) positiva fue de 5,75 (2,16-15,34) y negativa de 0,80 (0,64-1,01). Al aplicar la curva COR para nuestra muestra de estudio, el ABC fue de 0,74 (IC 95%: 0,62-0,86) (fig. 3), con un punto de corte de 24 mA, lo que significaba la mejor combinación de sensibilidad y especificidad: 77% (IC 95%: 0,55-0,92) y 69% (IC 95% 0,63-0,75), respectivamente (tabla 2).

## Discusión

El objetivo del IOMN, en sus 3 modalidades, potenciales evocados somatosensitivos, potenciales evocados motores y electromiografía continua (EMG), es la detección en tiempo real de una lesión yatrogénica de las estructuras neurales. Su utilidad en cirugías de tumores y deformidades de columna es reconocida por la bibliografía, pero en otros tipos de enfermedades su utilidad ha sido puesta en duda<sup>13</sup>.

**Tabla 2** Utilidad diagnóstica con punto de corte de 24 mA en comparación con 10 mA

Características del test	24 mA	10 mA
Sensibilidad	0,77 (0,55, 0,92)	0,23 (0,08, 0,45)
Especificidad	0,69 (0,63, 0,75)	0,96 (0,93, 0,98)
Valor predictivo positivo	0,18 (0,11, 0,27)	0,33 (0,12, 0,62)
Valor predictivo negativo	0,97 (0,94, 0,99)	0,93 (0,90, 0,96)
Razón de probabilidad positiva	2,51 (1,87, 3,36)	5,75 (2,16, 15,34)
Razón de probabilidad negativa	0,33 (0,15, 0,71)	0,80 (0,64, 1,01)

**Figura 3** Curva característica operativa del receptor (COR) y evaluación de área bajo la curva (ABC).

La electromiografía es la modalidad más efectiva para evaluar las raíces nerviosas por medio del control de la actividad eléctrica de músculo<sup>14</sup>. La tEMG registra la intensidad necesaria (mA) para generar una activación muscular posterior al estímulo de la raíz nerviosa a través del TP. Un implante correctamente posicionado requerirá una intensidad mayor para lograr el estímulo de la raíz nerviosa debido al aislamiento que proporciona el hueso circundante del pedículo, mientras que ante la presencia de una BP la intensidad para lograr esta respuesta será mucho menor<sup>15</sup>.

Al analizar los resultados de nuestro trabajo podemos proponer, dada la alta especificidad (96%) y el alto VPN (93%), que el estímulo por encima de 10 mA es confiable para suponer que no existe una BP, pero la baja sensibilidad (23%) pone en duda la confiabilidad del método como prueba de detección.

Parker et al.<sup>12</sup> correlacionaron los resultados de la tEMG con imágenes de TC-postop en 2.450 TP, con una especificidad similar (95,9%), pero con una mayor sensibilidad (69,6%). De los 115 TP (4,7%) que tenían un umbral de estímulo menor a 10 mA, solo 16 tenían imágenes que evidenciaban una BP (vP), mientras que los restantes 99 se encontraban correctamente posicionados (fP); 7 TP con umbral de estímulo mayor a 10 mA evidenciaban BP en las imágenes (fN). Ravindra et al.<sup>1</sup> compararon las imágenes del O-arm intraoperatorio con resultados de tEMG con un umbral

de corte de 12 mA en 1.006 TP, encontraron 14 vP, 40 fP y 21 fN y obtuvieron nuevamente valores altos de especificidad (96%) con valores bajos de sensibilidad (40%) y un VPP del 26% y VPN del 98% (IC 95%: 15-40).

La alta especificidad (100 a 93,6%) y los resultados variables de sensibilidad (10,7 a 86,2%) han sido descritos en otros estudios, lo que muestra una concordancia en la capacidad de este método para respaldar el adecuado posicionamiento del TP, pero no para la detección de una trayectoria inadecuada (tabla 3). El estudio que demostró la tasa más alta de sensibilidad fue el de Raynor et al.<sup>11</sup>, quienes evaluaron los resultados de tEMG en más de 4.800 TP, con una probabilidad del 99% de una adecuada trayectoria de estos, cuando la respuesta al estímulo se producía por arriba de 8 mA. Sin embargo, la comprobación de este adecuado posicionamiento fue realizado por fluoroscopia intraoperatoria o palpación pedicular, métodos que han demostrado no ser del todo confiables<sup>16-18</sup>.

El umbral de respuesta es una variable íntimamente relacionada con la sensibilidad y especificidad de este método. En el estudio antes mencionado de Parker et al.<sup>12</sup>, los autores evaluaron distintos umbrales dentro de la misma muestra, identificando que, a medida que disminuye el umbral de estímulo, disminuye el número de fP y vP (especificidad) mientras que aumentaban los fN y los vN (sensibilidad), lo que demostraba que la especificidad era inversamente proporcional al umbral de estimulación y la sensibilidad, directamente proporcional (tabla 4).

La influencia del umbral de respuesta se replica en nuestro trabajo a través del análisis de la curva COR y evaluación del ABC, en la que, para alcanzar una sensibilidad del 77% se requiere un umbral de estímulo de 24 mA, a expensas de una disminución de la especificidad (mayor número de fP).

La mayoría de los estudios aconseja la utilización de un umbral de entre 6 y 10 mA para mantener niveles aceptables de sensibilidad y especificidad<sup>12,19,20</sup>. Dos revisiones sistemáticas y metaanálisis mostraron una alta especificidad con una relativa baja sensibilidad (hasta un 22% de los TP mal posicionados pueden pasarse por alto con la tEMG), donde según el análisis COR ABC, un umbral de estímulo de entre 8 y 12 mA otorga los valores más altos de sensibilidad y especificidad (82 y 97%, respectivamente) con una razón de posibilidades de diagnóstico de 147,95<sup>21,22</sup>.

Si bien tanto la TC como el O-arm son los métodos más sensibles y específicos para evaluar la trayectoria del TP, el artefacto metálico generado por estos sobrestima hasta en 1 mm las dimensiones del TP<sup>23</sup> y dificulta la evaluación de los márgenes corticales, complica la valoración de las imágenes

**Tabla 3** Resultados de tEMG en distintos estudios con sus respectivos umbrales de corte

Autor y año	N° de TP	Umbral de corte	vP	fP	fN	vN	Sensibilidad %	Especificidad %
Parker, 2011	2.450	5	10	1	13	2.426	43,8	99,9
Raynor, 2007	4.857	8	96	280	15	4.466	86,2	94,1
Parker, 2011	2.450	8	16	49	7	2.378	68,8	98,5
Alemo, 2010	414	8	24	4	3	383	87,5	99,5
Kulik, 2013	136	10	3	3	16	114	17,5	98,9
Glassman, 1995	512	10	1	1	12	498	10,7	99,9
Parker, 2011	2.450	10	16	99	7	2.328	68,8	96,6
Ravindra, 2018	1.006	12	14	40	21	931	40	96
Wang, 2010	409	12	0	35	5	369	8,3	93,6

**Tabla 4** Relación de resultados de tEMG a distinto umbral

Umbral de corte	Brecha pedicular				tEMG S/E	
	vP	vN	fP	fN	Sensibilidad	Especificidad
10 mA	16	2.328	99	7	69,6	95,9
8 mA	16	2.378	49	7	69,6	97,9
5 mA	10	2.426	1	13	43,4	99,9

Tomado de Parker et al.<sup>12</sup>.

y hace que la distinción entre la presencia y la ausencia de una BP no siempre sea posible. Esto se evidencia en los diferentes porcentajes de incidencia de BP detectadas por este medio (desde un 4,2% hasta un 32,4%) en la literatura médica<sup>24</sup>.

Las limitaciones de este estudio son, en primer lugar, su carácter retrospectivo; en segundo lugar, el resultado de la sensibilidad puede haberse alterado por el mismo diseño del estudio, el cual no es el adecuado para este tipo de análisis y por el tamaño de la muestra, relativamente pequeño. Con relación a esto, el VPN puede haberse comprometido por la baja sensibilidad (clásicamente las pruebas con VPN alto tienen una sensibilidad alta). Por último, no se categorizó la magnitud de la brecha, la cual puede influir en los resultados de la tEMG ni tampoco se discriminó la dirección de la brecha (medial, lateral, superior o inferior). Si bien las brechas mediales tienen mayor riesgo de lesión neurológica, la estabilidad biomecánica del constructo puede verse comprometida por cualquier tipo de brecha y, por lo tanto, amerita su identificación.

## Conclusión

La tEMG es una herramienta más para asistir la instrumentación de la columna lumbar. Dada su baja sensibilidad, no es aconsejable como prueba única en la verificación de un TP. Además, se encuentra sujeta a múltiples variables externas, como la densidad ósea del paciente, la transmisión del impulso por fluidos biológicos, la anestesia y el estado de relajación u otras condiciones clínicas (como hipoglucemia, anomalías electrolíticas, hipoxia, etc.)<sup>25,26</sup> que pueden alterar los resultados de la prueba.

Recomendamos la utilización de un punto de corte  $\leq 8$  mA, ya que este ha demostrado presentar los niveles más altos de sensibilidad y especificidad en la literatura

médica. Con base en nuestros resultados, no recomendamos el uso de umbrales elevados en un intento de maximizar la sensibilidad del método, ya que acarrea una pérdida de la especificidad y aumento de los fP, con el riesgo consecuente de revisión innecesaria de TP y retraso en el tiempo quirúrgico.

El cirujano de columna debe entender las virtudes y limitaciones de la tEMG, utilizándola siempre en apoyo de otros métodos, idealmente el O-arm.

## Nivel de evidencia

Nivel de evidencia IV.

## Conflicto de intereses

Ninguno.

## Protección de personas y animales

Los autores declaran que para esta investigación no se han realizado experimentos en seres humanos ni en animales.

## Confidencialidad de los datos

Los autores declaran que en este artículo no aparecen datos de pacientes.

## Derecho a la privacidad y consentimiento informado

Los autores declaran que en este artículo no aparecen datos de pacientes.

## Bibliografía

1. Ravindra VM, Kalra RR, Dailey AT. Electromyography stimulation compared with intraoperative O-arm imaging for evaluating pedicle screw breaches in lumbar spine surgery: A prospective analysis of 1006 screws in 164 patients. *Spine J.* 2019;19:206–11, <http://dx.doi.org/10.1016/j.spinee.2018.06.353>.
2. Matsuzaki H, Tokuhashi Y, Matsumoto F, Hoshino M, Kiuchi T, Toriyama S. Problems and solutions of pedicle screw plate fixation of lumbar spine. *Spine (Phila Pa 1976).* 1990;15:1159–65, <http://dx.doi.org/10.1097/00007632-199011010-00014>.
3. Weinstein JN, Spratt KF, Spengler D, Brick C, Reid S. Spinal pedicle fixation: Reliability and validity of roentgenogram-based assessment and surgical factors on successful screw placement. *Spine (Phila Pa 1976).* 1988;13:1012–8, <http://dx.doi.org/10.1097/00007632-198809000-00008>.
4. Rao G, Brodke DS, Rondina M, Dailey AT. Comparison of computerized tomography and direct visualization in thoracic pedicle screw placement. *J Neurosurg.* 2002;97 2 Suppl:223–6, <http://dx.doi.org/10.3171/spi.2002.97.2.0223>.
5. Ravindra VM, Kalra RR, Dailey AT. Electromyography stimulation compared with intraoperative O-arm imaging for evaluating pedicle screw breaches in lumbar spine surgery: a prospective analysis of 1006 screws in 164 patients. *Spine J.* 2019;19:206–11, <http://dx.doi.org/10.1016/j.spinee.2018.06.353>.
6. Santos ER, Ledonio CG, Castro CA, Truong WH, Sembrano JN. The accuracy of intraoperative O-arm images for the assessment of pedicle screw position. *Spine (Phila Pa 1976).* 2012;37:E119–25, <http://dx.doi.org/10.1097/BRS.0b013e3182257cae>.
7. Garber ST, Bisson EF, Schmidt MH. Comparison of three-dimensional fluoroscopy versus postoperative computed tomography for the assessment of accurate screw placement after instrumented spine surgery. *Global Spine J.* 2012;2:95–8, <http://dx.doi.org/10.1055/s-0032-1319775>.
8. Clements DH, Morledge DE, Martin WH, Betz RR. Evoked and spontaneous electromyography to evaluate lumbosacral pedicle screw placement. *Spine (Phila Pa 1976).* 1996;21:600–4, <http://dx.doi.org/10.1097/00007632-199603010-00013>.
9. Darden BV 2nd, Wood KE, Hatley MK, Owen JH, Kostuik J. Evaluation of pedicle screw insertion monitored by intraoperative evoked electromyography. *J Spinal Disord.* 1996;9:8–16.
10. Calancie B, Lebowitz N, Madsen P, Klose KJ. Intraoperative evoked EMG monitoring in an animal model. A new technique for evaluating pedicle screw placement. *Spine (Phila Pa 1976).* 1992;17:1229–35, <http://dx.doi.org/10.1097/00007632-199210000-00017>.
11. Raynor BL, Lenke LG, Bridwell KH, Taylor BA, Padberg AM. Correlation between low triggered electromyographic thresholds and lumbar pedicle screw malposition: Analysis of 4857 screws. *Spine (Phila Pa 1976).* 2007;32:2673–8, <http://dx.doi.org/10.1097/BRS.0b013e31815a524f>.
12. Parker SL, Amin AG, Farber SH, McGirt MJ, Sciubba DM, Wolinsky JP, et al. Ability of electromyographic monitoring to determine the presence of malpositioned pedicle screws in the lumbosacral spine: Analysis of 2450 consecutively placed screws. *J Neurosurg Spine.* 2011;15:130–5, <http://dx.doi.org/10.3171/2011.3.SPINE101>.
13. Charalampidis A, Jiang F, Wilson JR, Badhiwala JH, Brodke DS, Fehlings MG. The use of intraoperative neurophysiological monitoring in spine surgery. *Global Spine J.* 2020;10 1 Suppl:104S–14S, <http://dx.doi.org/10.1177/2192568219859314>.
14. Padberg AM, Thuet ED. Intraoperative electrophysiologic monitoring: Considerations for complex spinal surgery. *Neurosurg Clin N Am.* 2006;17, <http://dx.doi.org/10.1016/j.nec.2006.05.008>, 205-v.
15. Ozgur BM, Berta S, Khiatani V, Taylor WR. Automated intraoperative EMG testing during percutaneous pedicle screw placement. *Spine J.* 2006;6:708–13, <http://dx.doi.org/10.1016/j.spinee.2005.07.005>.
16. Farber GL, Place HM, Mazur RA, Jones DE, Damiano TR. Accuracy of pedicle screw placement in lumbar fusions by plain radiographs and computed tomography. *Spine (Phila Pa 1976).* 1995;20:1494–9, <http://dx.doi.org/10.1097/00007632-199507000-00010>.
17. Learch TJ, Massie JB, Pathria MN, Ahlgren BA, Garfin SR. Assessment of pedicle screw placement utilizing conventional radiography and computed tomography: A proposed systematic approach to improve accuracy of interpretation. *Spine (Phila Pa 1976).* 2004;29:767–73, <http://dx.doi.org/10.1097/01.brs.0000112071.69448.a1>.
18. Lehman RA, Potter BK, Kuklo TR, Chang AS, Polly DW, Shawen SB, et al. Probing for thoracic pedicle screw tract violation(s): Is it valid? *J Spinal Disord Tech.* 2004;17:277–83, <http://dx.doi.org/10.1097/01.bsd.0000095399.27687.c5>.
19. Kulik G, Pralong E, McManus J, Debatisse D, Schizas C. A CT-based study investigating the relationship between pedicle screw placement and stimulation threshold of compound muscle action potentials measured by intraoperative neurophysiological monitoring. *Eur Spine J.* 2013;22:2062–8, <http://dx.doi.org/10.1007/s00586-013-2754-0>.
20. Mavrogenis AF, Papagelopoulos PJ, Korres DS, Papadopoulos K, Sakas DE, Pneumatikos S. Accuracy of pedicle screw placement using intraoperative neurophysiological monitoring and computed tomography. *J Long Term Eff Med Implants.* 2009;19:41–8, <http://dx.doi.org/10.1615/jlongtermeffmedimplants.v19.i1.50>.
21. Mikula AL, Williams SK, Anderson PA. The use of intraoperative triggered electromyography to detect misplaced pedicle screws: A systematic review and meta-analysis. *J Neurosurg Spine.* 2016;24:624–38, <http://dx.doi.org/10.3171/2015.6.SPINE141323>.
22. Lee CH, Kim HW, Kim HR, Lee CY, Kim JH, Sala F. Can triggered electromyography thresholds assure accurate pedicle screw placements? A systematic review and meta-analysis of diagnostic test accuracy. *Clin Neurophysiol.* 2015;126:2019–25, <http://dx.doi.org/10.1016/j.clinph.2014.11.026>.
23. Romero-Muñoz LM, Alfonso M, Villas C, Zubieta JL. Effect of brightness in the valuation of lumbar pedicular screws position: Clinical study. *Musculoskel Surg.* 2013;97:159–64.
24. Beguiristain JL, Berjano P, Alfonso M, Zubieta JL, Villas C. Valoración por tomografía axial computarizada de la posición de tornillos pediculares en raquis lumbosacro. *Rev Ortop Traumatol.* 2001;45:106–13.
25. Sloan TB, Heyer EJ. Anesthesia for intraoperative neurophysiologic monitoring of the spinal cord. *J Clin Neurophysiol.* 2002;19:430–43, <http://dx.doi.org/10.1097/00004691-200210000-00006>.
26. Lall RR, Lall RR, Hauptman JS, Munoz C, Cybulski GR, Koski T, et al. Intraoperative neurophysiological monitoring in spine surgery: Indications, efficacy, and role of the preoperative checklist. *Neurosurg Focus.* 2012;33:E10, <http://dx.doi.org/10.3171/2012.9.FOCUS12235>.