



MONOGRÁFICO COLUMNA

Manejo de las metástasis vertebrales en la charnela cervico-occipital



R. González-Díaz^{a,b}, R.M. Egea-Gámez^{a,b,*}, F.J. Ortega-García^a, A. González-Menocal^c y M. Galán-Olleros^b

^a Unidad de Columna, Hospital Nuestra Señora del Rosario, Madrid, España

^b Servicio de Cirugía Ortopédica y Traumatología, Hospital Infantil Universitario Niño Jesús, Madrid, España

^c Servicio de Cirugía Ortopédica y Traumatología, Hospital Universitario Infanta Elena, Valdemoro, Madrid, España

Recibido el 18 de febrero de 2023; aceptado el 25 de abril de 2023

Disponible en Internet el 29 de abril de 2023

PALABRAS CLAVE

Metástasis;
 Unión
 craneo-cervical;
 Occipito-cervical;
 Tumor;
 Cervical;
 Inestabilidad

Resumen Las metástasis a nivel occipito-cervical corresponden solo al 0,5% de las metástasis del raquis. El manejo de estas lesiones es complejo y conlleva múltiples estudios radiológicos, tales como la radiología simple, la tomografía computarizada (TAC) o la resonancia magnética (RM). Ante la sospecha de afectación vascular también será recomendable la realización de pruebas que valoren la permeabilidad vascular (angio-TC, angio-RM). Este tipo de lesiones, debido a su compleja localización, puede precisar distintos tipos de vías de abordaje; comúnmente será el abordaje posterior, pero en ocasiones se necesitarán abordajes anteriores o anterolaterales asistidos por cirujanos maxilofaciales u otorrinolaringólogos para una correcta exéresis de la tumoración. El dolor con los giros puede orientarnos al diagnóstico en una columna inestable. La RM es la prueba de elección para diagnosticar y estudiar estas lesiones. La presencia de inestabilidad o de clínica neurológica progresiva es indicación de cirugía.

© 2023 SECOT. Publicado por Elsevier España, S.L.U. Este es un artículo Open Access bajo la licencia CC BY-NC-ND (<http://creativecommons.org/licenses/by-nc-nd/4.0/>).

KEYWORDS

Metastasis;
 Craniovertebral
 junction (CVJ);
 Occipito-cervical;
 Tumor;
 Cervical;
 Instability

Management of vertebral metastases in the cervico-occipital junction

Abstract Occipito-cervical metastases correspond to 0.5% of spinal metastases. The management of these lesions is complex and involves multiple radiological studies, such as simple radiology, computed tomography (CT), magnetic resonance imaging (MRI). If vascular involvement is suspected, tests to assess vascular permeability are also recommended (angioCT). This type of lesion, due to its complex location, may require different types of approaches, commonly it will be the posterior approach, but sometimes anterior or anterolateral approaches will be needed assisted by maxillofacial surgeons or otorhinolaryngologists for correct excision

* Autor para correspondencia.

Correo electrónico: rosamaria.egea@salud.madrid.org (R.M. Egea-Gámez).

of the tumor. Pain with head turning can guide us to the diagnosis in an unstable spine. Magnetic resonance is the test of choice to diagnose and study these lesions. The presence of instability or progressive neurological symptoms are an indication for surgery.

© 2023 SECOT. Published by Elsevier España, S.L.U. This is an open access article under the CC BY-NC-ND license (<http://creativecommons.org/licenses/by-nc-nd/4.0/>).

Introducción

La columna vertebral es el lugar más frecuente de localización de metástasis óseas, que afectan a la columna cervical hasta en el 15%, pero solo el 0,5% a nivel occipito-cervical. Los tumores de la unión occipito-cervical se definen según la afectación de los cóndilos y/o de la columna atlo-axoidea^{1,2}. La supervivencia media de los pacientes con metástasis raquídeas es de 10 meses, por lo que, en general, el objetivo será un control local de la enfermedad, reducir el dolor, mejorar la función neurológica y mantener la estabilidad. El tratamiento de las metástasis a nivel occipito-cervical supone un reto terapéutico importante, dada la peculiar anatomía de la zona y las estructuras neurovasculares que pueden estar afectadas³.

Para realizar un correcto tratamiento de estos pacientes deben tenerse en cuenta: la extensión intrarraquídea, que determinará la posibilidad de resección oncológica; el estado neurológico y general del paciente, así como la histología de la tumoración inicial, diferenciando entre tumoraciones agresivas de difícil control oncológico, como el cáncer de páncreas o gástrico, de tumoraciones con mejor control a largo plazo y menor agresividad, como el de mama. La aparición de una compresión medular condiciona la calidad de vida del paciente, por lo que, independientemente de las escalas de valoración pronóstica utilizadas, puede estar indicada la cirugía. No es infrecuente que un paciente debute con una lesión neurológica con una metástasis y una tumoración de origen desconocido, lo cual complica más la toma de decisiones⁴.

El origen de la metástasis tiene una importancia capital. De hecho, tumores como el linfoma, el mieloma o el plasmocitoma van a responder muy bien al tratamiento mediante radioterapia, lo que permitirá reducir el tamaño tumoral, mejorar la lesión neurológica, si es el caso, y permitir, si está indicada, la cirugía en casos de inestabilidad de la región afectada. La vascularización del tumor también debe ser tenida en cuenta, dado que carcinomas renales, tiroideos o hepatocelulares están muy vascularizados y deberá plantearse previamente la posibilidad de embolización de estos.

Diagnóstico clínico

La clínica de tumores localizados en la charnela cervico-occipital suele ser muy anodina, progresando de forma muy lenta, haciendo que el diagnóstico se retrase y ya tenga lugar cuando estos tumores tienen un mayor tamaño. La presentación clínica más frecuente es el dolor cervical y la neuralgia

occipital, así como cefaleas a nivel suboccipital y retroauricular. El dolor con las rotaciones se encuentra presente hasta en el 90% de los casos cuando existe afectación occipito-cervical⁵. La presencia de mielopatía, sin embargo, es rara, estando presente entre el 0 al 22% de los casos, debido a que el canal medular es muy espacioso en esta región.

Diagnóstico por imagen

La primera prueba a realizar será la radiografía simple, para comprobar una correcta alineación de la columna cervical. En la mitad de los casos no encontraremos ningún hallazgo patológico, y en otros puede mostrar áreas líticas o esclerosas, así como alteraciones en la alineación.

La TAC y sus reconstrucciones servirán para definir la lesión lítica; se valorarán los planos coronal, sagital y axial para analizar el grado de destrucción ósea, así como la afectación de elementos que puedan alterar la estabilidad de la charnela cervico-occipital (cóndilos). La TAC también es fundamental para una correcta planificación preoperatoria, para planificar las zonas de resección y su relación con estructuras a preservar.

Ante la sospecha de afectación vascular o en casos en que la tumoración sea próxima a estructuras vasculares se recomienda la realización de angio-TC o angio-RM, donde se comprobará la relación con las arterias vertebrales y las carótidas, permitiendo una cirugía más segura.

La prueba diagnóstica por excelencia en este tipo de tumores será la resonancia magnética (RM), y mediante las distintas secuencias se podrá hacer un diagnóstico probable de su naturaleza, así como un mayor análisis del estado de partes blandas circundantes, tales como los ligamentos. De igual forma es necesario un estudio de extensión completo, dado que en la toma de decisiones del manejo de estos pacientes influyen factores como la presencia de metástasis viscerales y de metástasis óseas en otras localizaciones.

Manejo: radiación versus cirugía

El manejo de las metástasis vertebrales varía constantemente debido a los avances en los distintos tipos de tratamiento adyuvante y al mejor control general de la enfermedad. En general, se planteará tratamiento quirúrgico en pacientes con más de 6-12 meses de expectativa de vida (por debajo de los 3 meses parece más controvertida su indicación)⁶, así como en aquellas columnas con inestabilidad o con clínica neurológica progresiva.

Bilsky et al.⁵ recomendaron un tratamiento no quirúrgico en pacientes con una correcta alineación y/o subluxación

mínima, independientemente de la histología y de la radiosensibilidad tumoral. Se indicaría cirugía en aquellos casos con criterios de inestabilidad, entre los que encontramos: desplazamiento atlo-axoideo >5mm, una destrucción condilar unilateral del 70%, una destrucción condilar bilateral > 50%, angulación > 11° con desplazamiento de > 3,5mm, o con dolor persistente a pesar de la radioterapia.

En los casos en que el tratamiento conservador es de elección, debemos tener en cuenta que la radioterapia tiene mejor resultado en metástasis de próstata y de mama, y peores en metástasis renales y pulmonares, y que se obtienen resultados similares con una sola dosis (8 Gy) y con dosis fraccionadas de radiación, considerando en determinados casos la posibilidad de radiocirugía estereotáctica.

La quimioterapia hormonal adyuvante tendrá su papel en tumores hormono-sensibles (mama, tiroides y carcinomas pulmonares de células pequeñas).

Es imprescindible un manejo multidisciplinar entre oncólogos, patólogos, radiólogos, radioterapeutas, anestesiólogos y cirujanos para llegar a la mejor decisión en cada paciente.

Escalas de valoración e inestabilidad

Existen multitud de escalas de valoración pronóstica, destacando la de Baue, la de Tokuhashi y la de Tomita.

En la escala modificada de Bauer^{7,8} se da 1 punto para cada uno de los siguientes factores pronósticos: 1) ausencia de metástasis en órganos internos; 2) metástasis esquelética solitaria; 3) ausencia de cáncer de pulmón, y 4) tumor primario de mama, riñón, linfoma o mieloma múltiple. El total de puntos se clasifica en tres grupos pronósticos, con una media de supervivencia global de 4,8 (puntuación entre 0 y 1), 18,2 (puntuación de 2) y 28,4 (puntuación de 3 y 4) meses cada uno⁶.

El sistema de clasificación de Tokuhashi⁹ tiene en cuenta el estado general del paciente, el tumor original, la presencia de metástasis viscerales y óseas y el compromiso neurológico, habiéndose establecido igualmente una valoración bastante fiable para la mayoría de los tumores (tabla 1).

El sistema de Tomita¹⁰ valora el tumor original diferenciando entre tumores de crecimiento lento, moderado o rápido, el número de metástasis viscerales y óseas, proponiendo un plan de tratamiento según la supervivencia calculada para cada caso (fig. 1).

Con todo ello podemos llegar a una toma de decisiones y a una valoración del pronóstico de nuestros pacientes, pero hay otras cuestiones clave, como son la compresión neurológica, la inestabilidad vertebral y el estado general del paciente.

Está ampliamente establecido que, ante una compresión neurológica, en la mayoría de los casos está indicado el tratamiento quirúrgico, principalmente para mejorar la calidad de vida del paciente¹¹. En este sentido, el algoritmo NOMS de Bilsky y Smith¹² ayuda a evaluar la compresión medular, y analiza el estado neurológico (N), el estado oncológico (O), la inestabilidad mecánica (M) y la enfermedad sistémica (S).

El estado general del paciente debe ser tenido en cuenta, como sugiere el algoritmo de tratamiento propuesto por el grupo de Boriani¹³.

Tabla 1 Escala pronóstica de Tokuhashi modificada

Factor predictor	Puntos
<i>Estado funcional (Karnofsky)</i>	
Pobre (10% a 40%)	0
Moderado (50% a 70%)	1
Bueno (80% a 100%)	2
<i>Número de metástasis óseas extravertebrales</i>	
Mayor o igual a 3	0
1 a 2	1
0	2
<i>Número de metástasis en cuerpo vertebral</i>	
Mayor o igual a 3	0
2	1
1	2
<i>Metástasis en órganos internos principales</i>	
No reseables	0
Resecables	1
No metástasis	2
<i>Sitio del cáncer primario</i>	
Pulmón, osteosarcoma, estómago, vejiga, esófago, páncreas	0
Hígado, vesícula, primario desconocido	1
Otros	2
Riñón, útero	3
Recto	4
Tiroides, próstata, mama, tumor carcinoide	5
<i>Lesión medular/ mielopatía</i>	
Completa (Frankel A, B)	0
Incompleta (Frankel C, D)	1
Ninguna (Frankel E)	2

Score total (ST): 0-8 puntos ≤ 6 meses de supervivencia; 9-11 puntos ≥ 6 meses de supervivencia; 12-15 puntos ≥ 1 año de supervivencia.

La escala más utilizada en la actualidad para valorar la estabilidad raquídea es el *Spine Instability Neoplastic Score* (SINS), desarrollada por el *Spine Oncology Study Group*^{14,15} y globalmente aceptada¹⁶, con una sensibilidad del 96% y una especificidad del 80%. Valora 6 aspectos: localización, presencia de dolor, alineación radiológica, afectación de elementos posteriores, grados de colapso del cuerpo vertebral y morfología de la lesión (tabla 2).

Indicaciones de cirugía

La clasificación de Tokuhashi ayuda a la hora de tomar la decisión de indicación quirúrgica. Se establecen criterios de inestabilidad e indicación de estabilización quirúrgica cuando nos encontramos ante una fractura subluxación > 5mm, una destrucción condilar unilateral del 70% o una destrucción condilar bilateral > 50% (figs. 2 y 3)^{17,18}.

Una vez que se realiza la indicación quirúrgica^{19,20} debe elegirse el abordaje a realizar. Lo más frecuente es un *abordaje posterior*, que nos permite acceso a los elementos posteriores de la unión occipito-cervical. La variabilidad de la arteria vertebral²¹ debe ser tenida en cuenta, por lo que se debe realizar previo a cualquier intervención una angio-TC o una angio-RM.

Escala de puntuación pronóstica				Puntos	Superv. aprox	Objetivo	Estrategia quirúrgica
Factor	Tumor primario	Mets. en órganos vitales	Mets. óseas				
1	Crecimiento lento	X	Aisladas	2	>2a	Control local - largo plazo	Resección En Bloque
				3			
2	Crecimiento moderado	Tratable	Múltiples	4	1-2a	Control local - medio plazo	Debulking/ intralesional
				5			
4	Crecimiento rápido	No tratable	X	6	6-12m	Control paliativo - corto plazo	Descompresión paliativa
				7			
4	Crecimiento rápido	No tratable	X	8	<3m	Paliativo/ terminal	No cirugía (tratamiento de soporte)
				9			
				10			

Figura 1 Clasificación Tomita.

Tabla 2 Clasificación SINS: *Spinal Instability Neoplastic Score*

Componentes SINS	Puntuación
Localización	
Tránsito (occipito-C2, C7-T2, T11-L1, L5-S1)	3
Columna móvil (C3-C7, L2-L4)	2
Semirrígida (T3-T10)	1
Rígida (S2-S5)	0
Dolor^a	
Sí	3
Ocasional no mecánico	1
Lesión sin dolor	0
Lesión ósea	
Lítica	2
Mixta (lítica/blástica)	1
Blástica	0
Alineación vertebral radiográfica	
Subluxación/traslación	4
Deformidad <i>de novo</i> (cifosis/escoliosis)	2
Alineamiento normal	0
Colapso del cuerpo vertebral	
> 50%	3
< 50%	2
No colapso con > 50% del cuerpo afectado	1
Ninguno de los anteriores	0
Afectación de los elementos posterolaterales^b	
Bilateral	3
Unilateral	1
Ninguno de los anteriores	0

^a Mejoría del dolor en recurrencia o dolor con el movimiento o la carga.

^b Carilla, pedículo o fractura de la articulación costovertebral o sustitución por tumor.

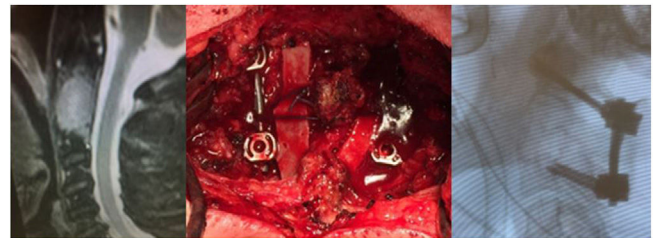


Figura 2 Metástasis de cáncer de pulmón en C2 tratada por vía posterior seguida de radioterapia.

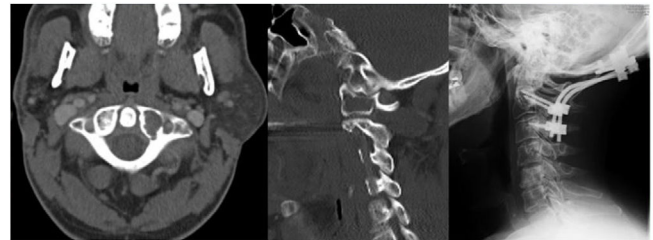


Figura 3 Metástasis de adenoide en masa lateral de C1 tratada por vía posterior mediante fijación occipito-cervical.

bilateral. En estos abordajes anteriores o antero-laterales se precisa, en ocasiones, la asistencia de cirujanos maxilofaciales u otorrinolaringólogos, ya que puede quedar una fina capa de tejido faríngeo sobre la zona intervenida que precise colgajos rotacionales locales o colgajos libres vascularizados para cubrirlo. Es importante tener en cuenta que en el postoperatorio, tras un abordaje transoral/transmandibular, es posible que se necesite un retraso de la extubación orotraqueal, sondas de alimentación y vigilancia de la dieta y de la deglución.

Con respecto a qué instrumentación utilizar, se recomiendan tornillos²⁵ mejor que alambres, ya que consiguen un mejor alivio de dolor, la corrección de la alineación y una mayor tasa de fusión²⁶. Kato et al.²⁷ concluyeron que la utilización de instrumentación sublamina de Luque en metástasis de la columna cervical superior aportaba estabilidad importante para aliviar el dolor, incluso en fase tardías de la enfermedad, siempre y cuando el estado general del paciente permita dicha intervención quirúrgica.

Además del abordaje posterior, existe el abordaje *transoral*^{22,23}, indicado ante una compresión anterior irreductible, que permite el acceso desde el clivus hasta el cuerpo de C3 y la posibilidad de fijación con placa, y el abordaje *posterolateral*²⁴, que permite el acceso a las zonas anterior y lateral de la unión occipito-cervical; es adecuado sobre todo cuando tenemos una lesión muy vascularizada, pero si precisa fijación será necesario realizar una exposición

Conclusiones

Podemos concluir que las metástasis de la unión occipito-cervical son lesiones raras que inicialmente producen poca clínica. Según estas lesiones aumentan de tamaño, pueden producir dolor y/o inestabilidad.

Se planteará tratamiento quirúrgico en aquellos pacientes con esperanza de vida de 6 a 12 meses o más; en aquellos con una supervivencia de 3 meses o menos, su indicación es controvertida.

La principal indicación de cirugía es ante la persistencia de dolor, déficit neurológico o criterios de inestabilidad: desplazamiento atlo-axoideo > 5 mm, una destrucción condilar unilateral del 70%, una destrucción condilar bilateral > 50%, una angulación > 11° con desplazamiento de > 3,5 mm, precisando en esos casos un completo estudio radiológico debido a la característica anatomía y cercanía con estructuras vasculares importantes (arterias vertebrales y carótida).

Nivel de evidencia

Nivel de evidencia IV.

Financiación

El actual trabajo no ha recibido ayudas o fuentes de financiación.

Conflicto de intereses

Los autores declaran no tener ningún conflicto de intereses.

Bibliografía

- Jenis LG, Dunn EJ, An HS. Metastatic disease of the cervical spine. A review. *Clin Orthop Relat Res*. 1999;359:89–103, <http://dx.doi.org/10.1097/00003086-199902000-00010>.
- Moulding HD, Bilsky MH. Metastases to the craniovertebral junction. *Neurosurgery*. 2010;66 3 Suppl:113–8, <http://dx.doi.org/10.1227/01.NEU.0000365829.97078.B2>.
- Petteys RJ, Sciubba DM, Gokaslan ZL. Surgical management of metastatic spine disease. *Semin Spine Surg*. 2009;21:86–92, <http://dx.doi.org/10.1053/j.semss.2009.03.004>.
- Poynton AR, Bilsky MH, Girardi FP, Boland PJ, Cammisa FP Jr. Metastatic disease of the cervical spine. En: McLain RF, Lewandrowski KU, Markman M, Bukowski RM, Macklis R, Benzel EC, editores. *Cancer in the Spine: Comprehensive Care*. Totowa, NJ: Humana Press; 2006. p. 247–54.
- Bilsky MH, Shannon FJ, Sheppard S, Prabhu V, Boland PJ. Diagnosis and management of a metastatic tumor in the atlantoaxial spine. *Spine (Phila Pa 1976)*. 2002;27:1062–9, <http://dx.doi.org/10.1097/00007632-200205150-00011>.
- Saadat E, Schwab JH, Hornicek F. Tratamiento de las metástasis de la columna cervical. En: González Díaz R, Koller H, editores. *Cirugía de la columna cervical*. primera edición. Madrid: Panamericana; 2015. p. 177.
- Bauer HC, Wedin R. Survival after surgery for spinal and extremity metastases. Prognostication in 241 patients. *Acta Orthop Scand*. 1995;66:143–6, <http://dx.doi.org/10.3109/17453679508995508>.
- Wibmer C, Leithner A, Hofmann G, Clar H, Kapitan M, Berghold A, et al. Survival analysis of 254 patients after manifestation of spinal metastases: evaluation of seven preoperative scoring systems. *Spine (Phila Pa 1976)*. 2011;36:1977–86, <http://dx.doi.org/10.1097/BRS.0b013e3182011f84>.
- Tokuhashi Y, Uei H, Oshima M. Classification and scoring systems for metastatic spine tumors: A literature review. *Spine Surg Relat Res*. 2017;1:44–55, <http://dx.doi.org/10.22603/ssrr.1.2016-0021>. PMID: 31440612; PMCID: PMC6698555.
- Tomita K, Kawahara N, Kobayashi T, Yoshida A, Murakami H, Akamaru T. Surgical strategy for spinal metastases. *Spine (Phila Pa 1976)*. 2001;26:298–306, <http://dx.doi.org/10.1097/00007632-200102010-00016>.
- Patchell RA, Tibbs PA, Regine WF, Payne R, Saris S, Kryscio RJ, et al. Direct decompressive surgical resection in the treatment of spinal cord compression caused by metastatic cancer: A randomised trial. *Lancet*. 2005;366:643–8, [http://dx.doi.org/10.1016/S0140-6736\(05\)66954-1](http://dx.doi.org/10.1016/S0140-6736(05)66954-1).
- Bilsky M, Smith M. Surgical approach to epidural spinal cord compression. *Hematol Oncol Clin North Am*. 2006;20:1307–17, <http://dx.doi.org/10.1016/j.hoc.2006.09.009>.
- Cappuccio M, Bandiera S, Babbi L, Boriani L, Corghi A, Amendola L, et al. Management of bone metastases. *Eur Rev Med Pharmacol Sci*. 2010;14:407–14. PMID: 20496555.
- Fisher CG, DiPaola vC.P., Ryken TC, Bilsky MH, Shaffrey CI, Berven SH, et al. A novel classification system for spinal instability in neoplastic disease: An evidence-based approach and expert consensus from the Spine Oncology Study Group. *Spine (Phila Pa 1976)*. 2010;35:E1221–9, <http://dx.doi.org/10.1097/BRS.0b013e3181e16ae2>.
- Fourney DR, Frangou EM, Ryken TC, Dipaola CP, Shaffrey CI, Berven SH, et al. Spinal instability neoplastic score: An analysis of reliability and validity from the Spine Oncology Study Group. *J Clin Oncol*. 2011;29:3072–7, <http://dx.doi.org/10.1200/JCO.2010.34.3897>.
- Arana E, Kovaks F, Royuela A, Asenjo B, Pérez-Ramírez U, Zamora J, Spanish Back Pain Research Network Task Force for the improvement of inter-disciplinary management of spinal metastasis. Agreement in the assessment of metastatic spine disease using scoring systems. *Radiother Oncol*. 2015;115:125–40, <http://dx.doi.org/10.1016/j.radonc.2015.03.016>.
- Le H, Balabhadra R, Park J, Kim D. Surgical treatment of tumors involving the cervicothoracic junction. *Neurosurg Focus*. 2003;15:E3, <http://dx.doi.org/10.3171/foc.2003.15.5.3>.
- Mesfin A, Buchowski JM, Gokaslan ZL, Bird JE. Management of metastatic cervical spine tumors. *J Am Acad Orthop Surg*. 2015;23:38–46, <http://dx.doi.org/10.5435/JAAOS-23-01-38>.
- Tuchman A, Yu C, Chang EL, Kim PE, Rusch MC, Apuzzo ML. Radiosurgery for metastatic disease at the cranio-cervical junction. *World Neurosurg*. 2014;82:1331–6, <http://dx.doi.org/10.1016/j.wneu.2014.08.061>.
- Azad TD, Esparza R, Chaudhary N, Chang SD. Stereotactic radio-surgery for metastasis to the craniovertebral junction preserves spine stability and offers symptomatic relief. *J Neurosurg Spine*. 2016;24:241–7, <http://dx.doi.org/10.3171/2015.6.SPINE15190>.
- Peng CW, Chou BT, Bendo JA, Spivak JM. Vertebral artery injury in cervical spine surgery: Anatomical considerations, management, and preventive measures. *Spine J*. 2009;9:70–6, <http://dx.doi.org/10.1016/j.spinee.2008.03.006>.
- González-Díaz R, Egea-Gámez RM. Surgical Approach: High Anterior Cervical. En: Koller H, Robinson Y, editores. *Cervical Spine Surgery: Standard and Advanced Techniques*. Springer; 2019. p. 53–8.
- Hsu W, Wolinsky JP, Gokaslan ZL, Sciubba DM. Transoral approaches to the cervical spine. *Neurosurgery*.

- 2010;66 3 Suppl:119–25, <http://dx.doi.org/10.1227/01.NEU.0000365748.00721.0B>.
24. Karam YR, Menezes AH, Traynelis VC. Posterolateral approaches to the craniovertebral junction. *Neurosurgery*. 2010;66 3 Suppl:135–40, <http://dx.doi.org/10.1227/01.NEU.0000365828.03949.D0>.
25. Hurlbert RJ, Crawford NR, Choi WG, Dickman CA. A biomechanical evaluation of occipitocervical instrumentation: Screw compared with wire fixation. *J Neurosurg*. 1999;90 1 Suppl:84–90, <http://dx.doi.org/10.3171/spi.1999.90.1.0084>.
26. O’Sullivan MD, Lyons F, Morris S, Synnott K, Munigangaiah S, Devitt A. Metastasis affecting craniocervical junction: Current concepts and an update on surgical management. *Global Spine J*. 2018;8:866–71, <http://dx.doi.org/10.1177/2192568218762379>. PMID: 30560040; PMCID: PMC6293432.
27. Kato Y, Itoh T, Kubota M. Clinical evaluation of Luque’s segmental spinal instrumentation for upper cervical metastases. *J Orthop Sci*. 2003;8:148–54, <http://dx.doi.org/10.1007/s007760300025>. PMID: 12665949.