



# Revista Española de Cirugía Ortopédica y Traumatología

[www.elsevier.es/rot](http://www.elsevier.es/rot)



## ORIGINAL

# La ecografía como herramienta para la extracción de material de osteosíntesis

A. Jiménez de Cisneros Gutiérrez<sup>a,b,c,\*</sup>, A. Suárez Quintero<sup>a,d,e</sup>  
y C.J. Arrieta Martínez<sup>a,b,c,d,e</sup>

<sup>a</sup> Servicio de Cirugía Ortopédica y Traumatología, Complejo Hospitalario de Torrecárdenas, Almería, España

<sup>b</sup> Sociedad Española de Cirugía Ortopédica y Traumatología (SECOT), Madrid, España

<sup>c</sup> Sociedad Andaluza de Traumatología y Ortopedia (SATO), Sevilla, España

<sup>d</sup> Asociación Española de Artroscopia (AEA), Madrid, España

<sup>e</sup> Sociedad Española de Cirugía de Hombro y Codo (SECHC), España

Recibido el 21 de septiembre de 2023; aceptado el 15 de enero de 2024

### PALABRAS CLAVE

Ultrasonido;  
Ultrasonido  
intervencionista;  
Extracción de  
material

### Resumen

**Introducción:** La extracción de material de osteosíntesis es una de las prácticas más frecuentes en los quirófanos de traumatología, y habitualmente se realiza guiado bajo escopia. Otras herramientas más accesibles, como la ecografía, permiten la visualización del material con la ventaja de evitar las radiaciones ionizantes. El objetivo de nuestro estudio es analizar los resultados obtenidos en pacientes intervenidos de extracción de material de osteosíntesis en quirófano bajo asistencia ecográfica y anestesia local.

**Material y métodos:** Se realizó un estudio descriptivo recogiendo variables como los datos demográficos, el motivo de la extracción, el dolor durante el procedimiento y en días posteriores, así como la duración y el éxito del procedimiento y el grado de satisfacción.

**Resultados:** Se obtuvo un éxito en la extracción ecoguiada sin precisar radiología convencional del 100%, con una EVA media de 1,91 y necesidad de analgesia posterior en el 36,4%, siendo la dinamización sindesmal el motivo más frecuente de intervención.

**Conclusión:** La ecografía supone una herramienta útil en la extracción de material de osteosíntesis, la cual permite ahorrar al paciente y al personal sanitario las radiaciones ionizantes consecuencia del uso de la fluoroscopia convencional.

© 2024 SECOT. Publicado por Elsevier España, S.L.U. Este es un artículo Open Access bajo la licencia CC BY-NC-ND (<http://creativecommons.org/licenses/by-nc-nd/4.0/>).

\* Autor para correspondencia.

Correo electrónico: [antoniojdcgut@gmail.com](mailto:antoniojdcgut@gmail.com) (A. Jiménez de Cisneros Gutiérrez).

<https://doi.org/10.1016/j.recot.2024.01.019>

1888-4415/© 2024 SECOT. Publicado por Elsevier España, S.L.U. Este es un artículo Open Access bajo la licencia CC BY-NC-ND (<http://creativecommons.org/licenses/by-nc-nd/4.0/>).

Cómo citar este artículo: A. Jiménez de Cisneros Gutiérrez, A. Suárez Quintero and C.J. Arrieta Martínez, La ecografía como herramienta para la extracción de material de osteosíntesis, Revista Española de Cirugía Ortopédica y Traumatología, <https://doi.org/10.1016/j.recot.2024.01.019>

## KEYWORDS

Ultrasound;  
Ultrasound  
interventional;  
Device removal

## Use of ultrasound for hardware removal

### Abstract

**Introduction:** Osteosynthesis hardware removal is one of the most frequent practices in Orthopedic elective surgeries and is usually carried out guided under fluoroscopy. There are other tools such as ultrasound that allow us to visualize the hardware with the advantage of being free of ionizing radiation and with better availability. The objective of our study is to analyze the results obtained in patients undergoing hardware removal in the operating room under ultrasound assistance and local anesthesia.

**Material and methods:** A descriptive study was carried out collecting variables such as demographic data, reason for the removal, pain during the procedure and in subsequent days, as well as the duration and rate of success of the procedure and the degree of satisfaction.

**Results:** We obtained a 100% success in ultrasound-guided extraction without the need for conventional radiology, with a mean VAS of 1.91 and need for subsequent analgesia in 36.4% of the cases, with syndesmotomization being the most frequent reason for intervention.

**Conclusion:** Ultrasound is a useful tool in osteosynthesis hardware removal, and that may be sufficient by itself; also saving health personnel and patients from ionizing radiation resulting from the use of conventional fluoroscopy.

© 2024 SECOT. Published by Elsevier España, S.L.U. This is an open access article under the CC BY-NC-ND license (<http://creativecommons.org/licenses/by-nc-nd/4.0/>).

## Introducción

La extracción de material de osteosíntesis (EMO) es uno de los procesos quirúrgicos rutinarios que realiza un cirujano traumatólogo en su práctica diaria, pudiendo llegar a superar el 5% de las intervenciones programadas<sup>1</sup>. La indicación de la extracción suele estar fundamentada en molestias relacionadas con la localización del material de osteosíntesis sin poder atribuirse en principio a otra causa, y no están recomendadas de forma regular por ninguna guía en pacientes asintomáticos. El segmento en el que más habitualmente se realizan es la pierna distal, en la región del tobillo (4,2% del total). A pesar de ser cirugías rutinarias, no están exentas de riesgos y se han reportado complicaciones, como la lesión neurovascular u otras estructuras nobles, como ligamentos y tendones, así como otros problemas adyacentes tales como hematomas o seromas<sup>2</sup>. La técnica tradicional de extracción se realiza en quirófano bajo anestesia local y se suele emplear, aunque no obligatoriamente, la escopía como herramienta accesoria para verificar la posición del material de osteosíntesis y poder realizar una localización y retirada más rápidas y con menor lesión de partes blandas<sup>3</sup>. No obstante, no es la única prueba de imagen a nuestro alcance, existiendo otras, como la ecografía, que además presenta la ventaja de evitar las radiaciones ionizantes y el gasto del personal técnico de radiología en el quirófano, pudiendo plantearse llegar a hacerlo en consulta ambulatoria<sup>4-6</sup>.

El objetivo de nuestro estudio es analizar los resultados obtenidos en pacientes intervenidos de extracción de material de osteosíntesis en el quirófano bajo asistencia ecográfica (en lugar de la radiología simple convencional) y anestesia local. Valoraremos su eficacia, sus complicaciones y el confort de los pacientes para así plantearnos si pudiera ser una alternativa más a emplear en estos casos.

## Material y métodos

El presente estudio ha sido realizado y redactado siguiendo la iniciativa de declaración *Strengthening the Reporting of Observational studies in Epidemiology* (STROBE). Presentamos un estudio descriptivo de los pacientes intervenidos en nuestro centro para retirada de material de osteosíntesis guiada por ecografía entre septiembre de 2022 y enero de 2023. Se recogieron los siguientes datos: sexo, edad, causa del material de osteosíntesis, tipo de material y motivo de retirada, tiempo desde la cirugía inicial hasta la extracción, dolor durante la intervención medido mediante la escala EVA, necesidad de medicación analgésica en los días posteriores, duración del procedimiento para la retirada, tratamiento antibiótico profiláctico pautado, incidencias en la herida quirúrgica y grado de satisfacción con el procedimiento.

Como criterio de inclusión se incluyó a pacientes mayores de 14 años (necesidad de firma de hoja de información por tutor legal o padres entre 14 y 18 años) con material de osteosíntesis implantado tras fractura u otra condición incluidos en lista de espera quirúrgica para extracción de material de osteosíntesis con anestesia local, siempre y cuando hayan pasado al menos 6 semanas desde la cirugía inicial. Se incluyó como criterio la aceptación por parte del paciente y el compromiso de realizar un seguimiento mínimo de 3 meses desde la retirada. Solo fueron considerados aquellos pacientes incluidos en lista de espera quirúrgica para la extracción de 1 o 2 tornillos en el segmento de la pierna. A todos los pacientes se les explicó el procedimiento minuciosamente y firmaron el consentimiento informado pertinente. Todas las técnicas se realizaron bajo correctas medidas de asepsia y con los equipos de reanimación propios del entorno de quirófano contando con facultativos del servicio de anestesología para minimizar las posibles complicaciones que

podrían surgir. También se disponía de la fluoroscopia simple en el quirófano por si no fuera posible la visualización ecográfica. Tras la intervención, todos los pacientes recibieron una llamada telefónica por un evaluador independiente relacionado con el servicio médico responsable y fueron citados en consulta para registrar las variables incluidas en este estudio.

### Técnica quirúrgica

Antes de comenzar el procedimiento, se analizaron las últimas radiografías obtenidas para dejar documentado en qué posición se encontraba el material de osteosíntesis a retirar. Una vez en el quirófano, el servicio de anestesia monitorizaba al paciente simple (saturación de O<sub>2</sub>, frecuencia cardíaca, electrocardiografía y presión arterial) y canalizaba una vía periférica de 14-24G que quedaba disponible por si fuera necesaria la administración de sueroterapia o fármacos por vía intravenosa. La disponibilidad de fluoroscopia quedaba asegurada por si no era posible la visualización con ecógrafo del material a retirar. Tras esto se procedía a:

- 1) En decúbito supino y mediante ecógrafo Sonoscape X3 con sonda lineal de 4-16MHz en proyección longitudinal y transversal al eje diafisario de la tibia/peroné, se escaneaba el segmento a tratar, visualizando el material de osteosíntesis a extraer y la relación con estructuras nobles en riesgo si las hubiera. Identificamos todas las cabezas de los tornillos para la exacta localización del material a retirar, deteniéndonos y marcando con rotulador, en el centro de la sonda, el tornillo que pretendíamos extraer; así como estructuras importantes en riesgo en la zona (figs. 1 y 2).
- 2) Se procedía a la preparación del campo con clorhexidina alcohólica y paños estériles. En la zona de la marca anteriormente señalada con ayuda del ecógrafo se infiltran de 2 a 4ml de mepivacaína al 1% en la piel, profundizando posteriormente hasta el material de osteosíntesis. La infiltración también podía guiarse mediante ecografía.
- 3) A continuación, se procedía a la apertura de piel y tejido celular subcutáneo, liberando adherencias hasta llegar a la cabeza del tornillo. Tras la limpieza del material circundante se procedía a su extracción mediante el material específico. Posterior lavado con suero salino fisiológico.
- 4) Se puede realizar de manera opcional una comprobación de la correcta extracción con ecógrafo; no obstante, la longitud del material a extraer, en caso de tener varios tornillos alrededor, o la ausencia de este si es tornillo único, nos confirmaría la adecuada extracción. El procedimiento se terminaba con el cierre de piel y apósito (fig. 3).

No se obtuvieron radiografías postoperatorias de confirmación inmediatas, sino que en los casos necesarios se solicitaron para las siguientes revisiones clínicas.

Los datos se analizaron con el programa SPSS® para Mac (SPSS, Inc., una empresa de IBM, Chicago, Illinois, EE.UU.). Para las variables cuantitativas se calcularon las medidas de tendencia central y dispersión y se comprobó la normalidad con la prueba Shapiro-Wilk. Los resultados de las variables

cuantitativas se expresan en porcentajes y frecuencias, y las cualitativas, como media, proporción y/o porcentaje.

### Resultados

Fueron 11 los pacientes incluidos en el estudio. Como resultados demográficos se ha obtenido una distribución de la muestra con 5 hombres (45,45%) y 6 mujeres (54,55%), de edades comprendidas entre los 14 y los 86 años, con una media de 50,54 años. En cuanto al motivo de extracción, destaca la dinamización sindesmal en 5/11 pacientes, suponiendo un 45,45% de las extracciones, seguida de las dinamizaciones de clavo de tibia en 2/11 pacientes (18.2%).

El tiempo medio de extracción fue de 31,45 minutos. Se obtuvo una tasa de extracción con ECO sin necesidad de fluoroscopia del 100%. La media obtenida en la escala EVA del dolor fue de 1,91 puntos. 4/11 pacientes (36,4%) precisaron analgesia del primer escalón terapéutico de la Organización Mundial de la Salud (OMS) durante las 24 horas postoperatorias. Con respecto al porcentaje de complicaciones intra o postoperatorias, este fue del 9,09%, ya que solo se registró una infección superficial de la herida quirúrgica, que se resolvió con antibiótico oral. El grado de satisfacción fue del 91% (10 de los 11 pacientes recomendarían la cirugía y se la volverían a realizar). Los datos se reflejan en [tabla 1](#).

### Discusión

Las extracciones de material son cirugías muy frecuentes en los quirófanos de traumatología y cirugía ortopédica, con una prevalencia de hasta el 5% de todas las intervenciones<sup>1</sup>. Aunque su realización no está generalizada y continúa siendo motivo de debate, algunos centros realizan indicaciones de manera protocolizada, como ocurre con la retirada de los tornillos transindesmales tras una fractura de tobillo o en pacientes intervenidos mediante clavos intramedulares bloqueados para su dinamización<sup>7</sup>. Ante estos casos los quirófanos se «completan» con lo que denominamos convencionalmente cirugías sencillas o rutinarias, las cuales no están exentas de riesgo para el paciente y además suponen un coste significativo, pues su brevedad y la aplicación de anestésico local no las exime de precisar el uso de espacio quirúrgico o la colaboración de un facultativo anestesista por si fuera necesaria su actuación<sup>8</sup>. Por otro lado, en la actualidad la herramienta habitual para la localización del material de osteosíntesis a extraer es la radiología convencional con fluoroscopia, lo que supone tener que emplear radiaciones ionizantes por segunda vez en un procedimiento quirúrgico para el mismo paciente.

El presente estudio nos muestra una tasa de extracción bajo ecografía del 100% con un 91% de los pacientes que recomendarían la cirugía y solo una infección superficial de la herida quirúrgica, lo que supone un porcentaje de complicaciones equiparable a la obtenida en la literatura<sup>9</sup>. Cabe destacar que la paciente se sometió a una cirugía de implante dentario la semana previa a la extracción del material de osteosíntesis, lo que consideramos de interés por su posible influencia. La incidencia fue resuelta con antibiótico oral. En lo que a la profilaxis con antibioterapia oral respecta, a pesar de que la literatura actual no recomienda su uso de manera rutinaria (independientemente del mate-

**Tabla 1** Características de pacientes y variables a estudio

	Edad (años)	Sexo	Material retirado	Motivo	Tiempo desde cirugía inicial (semanas)	Duración EMOE (minutos)	Dolor <sup>a</sup>	Analgesia posterior	Profilaxis antibiótica	Incidencia herida	Satisfacción	Uso escopia
Paciente 1	24	M	Tornillo transindesmal tras RAFI por fractura tobillo	Dinamización indesmal	14,14	23	1	Sí	Cefazolina iv	No	Sí	No
Paciente 2	85	F	Tornillo distal placa peroné tras RAFI por fractura	Molestias	426,14	12	0	No	Cloxacilina v.o.	No	Sí	No
Paciente 3	52	F	Tornillo bloqueo proximal clavo endomedular tibia	Dinamización clavo	12,14	32	0	No	Cefazolina i.v.	No	Sí	No
Paciente 4	65	F	Tornillo en maléolo medial y tornillo transindesmal tras RAFI por fractura de tobillo	Molestias + dinamización indesmal	50,43	50	0	No	Cefazolina i.v.	No	Sí	No
Paciente 5	36	M	Tornillo transindesmal tras RAFI por fractura tobillo	Dinamización indesmal	10	25	2	No	Cloxacilina v.o.	No	Sí	No
Paciente 6	67	F	Dos tornillos en maléolo medial tras RAFI por fractura de tobillo	Molestias	144,29	65	6	Sí	Amoxicilina-ac. clavulánico v.o.	Infección superficial	No	No
Paciente 7	44	M	Tornillos proximales de clavo de artrodesis pantalar	Dinamización clavo	23,86	40	0	No	Cloxacilina v.o.	No	Sí	No
Paciente 8	23	M	Tornillo transindesmal tras RAFI por fractura de tobillo	Dinamización indesmal	32,43	27	1	No	Cloxacilina v.o.	No	Sí	No
Paciente 9	14	F	Tornillo medial tras RAFI por fractura de tobillo	Molestias	11,71	18	2	No	Cloxacilina v.o.	No	Sí	No
Paciente 10	60	M	Tornillo proximal y distal de clavo endomedular de tibia	Molestias	256	35	6	Sí	Cloxacilina v.o.	No	Sí	No
Paciente 11	86	F	Dos tornillos transindesmales tras RAFI por fractura de tobillo	Dinamización indesmal	9,14	20	3	Sí	Ciprofloxacino v.o. <sup>b</sup>	No	Sí	No

EMOE: extracción material de osteosíntesis ecoguiada; i.v.: intravenoso; v.o.: vía oral.

<sup>a</sup> Dolor durante el procedimiento calculado mediante la escala EVA.<sup>b</sup> Por alergia a betalactámicos.

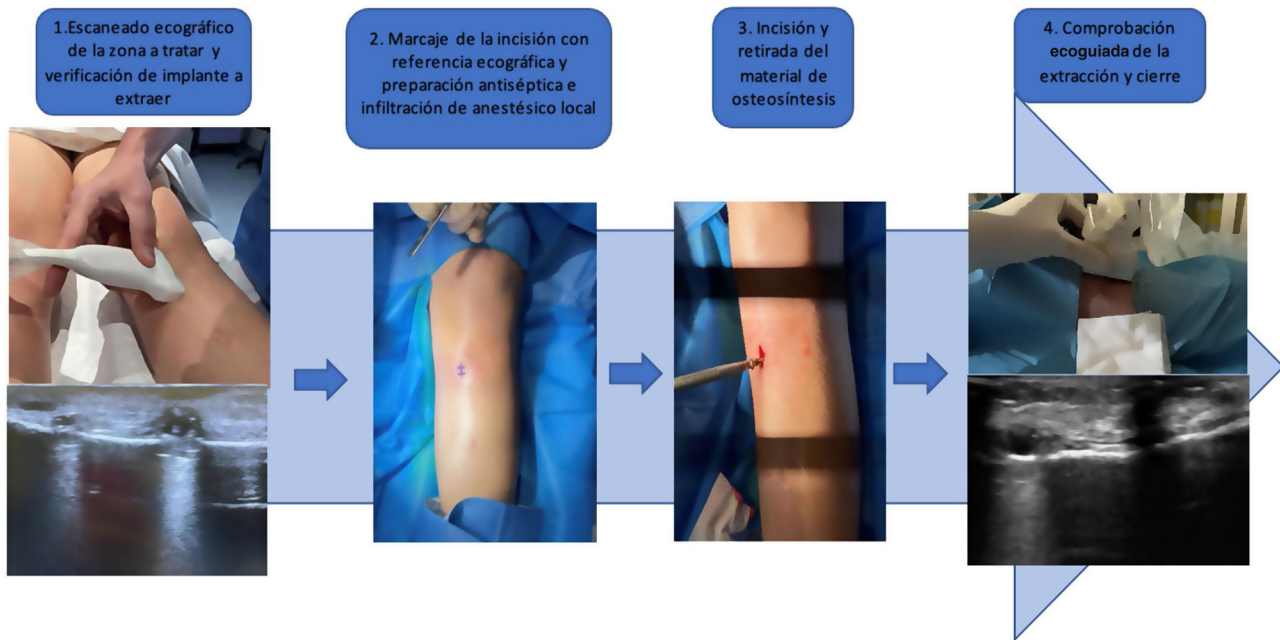


Figura 1 Secuencia de trabajo en la extracción de material de osteosíntesis guiado por ecografía: dinamización de clavo tibial.

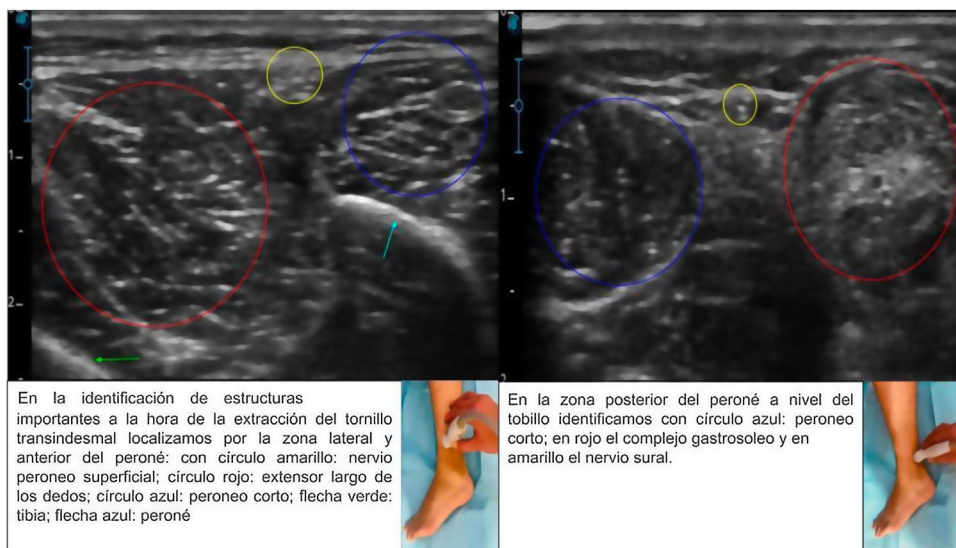
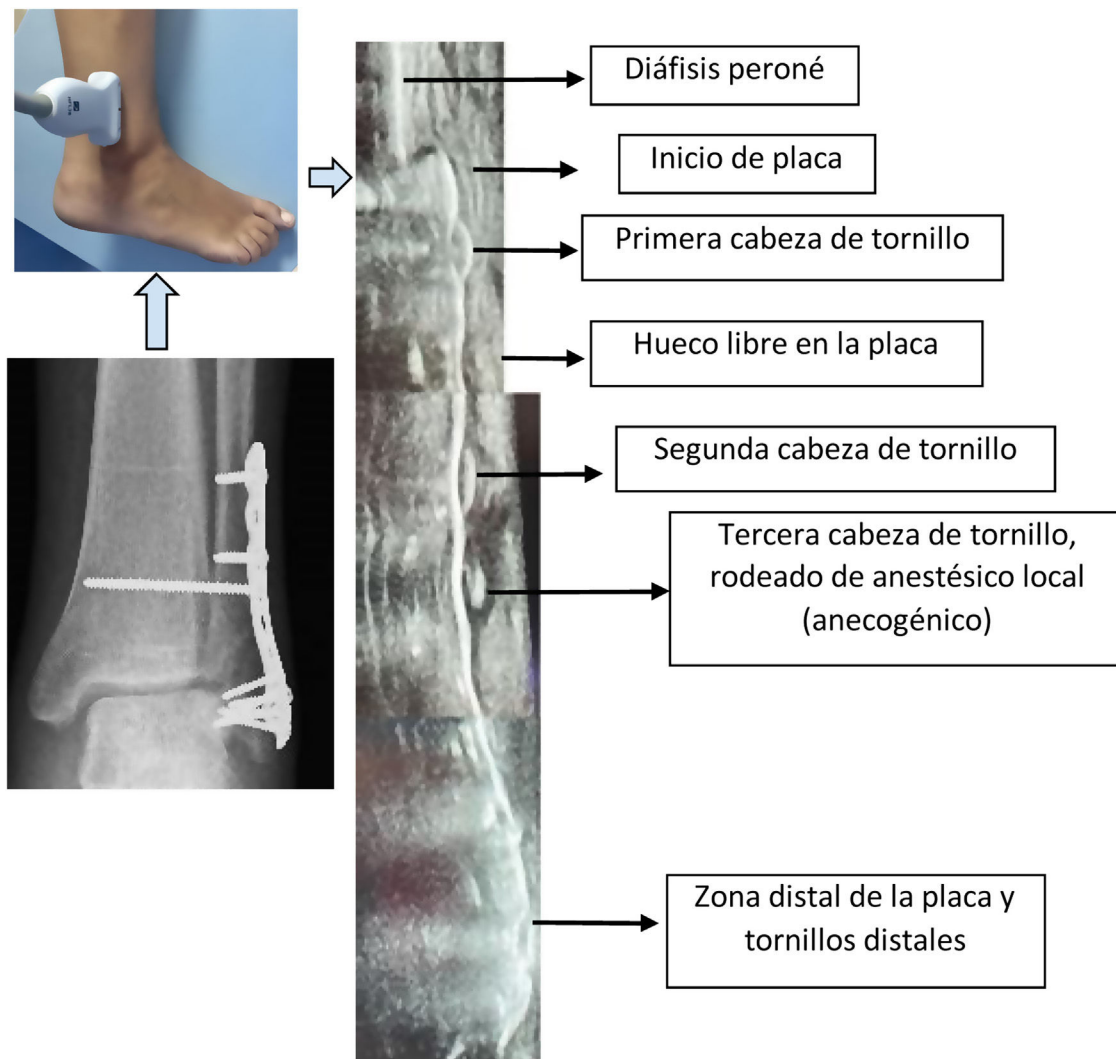

Figura 2 Identificación mediante ecografía de estructuras neurovasculares y ligamentosas. En la identificación de estructuras importantes a la hora de la extracción del tornillo transdesmal localizamos, por la zona lateral y anterior del peroné, con círculo amarillo: nervio peroneo superficial; círculo rojo: extensor largo de los dedos; círculo azul: peroneo corto; flecha verde: tibia; flecha azul: peroné. En la zona posterior del peroné a nivel del tobillo identificamos con círculo azul: peroneo corto; en rojo, el complejo gastrosoleo, y en amarillo, el nervio sural.

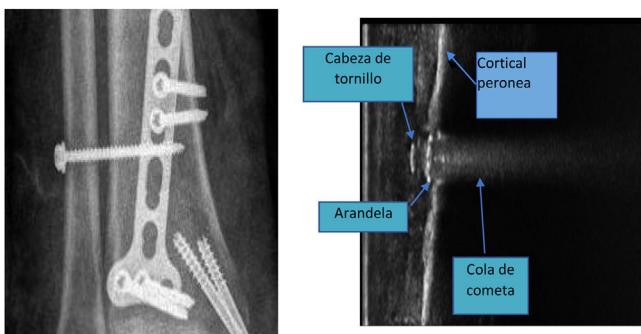
rial retirado en pie y tobillo) y en muchos casos la decisión depende del protocolo de cada institución, recomendamos su administración por no suponer un riesgo adicional para el paciente y así evitar posibles complicaciones derivadas de la intervención. Si bien el número de pacientes es limitado, la tasa de infección de herida quirúrgica obtenida es del 9,09%, lo que supone una proporción similar a la mostrada en otros estudios (13,2%) en la rama de pacientes tratados con antibiótico<sup>9</sup>. En cuanto a la tolerancia a la extracción con anestesia local, se podría categorizar de aceptable, puesto

que la EVA media fue de 1,91, y únicamente 4 de los 11 pacientes necesitaron mediación de primer escalón analgésico después de la intervención.

Durante la realización del estudio y en base a nuestra experiencia, en las zonas más tortuosas con anatomía más abrupta el escaneo con las sondas lineales convencionales puede suponer un reto. Esta dificultad no radicaría tanto en la identificación del material, puesto que los objetos metálicos son fácil de identificar en ecografía por la imagen en cola de cometa<sup>10,11</sup> (figs. 4 y 5), sino en definir claramente la



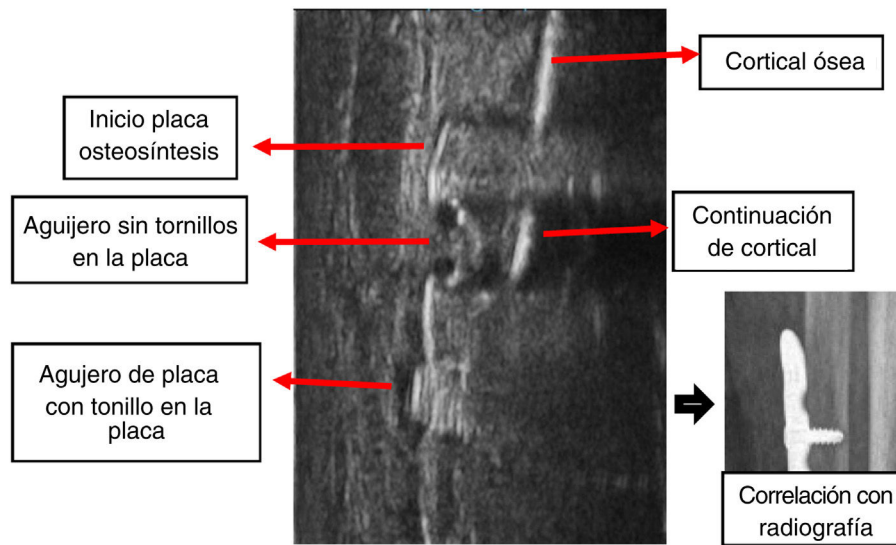
**Figura 3** Imagen ecográfica detallada correspondiente a la comparativa entre la radiografía convencional y las imágenes obtenidas con visualización ecográfica en plano longitudinal al eje diafisario y de la placa de osteosíntesis.



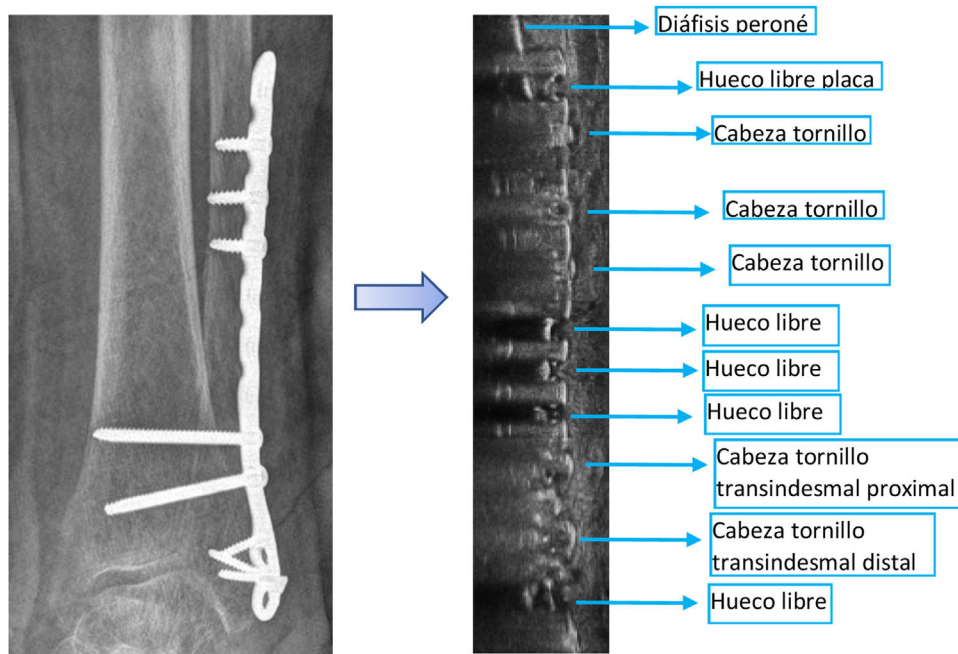
**Figura 4** Anatomía ecográfica comparada con radiografía. Observamos en la imagen ecográfica, tomada en plano longitudinal, la extracción de tornillo transindesmal, apreciándose la cabeza del tornillo y la arandela, además de la característica «cola de cometa» producida por los objetos metálicos.

tridimensionalidad de la localización si el área anatómica a tratar tiene zonas accidentadas en los tres planos del espacio, como ocurre en nuestro caso en el maléolo medial. Consideramos que este hecho puede justificar el aumento de tiempo en los casos de extracción de tornillos ubicados en maléolo tibial con respecto a otros segmentos de la tibia o peroné expuestos en la [tabla 1](#).

Con este estudio queremos destacar la ecografía como otra alternativa más a la fluoroscopia tradicional a la hora de realizar este tipo de intervenciones. Cuenta con la ventaja de permitir valorar a tiempo real la extracción del material y ofrecer confirmación inmediata de la extracción del mismo, además de poder visualizar tejidos adyacentes candidatos a provocar una complicación en el procedimiento, tales como estructuras nerviosas, vasculares o tendinosas, así como otras fuentes de posibles molestias asociadas al material, como hematomas o seromas. Cabe destacar que



**Figura 5** Imagen en «cola de cometa» obtenida con la ecografía: en la zona de la placa con agujero sin tornillo se observa la continuación de la cortical del hueso tratado con placa de osteosíntesis; a ambos lados de ella se aprecia el artefacto producido por el metal en forma de «cola de cometa» que oculta la cortical ósea en la zona de la placa sin agujeros y su correlación con la radiografía simple.



**Figura 6** Comparativa entre la radiografía convencional y ecografía en plano longitudinal al eje diafisario. Nótese en los agujeros de la placa sin tornillos la anecogenicidad por no existir el efecto «cola de cometa» que sí desprende el resto de la placa y los agujeros ocupados con tornillos.

la ecografía permite que se trate de una técnica libre de radiaciones ionizantes. Con este objetivo, otros autores ya habían descrito otros métodos que permitieran localizar sin escopia el material, que sería contando las cabezas de los tornillos palpables o siguiendo el rastro de los agrafes dérmicos o la cicatriz quirúrgica. Una de las ventajas que presenta la ecografía con respecto a estas técnicas es asegurar la localización con la visualización directa y evitar los problemas

que podríamos encontrar para hallar el material en tobillos más voluminosos (fig. 6).

### Limitaciones

La limitación más importante de nuestro trabajo es que se trata de un estudio descriptivo sin grupo control, además del bajo número de pacientes; deberían realizarse y

analizarse bajo esta técnica un mayor número de retiradas de material de osteosíntesis y, en caso de confirmar la buena tolerancia del paciente y la ausencia de necesidad de realización mediante escopia y tras compararlo con la técnica tradicional, valorar si pudiera plantearse realizar el procedimiento fuera del quirófano en calidad de cirugía menor; por ejemplo, en una consulta ambulatoria si en esta fuera posible disponer de un fluoroscopio por si acontecieran complicaciones durante el procedimiento, tales como fracturas secundarias a la extracción o problemas con el material de osteosíntesis

## Conclusión

Podemos concluir que la ecografía supone una herramienta útil en la asistencia a la extracción puntual de material de osteosíntesis y que por sí misma puede ser suficiente, sin tener que utilizar dispositivos voluminosos y con radiaciones ionizantes como la fluoroscopia tradicional y planteándose como una alternativa para poder realizarse en el ámbito extrahospitalario.

## Nivel de evidencia

Nivel de evidencia III.

## Uso de inteligencia artificial

En la elaboración de este trabajo no se ha usado la inteligencia artificial.

## Financiación

La presente investigación no ha recibido ayudas específicas provenientes de agencias del sector público, sector comercial o entidades sin ánimo de lucro.

## Conflicto de intereses

Los autores declaran no tener ningún conflicto de intereses.

## Bibliografía

1. Busam ML, Esther RJ, Obremeskey WT. Hardware removal: Indications and expectations. *J Am Acad Orthop Surg.* 2006;14:113–20.
2. Kellam PJ, Harrast J, Weinberg M, Martin DF, Davidson NP, Saltzman CL. Complications of hardware removal. *J Bone Jt Surg.* 2021;103:2089–95.
3. Andersen MR, Frihagen F, Madsen JE, Figved W. High complication rate after syndesmotic screw removal. *Injury.* 2015;46:2283–7.
4. Del Cura JL, Aza I, Zabala RM, Sarabia M, Korta I. US-guided localization and removal of soft-tissue foreign bodies. *RadioGraphics.* 2020;40:1188–95.
5. Sugi MT, Ortega B, Shepherd L, Zalavras C. Syndesmotic screw removal in a clinic setting is safe and cost-effective. *Foot Ankle Spec.* 2020;13:144–51.
6. Comunicado de riesgos de la radiación en radiodiagnóstico pediátrico, OMS. 2016. Disponible en: <https://www.who.int/es/publications/i/item/978924151034>
7. Walley KC, Hofmann KJ, Velasco BT, Kwon JY. Removal of hardware after syndesmotic screw fixation: A systematic literature review. *Foot Ankle Spec.* 2017;10:252–7.
8. Fenelon C, Murphy EP, Galbraith JG, Kearns SR. The burden of hardware removal in ankle fractures: How common is it, why do we do it and what is the cost? A ten-year review. *Foot Ankle Surg.* 2019;25:546–9.
9. Backes M, Dingemans SA, Dijkgraaf MGW, van den Berg HR, van Dijkman B, Hoogendoorn JM, et al. Effect of antibiotic prophylaxis on surgical site infections following removal of orthopedic implants used for treatment of foot, ankle, and lower leg fractures: A randomized clinical trial. *JAMA.* 2017;318:2438.
10. Serafin-Król M, Maliborski A. Diagnostic errors in musculoskeletal ultrasound imaging and how to avoid them. *J Ultrason.* 2017;17:188–96.
11. Grechenig W, Passler JM, Fellinger M, Clement HG. Ultrasound imaging of osteosynthesis materials in traumatology — An experimental study. *Biomed Tech Eng.* 1996;41:64–8.