



Caso clínico

Síndrome de pinzamiento femoroacetabular en deportista veterano



F. Jiménez Borrero^{a,*} y C. Cuenca-González^b

^a Escuela de Medicina Deportiva, Universidad Complutense de Madrid, Madrid, España

^b Servicio de Medicina Física y Rehabilitación, Hospital Clínico San Carlos, Madrid, España

INFORMACIÓN DEL ARTÍCULO

Historia del artículo:

Recibido el 1 de diciembre de 2014

Aceptado el 20 de abril de 2015

Palabras clave:

Pinzamiento femoroacetabular

Lesión de cadera

Artrosis precoz

Adulto joven

Keywords:

Femoroacetabular impingement

Hip injury

Early osteoarthritis

Adult

Palavras-chave:

Impacto femoroacetabular

Lesão no quadril

Osteoartrite precoce

Adulto jovem

R E S U M E N

El síndrome de pinzamiento femoroacetabular (PFA) es una patología común en el adulto joven deportista que cada vez está tomando más relevancia y que se caracteriza por una inadecuada relación femoroacetabular, con una clínica dolorosa e incapacitante de larga evolución, que puede simular otras patologías de la cadera, motivo por el cual, se debe realizar una anamnesis y una exhaustiva exploración física que nos oriente hacia esta patología, confirmando la sospecha diagnóstica mediante pruebas complementarias como la radiografía de pelvis y la resonancia magnética (RM). El tratamiento, en general, es quirúrgico. Debemos realizar un diagnóstico temprano ya que es una causa de artrosis precoz en el adulto joven.

© 2015 Consejería de Educación, Cultura y Deporte de la Junta de Andalucía. Publicado por Elsevier España, S.L.U. Este es un artículo Open Access bajo la licencia CC BY-NC-ND (<http://creativecommons.org/licenses/by-nc-nd/4.0/>).

Femoroacetabular impingement syndrome in veteran athlete

A B S T R A C T

Femoroacetabular impingement (FAI) is a common pathology with increasing relevance among young sportsmen. This disorder consists in an inadequate femoroacetabular relation with painful and disabling clinical long evolution. FAI may mimic other hip pathologies, therefore, physicians must perform strong anamnesis and exhaustive clinical examination in order to suspect diagnosis; confirming it by complementary tests such as X-Ray pelvis and magnetic resonance. Surgical intervention is the only effective treatment. FAI may cause early arthrosis, reason why early diagnosis and correct treatment is a must.

© 2015 Consejería de Educación, Cultura y Deporte de la Junta de Andalucía. Published by Elsevier España, S.L.U. This is an open access article under the CC BY-NC-ND license (<http://creativecommons.org/licenses/by-nc-nd/4.0/>).

Síndrome do impacto femoroacetabular em desportistas veteranos

R E S U M O

A síndrome do impacto femoroacetabular (IFA) é uma patologia comum em atletas adultos jovens, que cada vez mais está tomando relevância e é caracterizada por inadequação da relação femoroacetabular, com evolução clínica de dor e incapacidade por um período prolongado, que pode ser semelhante a outras doenças do quadril. Por isso, é necessária uma avaliação detalhada e um exame físico completo para nos orientar sobre essa patologia, confirmando o diagnóstico suspeito através de exames complementares como a radiografia pélvica e exames de ressonância magnética (RM). O tratamento geralmente é cirúrgico. Deve-se realizar um diagnóstico cedo, já que é uma causa de osteoartrite precoce em adultos jovens.

© 2015 Consejería de Educación, Cultura y Deporte de la Junta de Andalucía. Publicado por Elsevier España, S.L.U. Este é um artigo Open Access sob a licença de CC BY-NC-ND (<http://creativecommons.org/licenses/by-nc-nd/4.0/>).

* Autor para correspondencia.

Correo electrónico: fabio.jimenezb@hotmail.com (F. Jiménez Borrero).

Introducción

El pinzamiento o choque femoroacetabular (PFA) es una entidad descrita recientemente y es una patología a tener en cuenta en el diagnóstico diferencial de coxalgia en pacientes jóvenes, especialmente deportistas. El diagnóstico precoz y tratamiento temprano de esta entidad es esencial para evitar la implantación de una prótesis de cadera en pacientes menores de 50 años. Es necesario realizar una adecuada anamnesis dirigida y una exploración física minuciosa, con maniobras exploratorias que nos ayuden a realizar un buen diagnóstico diferencial, confirmándose posteriormente esta afección, mediante la realización de pruebas radiológicas complementarias.

Caso clínico

Paciente varón de 38 años, valorado en consulta por coxalgia derecha de año y medio de evolución, de características mecánicas. Refiere dolor con práctica de ejercicio físico y leve limitación de la movilidad en ciertas posturas. Mecánico de profesión, en su tiempo libre realizaba bicicleta (40 km diarios en fines de semana), carrera 3 veces por semana durante 50 minutos y marcha de una hora los días que no realizaba carrera. El dolor se ha ido incrementando progresivamente, realizando, en la actualidad, solamente marcha.

A la exploración física destaca un dolor a la palpación en tercio medio de la región inguinal derecha con dolor a la flexión, aducción y rotaciones sobre todo interna (maniobra de choque positiva). El balance articular de caderas es de flexión 110° bilateral, rotación interna de 10° derecha, 40° izquierda y rotación externa de 30° derecha, 40° izquierda. El balance muscular en la escala de Daniels es de 5/5 global bilateral. No presenta dolor a la palpación de puntos ciáticos y las maniobras de Valleix, Fabere, Lasegue y Bragard son negativas. Tampoco presenta dolor a la palpación en la cintilla iliotibial y el test de Ober es negativo. En la exploración de la marcha observamos ausencia de claudicación y el apoyo monopodal alterno derecho-izquierdo es estable, con Trendelenburg negativo. Presenta dolor para la marcha con flexión forzada de cadera y rodilla. La radiología simple anteroposterior (AP) presentaba una deformidad en forma de joroba en región cervico-cefálica femoral derecha. La analítica solicitada con hemograma, bioquímica, hormonas tiroideas, anticuerpos y reactantes de fase aguda era normal (fig. 1).

Ante estos hallazgos se solicita resonancia magnética de cadera en la que se visualiza leve alteración subcondral, con edema óseo en cadera derecha, con irregularidad cortical y leve sinovitis

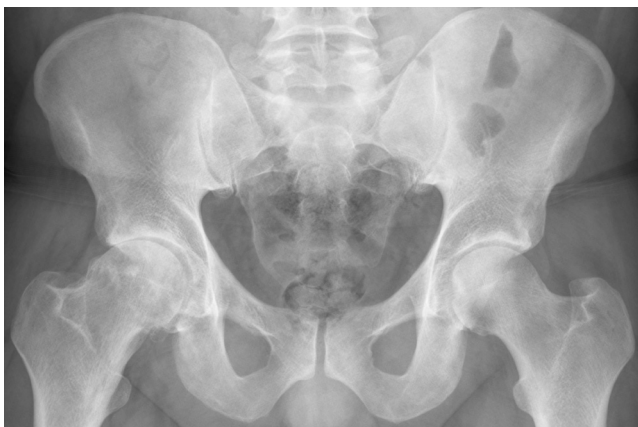

Figura 1. Radiografía simple de cadera A-P: rectificación de la unión cervicocefálica femoral con prominencia ósea o giba.

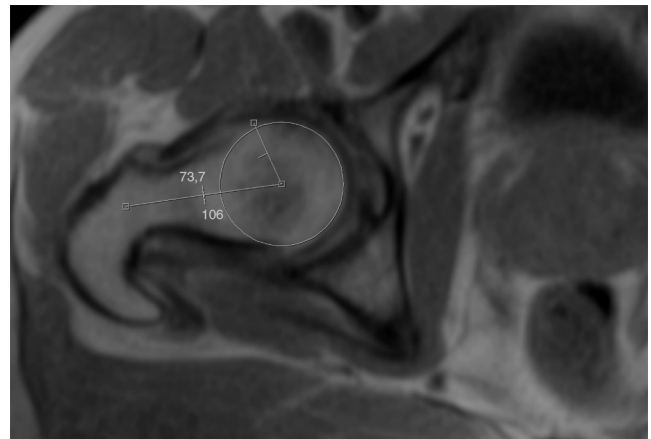


Figura 2. Resonancia nuclear magnética: medición de ángulo α : 73°. Cambio quísticos en la unión cervicocefálica llamados fositas del cuello femoral. Islole óseo en cabeza femoral.

en interlínea articular, con distensión de la bursa ilio-psoas. La cabeza femoral presenta un pequeño islole óseo y el ángulo alfa es mayor de 50° (fig. 2). La artrografía muestra un pinzamiento de la interlínea articular antero-superior y posteroinferior, un incipiente collar osteofitario femoral con pequeñas lesiones subcondrales antero-superiores de cabeza femoral y pequeños focos de edema en acetábulo anterosuperior. No se visualiza necrosis avascular ni lesiones en el labrum. También se visualiza una lesión quística yuxtaarticular en relación con trocánter mayor (fig. 3).

Con el diagnóstico de síndrome de pinzamiento femoroacetabular tipo LEVA (también conocido por CAM) se le prescribe al paciente tratamiento con magnetoterapia (15 sesiones), para mejorar la clínica del dolor y el trofismo óseo. Se pauta tratamiento farmacológico con asociación de sulfato de glucosamina-condroitin sulfato oral 400 mg cada 12 horas durante 3 meses y antiinflamatorios no esteroideos a demanda si presenta dolor. Se le indica reposo deportivo para evitar choque en la articulación, con actividad física activa controlada, recomendando no sobrepasar los 90 grados de flexión de la cadera y evitar las rotaciones.

Se remite a unidad de artroscopia del servicio de traumatología para valoración de cirugía artroscópica.

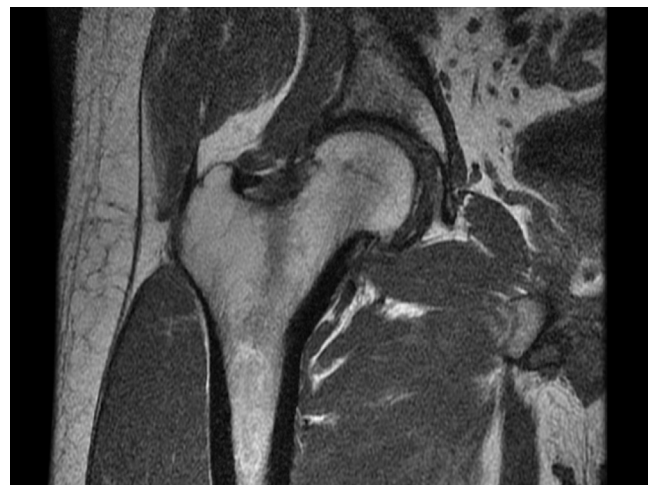

Figura 3. Artrografía: pinzamiento de la interlínea articular antero-superior y posteroinferior, incipiente collar osteofitario femoral con pequeñas lesiones subcondrales antero-superiores de cabeza femoral y pequeños focos de edema en acetábulo anterosuperior. Lesión quística yuxtaarticular en relación con trocánter mayor.

Tabla 1
Causas de artrosis en el adulto joven

Etiología desconocida 10%	Genéticas, metabólicas, etc.
Etiología conocida: biológicas 15%	Osteoporosis, necrosis avascular (NAV)-Perthes, enfermedades reumáticas, enf. sistémicas, neuropatía periférica y centrales
Etiología conocida: mecánica 75%	Displasia residual de cadera, secuelas de NAV y Perthes, secuela epifisiolisis, secuelas de coxitis séptica, postraumáticas, PFA

Discusión

La prevalencia del PFA se encuentra entre 10-15% de la población de entre 20-50 años^{1,2}. Un 75% de estos pacientes practican deporte de forma regular, generalmente deportes que requieren flexión de la cadera y/o impacto sobre ella³. Como es el caso de nuestro paciente, esta patología se presenta en personas de entre 20-50 años, siendo el motivo de consulta dolor que puede presentarse en región inguinal, trocánter mayor, región glútea o irradiado a la rodilla; de inicio lento, con evolución variable, que puede ir de meses a años, sin un antecedente traumático previo⁴⁻⁶. Estos pacientes tienen limitación para los movimientos de flexión-aducción-rotación interna de la cadera^{7,8} (tabla 1).

Existen una serie de maniobras que, aunque no son específicas de esta patología, sí tienen una alta correlación clínica con el PFA:

Maniobra de choque: en decúbito supino, se realiza flexión femoral a 90° con rotación interna y aducción de la cadera, siendo positiva cuando desencadena dolor^{9,10}.

Maniobra de aprehensión: en decúbito supino, se coloca la pierna a explorar en extensión moderada y aparece dolor con la rotación externa máxima.

Maniobra de F.A.B.E.R.: en decúbito supino, se coloca la pierna a explorar en flexión, abducción y rotación externa sujetando la pelvis. Se mide la distancia vertical entre rodilla y la camilla comparándose contra el lado contralateral. Se considera positiva cuando la distancia es menor en la extremidad afectada frente a la contralateral o cuando aparece dolor al forzar la abducción¹¹.

Existen 3 tipos de mecanismos clínicos y radiológicos de atrapamiento femoroacetabulares básicos:

Tipo LEVA (CAM): que es el mecanismo presentado por nuestro paciente, consistente en el atrapamiento de causa femoral debido a la existencia de una prominencia ósea en la transición cabezuello que genera un contacto anormal entre la cabeza femoral y el reborde acetabular^{12,13}.

Tipo pincer: de causa acetabular, se produce por una cobertura excesiva de la cabeza femoral¹⁴.

Tipo mixto: es una combinación de los 2 tipos de atrapamiento anteriormente descritos.

Sin embargo, para su diagnóstico, aparte de la sospecha basada en la clínica y exploración exhaustiva del paciente, es necesaria la confirmación mediante técnicas de imagen como son la radiografía simple (AP, axial y lateral), la tomografía axial computarizada (TAC) y la artroresonancia, siendo esta última la que nos aporta mayor información sobre el estado en el que se encuentra el labrum y el cartilago articular y la prueba que nos confirmó el diagnóstico de nuestro paciente (tabla 2).

El tratamiento conservador no ha demostrado ser efectivo ya que este no mejora el conflicto mecánico que se produce, siendo fundamental el tratamiento quirúrgico. Las técnicas que se están utilizando en este momento son: artroscopia (con frecuencia creciente), cirugía abierta mediante mini abordaje anterior y abordaje abierto, con luxación de cadera y osteoplastia de cuello femoral (el más agresivo).

Tabla 2
Diagnóstico diferencial de dolor inguinal en el adulto

Endometriosis
Cólico renal
Varicocele
Epididimitis
Hernia inguinal
Pubalgia del deportista
Cruralgias
Síndrome facetario
Síndrome del piriforme
Meralgia parestésica
Atrapamiento del nervio pudendo u obturador
Fractura de estrés (fémur proximal, pala ilíaca, rama isquiática)
Roturas musculares (sartorio, aductores, recto femoral o psoas ilíaco)
Esguinces
Tendinopatía (glútea, rotadores externos de cadera o psoas ilíaco)
Bursitis (trocánter mayor o menor, iliopsoas, tuberosidad isquiática)
Necrosis avascular de la cabeza femoral
Coxartrosis

A modo de conclusión podemos afirmar que el conocimiento del PFA tiene una implicación directa en nuestra práctica asistencial cotidiana porque un retraso en su diagnóstico supone un empeoramiento de la calidad de vida de estos pacientes, en el pronóstico y en la aparición de limitaciones para el desarrollo de una actividad física adecuada a cada edad. Debemos tener esta entidad presente en el diagnóstico diferencial de las coxalgias, especialmente en sujetos deportistas, ya que una correcta exploración física, diagnóstico y tratamiento temprano van a retrasar, en estos pacientes, la aparición de una artrosis precoz de cadera.

Conflicto de intereses

Los autores declaran no tener ningún conflicto de intereses.

Bibliografía

- Gosvig KK, Jacobsen S, Sonne-Holm S, Palm H, Troelsen A. Prevalence of malformations of the hip joint and their relationship to sex, groin pain, and risk of osteoarthritis. *J Bone Joint Surg Am.* 2010;92:1162-9.
- Gosvig KK, Jacobsen S, Sonne-Holm S, Gebuhr P. The prevalence of cam-type deformity of the hip joint: A survey of 4151 subjects of the Copenhagen Osteoarthritis Study. *Acta Radiol.* 2008;49:436-41.
- Weir A, de Vos RJ, Moen M, Hölmich P, Tol JL. Prevalence of radiological signs of femoroacetabular impingement in patients presenting with long-standing adductor-related groin pain. *Br J Sports Med.* 2011;45:6-9.
- Parvizi J, Leunig M, Ganz R. Femoroacetabular impingement. *J Am Acad Orthop Surg.* 2007;15(9):561-70.
- Philippon MJ, Maxwell RB, Johnston TL, Schenker M, Briggs KK. Clinical presentation of femoroacetabular impingement. *Knee Surg Sports Traumatol Arthrosc.* 2007;15(8):1041-7.
- Philippon MJ, Schenker ML. Arthroscopy for the treatment of femoroacetabular impingement in the athlete. *Clin Sports Med.* 2006;25:299-308.
- Ganz R, Parvizi J, Beck M, Leunig M, Nötzli H, Siebenrock KA. Femoroacetabular impingement: A cause for osteoarthritis of the hip. *Clin Orthop Relat Res.* 2003;417:1-9.
- Ito K, Leunig M, Ganz R. Histopathologic features of the acetabular labrum in femoroacetabular impingement. *Clin Orthop Relat Res.* 2004;429:262-71.
- Klaue K, Durnin CW, Ganz R. The acetabular rim syndrome. A clinical presentation of dysplasia of the hip. *J Bone Joint Surg.* 1991;73-B:423-9.
- Burnett RS, Della Rocca GJ, Prather H, Curry M, Maloney WJ, Clohisey JC. Clinical presentation of patients with tears of the acetabular labrum. *J Bone Joint Surg Am.* 2006;88:1448-57.
- Philippon M, Schenker M, Briggs K, Kuppertsmit D. Clinical presentation of femoroacetabular impingement. *Knee Surg Sports Traumatol Arthrosc.* 2007;15:1041-7.
- Nishii T, Tanaka H, Nakanishi K, Sugano N, Miki H, Yoshikawa H. Fat-suppressed 3D spoiled gradient-echo MRI and MDCT arthrography of articular cartilage in patients with hip dysplasia. *Am J Roentgenol.* 2005;185:379-85.
- Kassarjian A, Yoon LS, Belzile E, Connolly SA, Millis MB, Palmer WE. Triad of MR arthrographic findings in patients with Cam type femoroacetabular impingement. *Radiology.* 2005;236:588-92.
- Giori NJ, Trousdale RT. Acetabular Retroversion is associated with osteoarthritis of the hip. *Clin Orthop Relat Res.* 2003;417:263-9.