

## Imagen en Cardiología

# Anomalía coronaria derecha diagnosticada mediante tomografía computarizada coronaria

## Right coronary anomaly diagnosed by cardiac computed tomography

Nieves Romero-Rodríguez<sup>a,\*</sup>, Silvia Navarro-Herrero<sup>b</sup> y María Pilar Serrano-Gotarredona<sup>b</sup>

<sup>a</sup>Servicio de Cardiología, Hospital Universitario Virgen del Rocío, Sevilla, España

<sup>b</sup>Servicio de Radiodiagnóstico, Hospital Universitario Virgen del Rocío, Sevilla, España

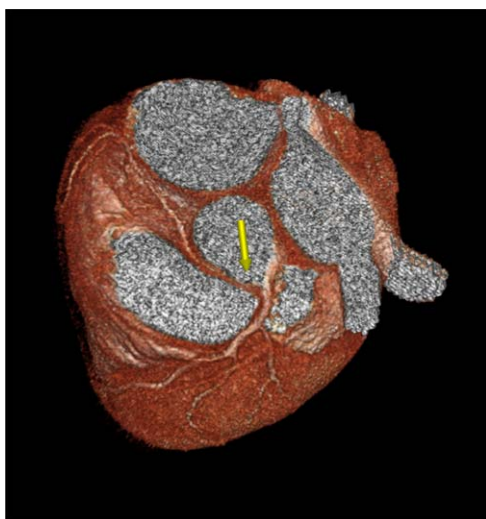


Figura 1

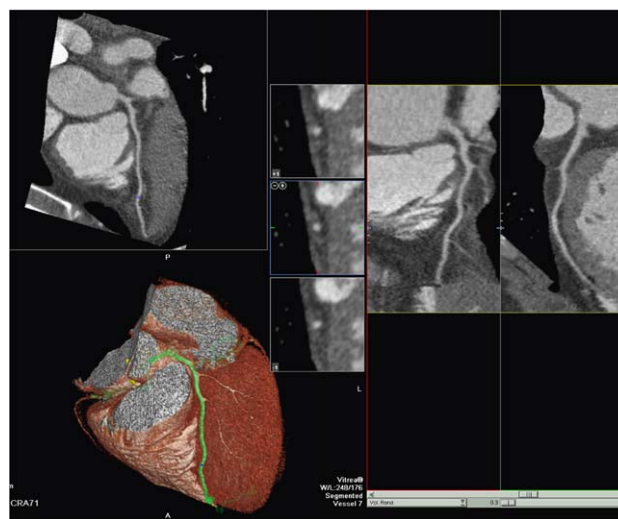


Figura 2

Varón de 49 años con tabaquismo como único factor de riesgo cardiovascular que consultó por episodios de dolor torácico isquémico. Tras ecocardiografía normal y ergometría no concluyente se solicitó una tomografía computarizada coronaria, que se llevó a cabo con un equipo de tomografía computarizada multidetector de 64 coronas. La imagen con reconstrucción tipo *volume rendering* (fig. 1) muestra en el plano craneal el origen anómalo de la coronaria derecha en el seno coronario izquierdo (flecha) e independiente del tronco común izquierdo. El

segmento proximal de la coronaria discurre entre la raíz aórtica y la arteria pulmonar, ocasionando una pérdida de calibre de dicho segmento con respecto al segmento distal. Por lo demás, el análisis de las tres coronarias mediante las reconstrucciones multiplanares descartó la presencia de lesiones ateroscleróticas, así como otras anomalías (fig. 2) (reconstrucción multiplanar de la descendente anterior, siguiendo en recorrido marcado en color verde en la reconstrucción tipo *volume rendering*).

\*Autor para correspondencia.

Correo electrónico: niemed21@hotmail.com (N. Romero-Rodríguez).