

Imagen en Cardiología

Aneurisma supravalvular aórtico asintomático

Asymptomatic supravalvular aortic aneurysm

Amelia Carro Hevia*, Vicente Barriales Álvarez y María Martín Fernández

Servicio de Cardiología, Hospital Universitario Central de Asturias, Oviedo, España

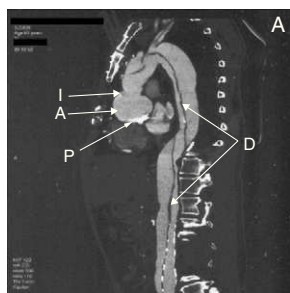


Figura 1

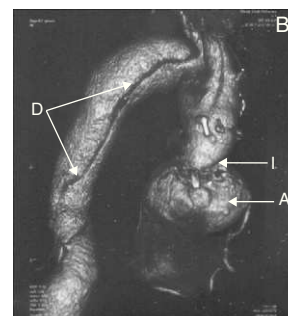


Figura 2

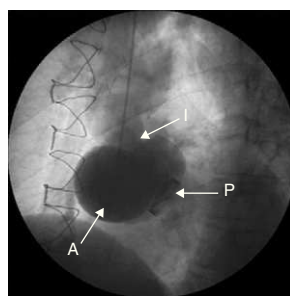


Figura 3

Varón de 62 años portador de prótesis aórtica (PrAo) mecánica e injerto intervascular (I) por disección aórtica tipo A 3 años antes. Ante hallazgo ecocardiográfico casual de aneurisma de raíz aórtica, ausente previo a la cirugía, se realizó TC toracoabdominal. Se visualizó la PrAo y un pequeño tubo en aorta ascendente por disección aórtica (D) tipo A con extensión hasta la bifurcación de la iliaca primitiva derecha (fig. 1), así como dilatación aneurismática de aorta supravalvular de 57 × 63 mm (fig. 2). El estudio hemodinámico confirmó dilatación aneurismática de raíz aórtica y

senos de Valsalva (A) (fig. 3). El caso destaca por su localización atípica (aneurisma supravalvular) y ausencia de degeneración distrófica. Se realizó cirugía (resección del aneurisma, injerto en aorta ascendente con sustitución de senos no coronario y coronario derecho y reimplante de coronaria derecha), por ser el tratamiento indicado a partir de 55 mm de diámetro, independiente de la función ventricular y grado de insuficiencia valvular. La evolución clínica es favorable, sin progresión de la enfermedad en controles de imagen seriados.

* Autora para correspondencia.

Correo electrónico: achevia@gmail.com (A. Carro Hevia).

1889-898X/\$ – see front matter © 2010 SAC. Publicado por Elsevier España, S.L. Todos los derechos reservados.

doi:10.1016/j.carcor.2010.07.004