

Preguntas y respuestas

Cirugía profiláctica de la aorta y tratamiento del prolapso de la válvula mitral en el síndrome de Marfan

Prophylactic surgery of the aorta and treatment of mitral valve prolapse in Marfan syndrome

Carlos Porrás Martín*, M. José Mataró López y Gemma Sánchez Espín

Unidad de Marfan y de Cirugía reparadora de la válvula aórtica, Hospital Universitario Virgen de la Victoria, Málaga, España

INFORMACIÓN DEL ARTÍCULO

Historia del artículo:

Recibido el 22 de mayo de 2011

Aceptado el 24 de mayo de 2011

Introducción

El síndrome de Marfan es una enfermedad hereditaria que afecta a diversos órganos y sistemas. La afectación cardiovascular determina el pronóstico vital de los afectados de este síndrome, ya que la disección de la aorta es la principal causa de muerte de estos pacientes. De hecho, la cirugía profiláctica de la dilatación de la raíz aórtica es la medida terapéutica de mayor impacto sobre la supervivencia de los individuos con síndrome de Marfan¹.

Manifestaciones cardíacas

Son criterios mayores diagnósticos la disección de aorta ascendente y la dilatación de la misma, con o sin regurgitación valvular. Otras patologías que se presentan también con alta prevalencia son el prolapso valvular mitral, con o sin

insuficiencia mitral, la dilatación de la arteria pulmonar, la persistencia del foramen oval permeable y la dilatación y/o disección de la aorta torácica descendente o abdominal.

Cirugía de la aorta ascendente

La finalidad de la cirugía es sustituir la raíz aórtica, preservando o sustituyendo la válvula aórtica. La técnica de Bentall y de Bono ha sido considerada clásicamente como el *gold standard* en el tratamiento de estos pacientes. Consiste en reemplazar la raíz y la válvula aórtica con un injerto compuesto formado por un injerto vascular de dacron (recto o con morfología que remeda a los senos de Valsalva) y una prótesis valvular; las arterias coronarias han de reimplantarse al injerto vascular de dacron. Diversas variaciones técnicas (inclusión vs interposición, *button technique*, modificaciones de Cabrol o Svensson) han ido surgiendo con el paso de los años intentando reducir las complicaciones precoces (sangrado, oclusión coronaria) y

* Autor para correspondencia.

Correo electrónico: capoma@yahoo.es (C. Porrás Martín).

1889-898X/\$ – see front matter © 2011 SAC. Publicado por Elsevier España, S.L. Todos los derechos reservados.

doi:10.1016/j.carcor.2011.05.007

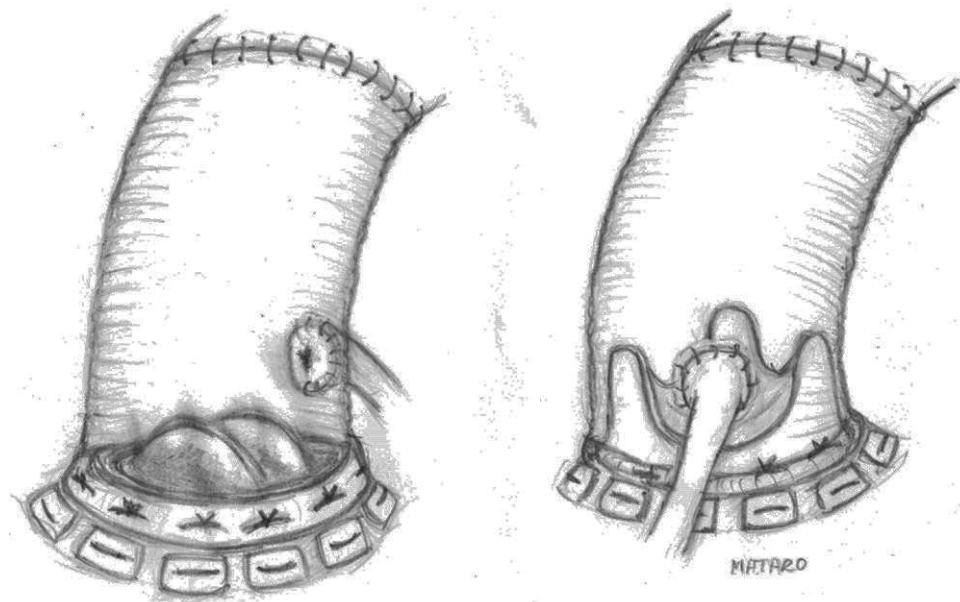


Figura 1 – Sustitución de la aorta ascendente y de la válvula aórtica mediante técnica de Bentall y de Bono. A) Con prótesis mecánica. B) Con prótesis biológica.

tardías (seudoaneurismas anastomóticos) de la misma, siendo la más utilizada actualmente el Bentall por interposición con anastomosis de las coronarias en pastillas (*button technique*). En pacientes jóvenes se suelen implantar prótesis mecánicas, mientras que en los de mayor edad o con contraindicaciones a la anticoagulación se emplean prótesis biológicas (fig. 1).

Los resultados inmediatos y a largo plazo de la técnica son muy buenos, y las tasas de supervivencia alejada son similares a las de la población general. No obstante, los resultados empeoran considerablemente cuando la cirugía se realiza de forma emergente en el contexto de una disección aórtica²⁻⁴.

La morbilidad de los pacientes a largo plazo en gran medida está en relación con el hecho de ser portadores de una prótesis valvular. Es por ello por lo que en los últimos años han surgido técnicas que intentan preservar la válvula aórtica nativa, que se reimplanta al injerto vascular de dacron. Son las cirugías preservadoras de la válvula o *valve-sparing*, básicamente con dos variantes: la *reimplantation technique* o cirugía de David y la *remodelling technique* o cirugía de Yacoub; en ambos casos se talla la raíz aórtica eliminando los senos de Valsalva y la válvula se sutura a una prótesis de dacron. En el David la prótesis de dacron embute la válvula por fuera hasta el plano del anillo y la válvula se reimplanta al tubo por dentro; se puede emplear un injerto de dacron recto o con senos de Valsalva (David I) o dos tubos de dacron de distinto diámetro para recrear unos neosenos (David V). En el Yacoub el injerto de dacron se recorta remediando los senos de Valsalva y el injerto se sutura a los remanentes de tejido aórtico que quedan junto a la inserción de los velos (fig. 2). La técnica de David es la que más adeptos tiene dentro de la comunidad quirúrgica ya que teóricamente estabiliza mejor el anillo valvular, aunque hay cirujanos que preconizan el uso de la técnica de Yacoub asociada a maniobras de estabilización anular (anuloplastias con sutura o con anillos externos), pues esta técnica preserva mejor la funcionalidad de la raíz aórtica.

La cirugía preservadora puede realizarse tanto cuando la válvula aórtica es competente en el momento de la intervención como cuando no lo es, aunque en este último caso, especialmente si la regurgitación es muy antigua, en ocasiones no es posible preservar la válvula. Esto se debe a la intensa elongación que pueden presentar los velos, con tejido muy fino y friable e incluso con grandes fenestraciones, al estar sometidos a una gran tensión mecánica durante mucho tiempo.

Los resultados inmediatos de estos procedimientos son similares a los de la cirugía de Bentall, aunque su dificultad técnica es muy superior, por lo que sólo se emplean en centros de referencia.

Los resultados a largo plazo también son excelentes, con libertad de regurgitación valvular aórtica significativas y de reoperación superiores al 90% a los 10 años^{4,5}.

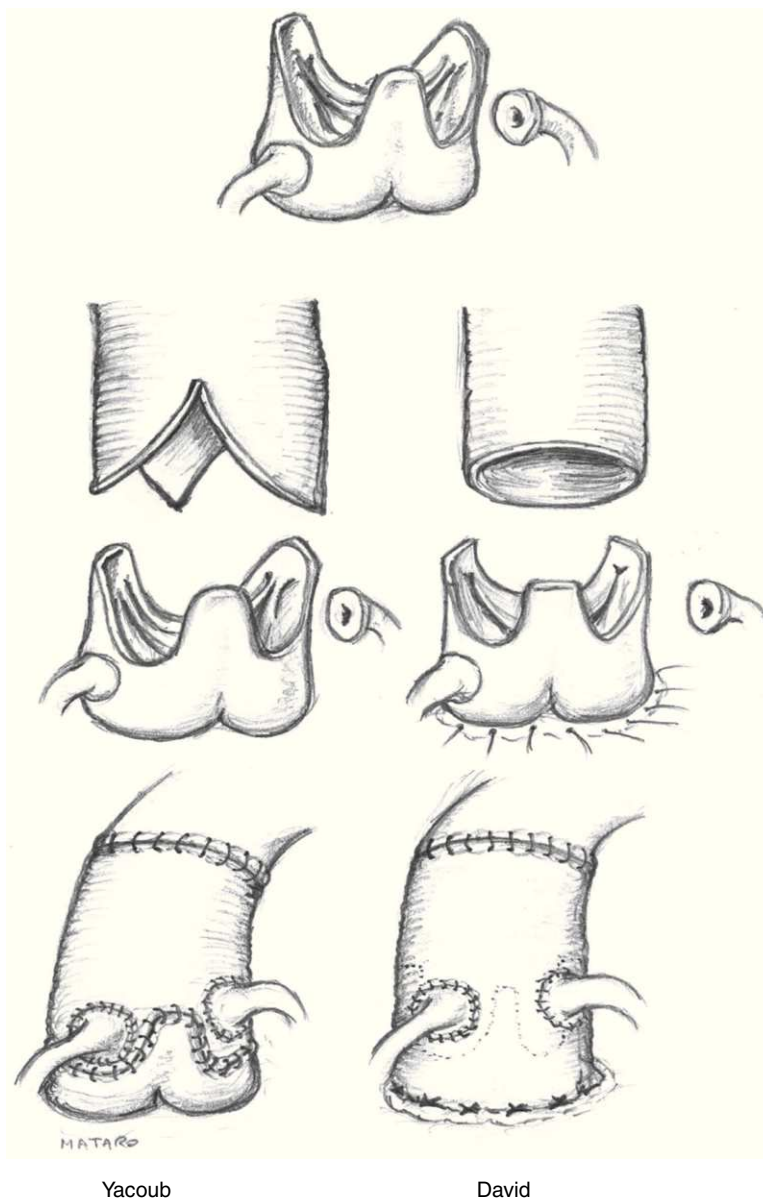
Dados estos buenos resultados a largo plazo, en muchos centros las cirugías tipo *valve-sparing* se han convertido en el nuevo *gold standard* para los pacientes con Marfan.

En el arco aórtico y la aorta torácica descendente se emplean las técnicas clásicas de sustitución de los segmentos afectados; el empleo de endoprótesis está contraindicado, ya que en las zonas de implantación de la prótesis no existe remodelado de la pared.

La disección tipo B se trata de igual forma que en los pacientes no Marfan, es decir, de forma médica, con control del dolor y terapia «antiimpulso», salvo que aparezcan complicaciones mayores (dolor o hipertensión incontrolables, rotura aórtica, etc.), en cuyo caso está indicada la cirugía abierta o probablemente se justifique el uso de endoprótesis.

Cirugía de la insuficiencia mitral

La laxitud del aparato subvalvular mitral es un hallazgo común en el síndrome de Marfan, provocando la presencia de



Yacoub

David

Figura 2 - Sustitución de la aorta ascendente preservando la válvula aórtica mediante técnica de Yacoub (*remodelling technique*) y de David (*reimplantation technique*). En el primer caso el injerto de dacron se recorta para adaptarse a la válvula, quedando los triángulos intercomisurales «al aire». En el segundo caso la prótesis de dacron embute los remanentes de raíz aórtica y la válvula se reimplanta al tubo por dentro.

un prolapso mitral en entre el 50 y el 80% de los casos, frente al 2,4% de prevalencia en la población general. En el 12-13% de los casos aparece una regurgitación moderada o severa⁶.

Normalmente la afectación de la válvula mitral en el paciente con síndrome de Marfan es global, presentando velos de aspecto mixoide con elongación del aparato subvalvular y de las valvas, y prolapsando habitualmente ambos velos e incluso las comisuras.

De forma similar al caso de la válvula aórtica, la técnica clásicamente empleada en los pacientes con insuficiencia mitral severa es la sustitución valvular, habitualmente por prótesis mecánicas. No obstante, y dada la alta morbilidad que éstas producen con el paso de los años en forma de eventos

tromboembólicos e infecciosos, las técnicas de reparación valvular son el verdadero patrón oro de la cirugía mitral, con resultados a largo plazo similares a los obtenidos en pacientes no Marfan.

Ante este tipo de válvulas el cirujano ha de emplear todo el armamentario técnico disponible, utilizándose de forma extensa las neocuerdas de PTFE, y siempre asociándose anuloplastias con anillo, preferentemente rígido o semirrígido. En ocasiones se emplea la técnica del doble orificio, descrita por Alfieri, menos exigente técnicamente, aunque se prefieren las técnicas de reparación anatómicas.

Los resultados inmediatos y a largo plazo son muy buenos, con mortalidades y eventos alejados muy bajos (más del

95% de libertad de reoperación a los 10 años)⁶, especialmente cuando la cirugía se indica de forma precoz.

Conclusiones

- La disección de la aorta ascendente es la principal causa de muerte de los individuos con síndrome de Marfan.
- La cirugía profiláctica de la raíz aórtica se puede llevar cabo con muy buenos resultados a corto y a largo plazo, modificando la historia natural de estos pacientes.
- Pese a que durante mucho tiempo la cirugía de Bentall se consideró el *gold standard* de la cirugía de la aorta, probablemente el nuevo patrón oro recaiga en las cirugías preservadoras de la válvula, si bien deben ser realizadas por grupos expertos en este tipo de intervenciones.
- La cirugía mitral reparadora convencional ofrece excelentes resultados a corto y a largo plazo.

BIBLIOGRAFÍA

1. Cañadas V, Vilacosta I, Bruna I, et al. Marfan syndrome. Part 2: Treatment and management of patients. *Nat Rev Cardiol.* 2010;7:266-76.
2. Gott VL, Cameron DE, Pyeritz RE, et al. Composite graft repair of Marfan aneurysm of the ascending aorta: results in 150 patients. *J Card Surg.* 1994;9:482-9.
3. Zehr KJ, Orszulak T, Mullanyet CJ, et al. Surgery for aneurysms of the aortic root: a 30-year experience. *Circulation.* 2004;110:1364-71.
4. Forteza A, de Diego J, Centeno J, et al. Aortic valve-sparing in 37 patients with Marfan syndrome: midterm results with David operation. *Ann Thorac Surg.* 2010;89:93-6.
5. Cameron D, Alejo D, Patel N, et al. Aortic root replacement in 372 Marfan patients: evolution and operative repair over 30 years. *Ann Thorac Surg.* 2009;87:1344-50.
6. Keane M, Pyeritz R. Medical management of Marfan syndrome. *Circulation.* 2008;117:2802-13.