



## Observaciones Clínicas

## Soplo pansistólico tras infarto agudo de miocardio

Patricia Fernández-García<sup>a,\*</sup>, Germán Calle-Pérez<sup>a</sup>,  
Pedro Cabeza-Lainez<sup>a</sup> y Manuel Sancho-Jaldón<sup>b</sup>

<sup>a</sup> Servicio de Cardiología, Hospital Universitario Puerta del Mar, Cádiz, España

<sup>b</sup> Sección de Hemodinámica, Servicio de Cardiología, Hospital Universitario Puerta del Mar, Cádiz, España

## INFORMACIÓN DEL ARTÍCULO

## Historia del artículo:

Recibido el 12 de abril de 2013

Aceptado el 11 de septiembre de 2013

On-line el 14 de enero de 2014

## Palabras clave:

Infarto

Defecto septal ventricular

## RESUMEN

La experiencia en el tratamiento percutáneo de la comunicación interventricular adquirida como complicación del infarto agudo de miocardio es muy limitada. En la gran mayoría de casos publicados se logró implantar con éxito el dispositivo. La elevada mortalidad temprana se ha atribuido fundamentalmente a fracaso ventricular secundario a infarto extenso, y/o a la comorbilidad asociada. A pesar de que el tratamiento de elección de esta complicación sigue siendo la reparación quirúrgica, el tratamiento percutáneo podría considerarse como una alternativa en pacientes de alto riesgo.

© 2013 SAC. Publicado por Elsevier España, S.L. Todos los derechos reservados.

## Pansystolic murmur after acute myocardial infarction

## ABSTRACT

The experience in the percutaneous treatment of a ventricular septal defect as a complication of acute myocardial infarction is very limited. Success in the implanting of a device is reported in the vast majority of cases. The high early mortality has been attributed mainly to ventricular failure secondary to extensive infarction and/or comorbidity. Although the preferred treatment of this complication remains surgical repair, percutaneous treatment should be considered as an alternative in high risk patients.

© 2013 SAC. Published by Elsevier España, S.L. All rights reserved.

Mujer de 79 años de edad, diabética, hipertensa e hipercolesterolémica, sin otros antecedentes personales de interés.

Acude a su hospital de referencia por opresión centrotorácica de 2 h de evolución objetivándose en el electrocardiograma elevación del segmento ST 4-5 mm de V1-V4, diagnosticándose infarto agudo de miocardio anterior extenso, optándose por fibrinólisis por no disponibilidad de laboratorio de hemodinámica sin criterios de reperfusión. A partir del 4.º-5.º día comienza con síntomas y signos de insuficiencia cardíaca,

destacando a la exploración física un soplo pansistólico en borde paraesternal izquierdo. Se realiza ecocardiograma, que muestra una comunicación interventricular (CIV) septoapical-posteroinferior, junto con disfunción sistólica moderada e HTP severa. Se contacta con nuestro hospital para traslado.

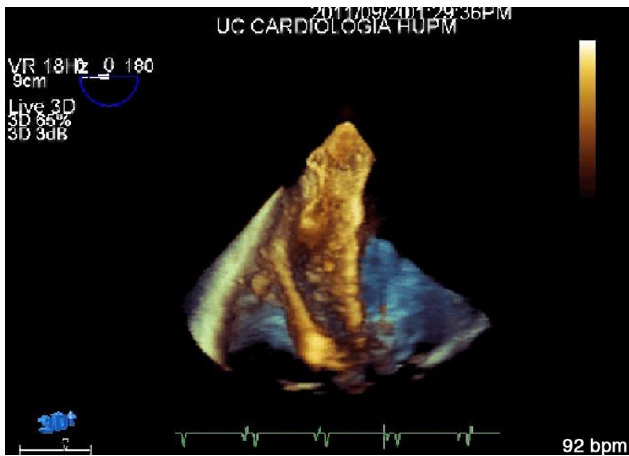
La situación clínica de la paciente era de shock cardiogénico con necesidad de fármacos inotrópicos y diuréticos. La angioplastia diferida confirma el defecto septal junto con aneurisma apical y muestra enfermedad coronaria de 2 vasos con lesión

\* Autor para correspondencia.

Correo electrónico: [fegap85@hotmail.com](mailto:fegap85@hotmail.com) (P. Fernández-García).

1889-898X/\$ – see front matter © 2013 SAC. Publicado por Elsevier España, S.L. Todos los derechos reservados.

<http://dx.doi.org/10.1016/j.carcor.2013.09.002>



**Figura 1 – Imagen de ecocardiografía transesofágica de Eco 3D en la que se visualiza el dispositivo Amplatzer® CIV muscular PI de 18 mm.**

del 95% a nivel de la descendente anterior media y en coronaria derecha proximal. La situación clínica de la paciente continuaba siendo desfavorable, con fallo multiorgánico. El caso es presentado en sesión médico-quirúrgica, decidiéndose manejo percutáneo. En el laboratorio de hemodinámica se realiza cierre percutáneo de la CIV con control ecocardiográfico transesofágico. Se dilata la lesión de la coronaria derecha mediante implantación de un único stent farmacoactivo. Para el cierre de la comunicación se crea un loop arteriovenoso que ayuda a pasar el catéter de liberación del ocluser Amplatzer de ventrículo derecho a ventrículo izquierdo a través de la CIV (fig. 1). El resultado fue exitoso, con aumento significativo de la presión arterial tras la implantación del dispositivo, permaneciendo un pequeño paso residual. A las 48 h del procedimiento comienza con fiebre, hipotensión y empeoramiento del estado general, realizándose ecocardiograma de control que muestra aumento ligero del shunt residual. Finalmente fallece por sepsis de origen biliar.

La incidencia en la era fibrinolítica de la CIV postinfarto es del 0,2-0,34%, entre las primeras horas y las 2 semanas.

En el 50-60% de los casos se presenta como shock cardiogénico, con una mortalidad elevada del 25% en las primeras 24 h, del 50% en la primera semana y del 90% a los 3 meses. Los predictores son la edad avanzada, el sexo femenino y la localización anterior<sup>1</sup>. El tratamiento de elección es la reparación quirúrgica, pero se discute el momento óptimo. Mientras que la cirugía precoz tiene una elevada mortalidad y riesgo de recurrencias, la intervención diferida permite una reparación más sencilla pero implica riesgo de extensión, taponamiento y muerte<sup>2,3</sup>. El tratamiento percutáneo puede considerarse una alternativa con un éxito del procedimiento con dispositivo de cierre del 74-91%, dependiendo de la serie, y una tasa de mortalidad del 18-65%<sup>4</sup>. La experiencia en el tratamiento percutáneo de la comunicación interventricular adquirida como complicación del infarto agudo de miocardio es muy limitada. En la gran mayoría de casos publicados se logró implantar con éxito el dispositivo, aunque con grados variables de shunt residual. La elevada mortalidad temprana se ha atribuido fundamentalmente a fracaso ventricular secundario a infarto extenso y/o a la comorbilidad asociada<sup>5</sup>. A pesar de que el tratamiento de elección de esta complicación sigue siendo la reparación quirúrgica, el tratamiento percutáneo podría considerarse como una alternativa a la cirugía en pacientes de alto riesgo o como puente a la misma.

#### BIBLIOGRAFÍA

1. Pesonene E, Thilen U, Sandstrom S, et al. Transcatheter closure of post-infarction ventricular septal defect with the Amplatzer septal occluder device. *Scand Cardiovasc J.* 2000;34:446-8.
2. Isoda S, Osako M, Kimuna T, et al. *Ann Thorac Cardiovasc Surg.* 2013;19:95-102.
3. Attia R, Blauth C. *Interact Cardiocasc Thorac Surg.* 2010;11:626-9.
4. Chessa M, Carminati M, Cao Q, et al. Transcatheter closure of congenital and acquired muscular ventricular septal defects using the Amplatzer device. *J Invas Cardiol.* 2002;14:322-7.
5. Pienvichit P, Piemonte TC. Percutaneous closure of postmyocardial infarction ventricular septal defect with the CardiSeal septal occluder implant. *Cathet Cardiovasc Intervent.* 2001;54:490-4.