



Imagen en Cardiología

Descarga inapropiada de desfibrilador durante final campeonato mundo



Inappropriate defibrillator shock during world final championship

Julia Fernández-Pastor* y Jesús Burgos-Mora Jose Luis Peña-Hernández

Servicio de Cardiología, Hospital Clínico Universitario Virgen de la Victoria, Málaga, España

INFORMACIÓN DEL ARTÍCULO

Historia del artículo:

Recibido el 12 de marzo de 2014

Aceptado el 10 de mayo de 2014

On-line el 26 de junio de 2014

Paciente de 38 años diagnosticado de miocardiopatía hipertrófica familiar no obstructiva, portador de desfibrilador automático en prevención secundaria por episodios previos de taquicardia ventricular sintomática. Acude a nuestro servicio tras la final del campeonato del mundo de fútbol por haber notado una descarga del desfibrilador justo en el momento en que la selección española conseguía marcar el gol de la victoria. La [figura 1](#) muestra el diagrama de puntos del episodio, que recoge cómo el ritmo del paciente, aunque irregular, sobrepasa la frecuencia de corte de la zona de fibrilación ventricular (FV) programada a partir de 230 lpm (260 ms de longitud de ciclo), por lo que sufre una descarga eléctrica de 34,7 J. En la [figura 2](#) se aprecian los electrogramas

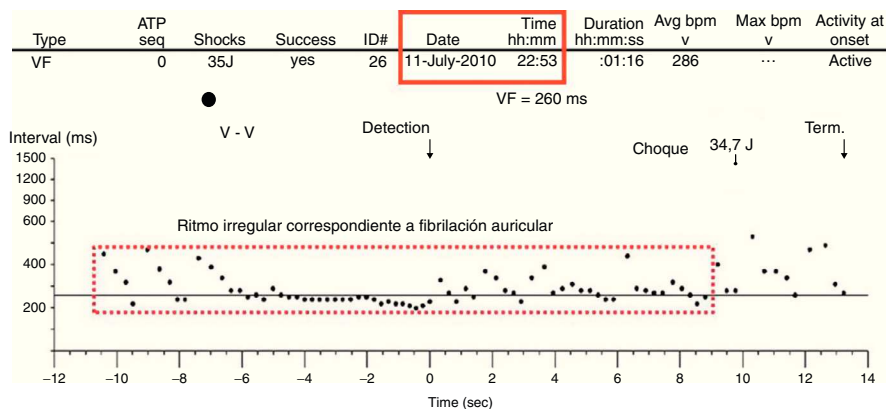


Figura 1

* Autor para correspondencia.

Correo electrónico: juferpas@secardiologia.es (J. Fernández-Pastor).

<http://dx.doi.org/10.1016/j.carcor.2014.05.001>

1889-898X/© 2014 SAC. Publicado por Elsevier España, S.L. Todos los derechos reservados.

