



Observaciones Clínicas

Válvula mitral en paracaídas. Complejo de Shone atípico

Clara Gunturiz-Beltrán^{a,*}, José Ángel Rodríguez-Ortega^a, Juan Quiles-Granado^a
y Ángeles Franco-López^b

^a Servicio de Cardiología, Hospital Clínico Universitario, San Juan de Alicante, España

^b Servicio de Radiología, Hospital Clínico Universitario, San Juan de Alicante, España

INFORMACIÓN DEL ARTÍCULO

Historia del artículo:

Recibido el 19 de marzo de 2015

Aceptado el 18 de mayo de 2015

On-line el 6 de julio de 2015

Palabras clave:

Válvula mitral paracaídas

Anomalías congénitas

Complejo de Shone

Keywords:

Parachute mitral valve

Congenital anomalies

Shone's complex

RESUMEN

La válvula mitral en paracaídas es una anomalía congénita que fue descrita por Shone et al. en 1963. La mayoría de casos se acompaña de otras malformaciones obstructivas a nivel del corazón izquierdo, pudiendo constituir formas completas o incompletas del denominado complejo de Shone, con alta variabilidad de presentación y prevalencia muy baja. También puede asociarse a otras anomalías congénitas más frecuentes como comunicación inter-ventricular, comunicación interauricular o tetralogía de Fallot, por lo que debe tenerse en cuenta. Revisamos el tema a propósito del siguiente caso. Se trata de un varón de 20 años que, tras el hallazgo de un soplo cardíaco, se diagnostica de dicha malformación de la válvula mitral, junto con válvula aórtica bicúspide y coartación aórtica focal.

© 2015 SAC. Publicado por Elsevier España, S.L.U. Todos los derechos reservados.

Parachute mitral valve. Atypical Shone's complex

A B S T R A C T

Parachute mitral valve is a congenital anomaly that was described by Shone et al. in 1963. Most cases are associated with other obstructive malformations in left heart. They can lead complete or incomplete Shone's complex with high variability of presentations, and very low prevalence. It can also be associated with other more common congenital anomalies as ventricular septal defect, atrial septal defect or Tetralogy of Fallot, which must be taken into account. We review the issue with regard to the following case. A 20 years old man who, in the wake of a heart murmur is diagnosed with this malformation of the mitral valve, as well as bicuspid aortic valve and focal aortic coarctation.

© 2015 SAC. Published by Elsevier España, S.L.U. All rights reserved.

* Autor para correspondencia.

Correo electrónico: claragunturizbeltran@gmail.com (C. Gunturiz-Beltrán).

<http://dx.doi.org/10.1016/j.carcor.2015.05.003>

1889-898X/© 2015 SAC. Publicado por Elsevier España, S.L.U. Todos los derechos reservados.

Caso clínico

Presentamos el caso de un varón de 20 años, sin antecedentes de interés, que es remitido a consultas de cardiología por el hallazgo casual en una auscultación de soplo regurgitante en foco aórtico, y radiología de tórax con «signo del 3 invertido». En la ecocardiografía se aprecia: cámaras cardíacas de tamaño normal, con función sistodiastólica de ventrículo izquierdo normal. En la aorta descendente se observa aceleración del flujo compatible con coartación aórtica focal, en el istmo, tras salida de la arteria subclavia izquierda. Válvula aórtica bicúspide funcional, con rafe de fusión entre el velo coronario derecho e izquierdo, sin gradiente sistólico transvalvular e insuficiencia aórtica ligera. La válvula mitral con disimetría de los velos, objetivándose velo anterior de mayor longitud

y gran movilidad, en contraste con un velo posterior hipoplásico y de movilidad más bien reducida, aunque en conjunto mantienen buena apertura y cierre a nivel del plano del anillo valvular. Se aprecia una morfología semioval al separarse los velos, por fuerza tensional diferencial entre los mismos, respecto a las cuerdas valvulares. Así, en el plano paraesternal eje corto se observa apertura hiperdinámica del velo anterior, con mayor elongación del mismo a nivel más septal, con tendencia a estiramiento flexible y cierto desdoblamiento en cada latido. En el mismo plano, pero a nivel más apical, se visualiza un músculo papilar único en posición posterolateral. Se observa una estructura hiperecogénica de conformación redondeada, aunque desflecada, con amplia movilidad irregular, caótica, a nivel medio-ventricular, con implantación en la cara inferior, en relación con cuerdas tendinosas, dependiente del aparato subvalvular muy redundante, displásico. No interfiere en la

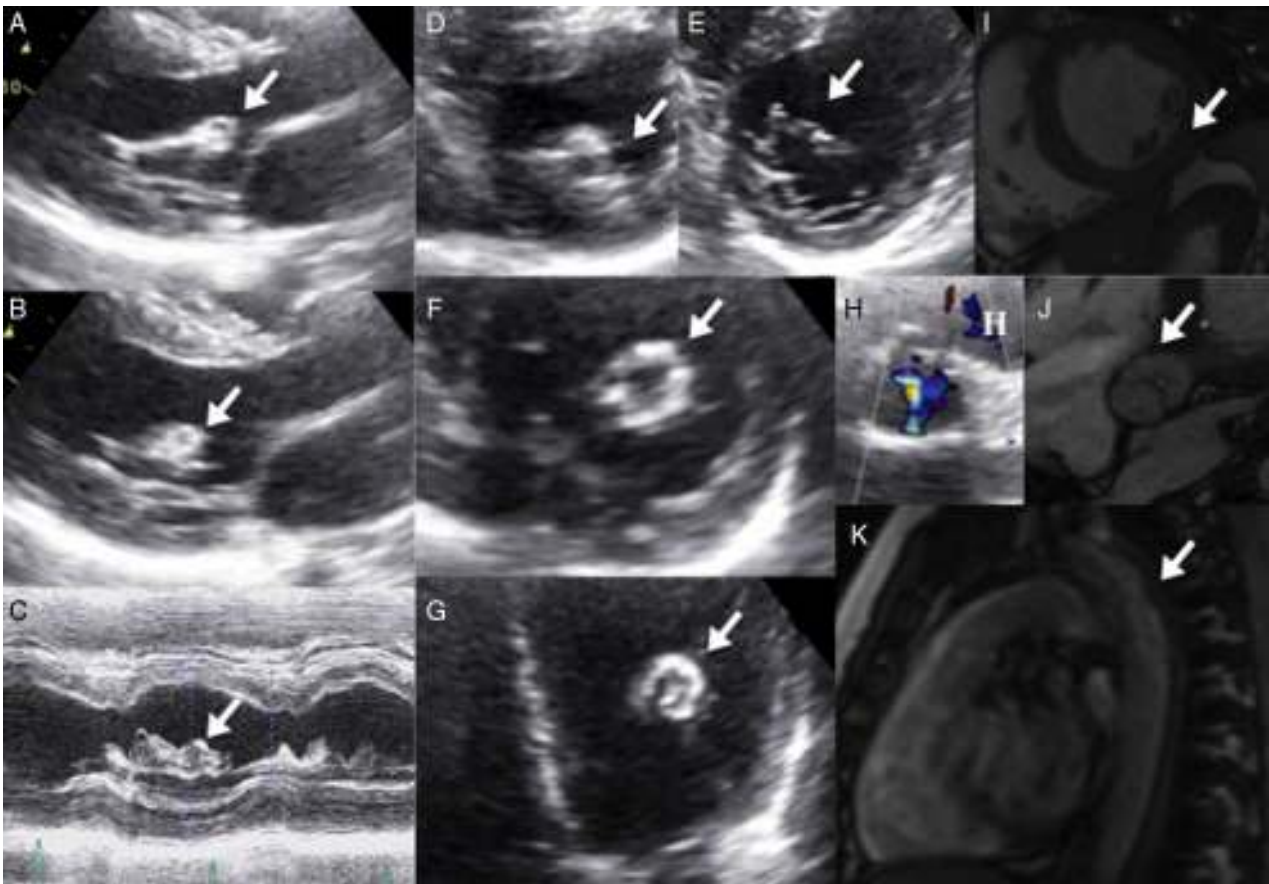


Figura 1 – Ecocardiografía transtorácica (A-H). Plano paraesternal eje largo con visualización de estructura hiperecogénica a nivel inferior, dependiente de aparato subvalvular mitral (A, B). En el modo M sobre el ventrículo izquierdo a nivel medio-basal se objetiva la misma estructura hiperecogénica con implantación en la cara inferoposterior, de medidas 4 x 5 mm y bordes irregulares por movimiento caótico del borde libre (C). Plano paraesternal eje corto del ventrículo izquierdo con músculo papilar único hipertrófico, con aparato subvalvular redundante hiper móvil que se desplaza hasta la luz central del ventrículo izquierdo, displásico (D, F), apertura de válvula mitral oval, asimétrica, por mayor distensibilidad del velo anterior septal (E). Plano apical de 4 cámaras con estructura hiperecogénica a nivel medial del ventrículo izquierdo. Vista frontal (F). Plano paraesternal eje corto a nivel de grandes vasos, con visualización de apertura valvular aórtica funcionalmente bicúspide, con déficit de coaptación de los velos que origina insuficiencia aórtica ligera vista mediante doppler color (H). Resonancia magnética cardíaca (I-K). Eje corto a nivel medioventricular con visualización de un único músculo papilar de localización posteroinferior (I). Eje corto a nivel de grandes vasos que muestra apertura valvular aórtica en bicúspide funcional, con rafe de fusión entre los velos coronario izquierdo y derecho (J). Coartación leve de la aorta descendente a nivel del istmo (K).

funcionalidad mitral, ni produce obstrucción del tracto de salida del ventrículo izquierdo. Aparentemente se trata de un tejido mitral accesorio en relación con el mismo aparato subvalvular, con base de implantación engrosada, fija a la pared posterior a nivel del músculo papilar, y en su extremo opuesto, en su cara más anterior, dependiente del velo anterior mitral, unidos a través de una cuerda tendinosa que se visualiza filiforme, de gran distensibilidad, que condiciona un movimiento ondulante de la misma, y arrastra la estructura descrita en su oscilación (fig 1A-H y vídeos 1-5 del material suplementario). Se completa el estudio con cardiioresonancia magnética para filiar mejor la estructura descrita. En la resonancia se observa una válvula mitral con asimetría de los velos, mayor tamaño del velo anterior e hipocinesia del velo posterior, con músculo papilar único y central, origen de todas las cuerdas tendinosas, sin poder visualizar dicha estructura desfleada debido al déficit de resolución temporal intrínseco a la prueba (fig. 1 I-K), todo ello compatible con válvula mitral en paracaídas con músculo papilar único hipertrófico. Junto con el resto de alteraciones anatómicas descritas, se establece diagnóstico de variante atípica de complejo de Shone. Actualmente el paciente se encuentra en seguimiento anual por cardiología, sin evidencia de repercusión funcional.

Discusión

Las malformaciones congénitas de la válvula mitral son poco frecuentes, alrededor del 0,5%, con diagnóstico principalmente en la infancia y repercusión clínica dependiente sobre todo de características hemodinámicas de la lesión, no tanto anatómicas.

La válvula mitral en paracaídas es una anomalía cardíaca rara, con prevalencia en algunos estudios de ecocardiografía alrededor de 0,1-0,2%¹. Consiste en la inserción de las cuerdas tendinosas de ambos velos de la válvula mitral en un único músculo papilar. Se denomina «verdadera» si solo existe un músculo papilar, cuya posición más frecuente es centrada, entre las posiciones de ambos papilares en condiciones normales (más frecuente asociada a estenosis mitral), y «no verdadera» si a pesar de la inserción común existen 2 músculos papilares (suele haber uno hipoplásico). En este caso es posible que se distribuyan las cuerdas entre ambos papilares, pero siempre con predominio de uno de ellos, más común el posteromedial².

Las cuerdas suelen tener una estructura más corta y delgada de lo habitual, con espacios intercordales parcial o completamente obliterados. Las comisuras y los velos suelen ser displásicos o deficientes, condicionando todo ello, en conjunto, una posible cierta restricción del movimiento de ambos velos mitrales³.

Aunque no en todos los casos, esta entidad se corresponde, a su vez, con una forma de presentación de la estenosis mitral congénita. Esta última incluye las siguientes anomalías: válvula mitral en paracaídas con papilar único o predominante; 2 músculos papilares próximos con una arcada de cuerdas cortas que limitan la movilidad de los velos; anillo supraválvular mitral; válvula mitral de doble orificio y válvula anómala en el contexto de defecto de septo auriculoventricular.

Esta anomalía de formación embriológica suele acompañarse de otras alteraciones congénitas, predominantemente de carácter obstructivo, a nivel izquierdo del corazón y grandes vasos. Se describe el «complejo de Shone» en 1963 como el conjunto de las siguientes anomalías: membrana supraválvular mitral, válvula mitral en paracaídas, estenosis subaórtica y coartación de la aorta⁴. Este compuesto se considera la forma típica del mismo. Se denomina «síndrome de Shone» aquel que está formado bien por alguna de las anteriores anomalías, bien por la presencia de todas ellas.

Sin embargo, existe un amplio espectro de anomalías asociadas; se han descrito lesiones a múltiples niveles, con posibilidad de combinación entre sí, conformando una gran variabilidad en la presentación de este complejo. Se denomina a esta entidad «complejo de Shone atípico»². La obstrucción puede objetivarse en la válvula mitral (posible supraválvular), válvula aórtica (incluyendo subaórtica y supraaórtica), aorta (ascendente/descendente)⁵. A su vez, puede asociarse a otro tipo de malformaciones congénitas más frecuentes, como son la comunicación interventricular, comunicación interauricular y tetralogía de Fallot. También puede presentarse, aunque en la minoría de los casos, de forma aislada. De ahí la relevancia de una exhaustiva y minuciosa valoración, siendo la ecocardiografía, en sus diferentes modalidades, la principal herramienta de estudio en la actualidad, no solo para la localización y anatomía de las anomalías, sino también para determinar la severidad de las mismas y su consecuente implicación funcional².

En cuanto al manejo, se acepta que si el paciente está asintomático el seguimiento será inicialmente anual, debiendo disminuir este periodo a 6 meses si aparece repercusión hemodinámica-funcional, con evaluación continuada de la necesidad de intervención quirúrgica.

La mayoría de los pacientes no requieren cirugía. El tratamiento quirúrgico conservador de la disposición de la válvula mitral «en paracaídas» consiste en la fenestración cordal o separación del músculo papilar con o sin reparación valvular mitral, así como abordaje específico del resto de lesiones acompañantes según el caso¹. Los resultados a largo plazo parecen correlacionarse con el grado de disfunción de la válvula mitral, así como con el desarrollo y nivel de hipertensión pulmonar³.

Dada la singularidad del caso, y la variabilidad de posibilidades de presentación del complejo de Shone, es relevante ser conocedor de las mismas, con tal no solo de unificar su manejo, sino también de considerarlas en el diagnóstico diferencial de otras enfermedades cardíacas, como pueden ser otras malformaciones congénitas, masas intracardíacas, etc.

Responsabilidades éticas

Protección de personas y animales. Los autores declaran que para esta investigación no se han realizado experimentos en seres humanos ni en animales.

Confidencialidad de los datos. Los autores declaran que en este artículo no aparecen datos de pacientes.

Derecho a la privacidad y consentimiento informado. Los autores declaran que en este artículo no aparecen datos de pacientes.

Conflicto de intereses

Los autores declaran la ausencia de conflicto de intereses.

Anexo. Material adicional

Se puede consultar material adicional a este artículo en su versión electrónica disponible en: <http://dx.doi.org/10.1016/j.carcor.2015.05.003>.

BIBLIOGRAFÍA

1. Séguélaa PE, Houyelb L, Acara P. Congenital malformations of the mitral valve. *Arch Cardiovasc Dis.* 2011;104:465-79.
2. Remenyi B, Gentles TL. Congenital mitral valve lesions: Correlation between morphology and Imaging. *Ann Pediatr Cardiol.* 2012;5:3-12.
3. Grimaldi A, Vermia AC, Ho SY, et al. Surgical outcome of partial Shone complex. *Interact Cardiovasc Thorac Surg.* 2012;14:440-4.
4. Shone JD, Sellers RD, Anderson RC, et al. The developmental complex of parachute mitral valve, supralvular ring of left atrium, subaortic stenosis, and coarctation of aorta. *Am J Cardiol.* 1963;11:714-25.
5. Ma XJ1, Huang GY, Liang XC, et al. Atypical Shone's complex diagnosed by echocardiography. *Pediatr Cardiol.* 2011;32: 442-8.