

Observaciones clínicas

Infarto de miocardio con coronarias sanas. Un desafío para el clínico



Miriam Auxiliadora Martín Toro^{a,*}, Miriam Padilla Pérez^a,
Manuel Santiago Herruzo Rojas^b, Juan Ángel Herrador Fuentes^a, Javier Torres Llergo^a,
Víctor Aragón Extremera^a, María Rosa Fernández Olmo^a, Daniel Salas Bravo^a,
José María Márquez Moreno^a, Eduardo Vázquez Ruiz de Castroviejo^a
y Juan Carlos Fernández Guerrero^a

^a Unidad de Gestión Clínica de Cardiología, Complejo Hospitalario de Jaén, Jaén, España

^b Unidad de Cardiología, Hospital Comarcal Santa Ana, Motril, Granada, España

INFORMACIÓN DEL ARTÍCULO

Historia del artículo:

Recibido el 25 de abril de 2016

Aceptado el 30 de abril de 2017

On-line el 3 de junio de 2017

Palabras clave:

Muerte súbita

Fibrilación ventricular

Arterias coronarias sin lesiones obstructivas

Disfunción ventricular transitoria

RESUMEN

Presentamos un caso de un paciente con parada cardiorrespiratoria por fibrilación ventricular recuperada. En la fase aguda se objetivó elevación del segmento ST en derivaciones anterolaterales del electrocardiograma, y disfunción ventricular izquierda severa en el ecocardiograma. Sin embargo, realizado un cateterismo cardiaco urgente, no se apreció en el mismo la existencia de lesiones coronarias pese a la disfunción ventricular severa. A los 6 días se produjo una recuperación completa de la función ventricular y de las alteraciones ecocardiográficas y los sucesivos registros electrocardiográficos también se normalizaron. La peculiaridad del presente caso clínico radica en la rápida evolución favorable del cuadro tras la recuperación de una muerte súbita, así como las interrogantes diagnósticas, pronósticas y terapéuticas que plantea.

© 2017 SAC. Publicado por Elsevier España, S.L.U. Todos los derechos reservados.

Myocardial Infarction without obstructive coronary atherosclerosis. A challenge for the physician

ABSTRACT

We report a case of a patient with cardiorespiratory arrest due to recovered ventricular fibrillation. In the acute phase, ST segment elevation was observed in anterolateral wall in the electrocardiogram, and severe left ventricular dysfunction was observed on the echocardiogram. However, an urgent cardiac catheterization didn't shown the existence of coronary lesions despite of the severe ventricular dysfunction. At six days there was a complete recovery of ventricular function and echocardiographic alterations and successive

Keywords:

Sudden death

Ventricular fibrillation

Coronary arteries without

obstructive atherosclerosis

Transient ventricular dysfunction

* Autor para correspondencia.

Correo electrónico: mir.martoro@gmail.com (M.A. Martín Toro).

<http://dx.doi.org/10.1016/j.carcor.2017.04.004>

1889-898X/© 2017 SAC. Publicado por Elsevier España, S.L.U. Todos los derechos reservados.

electrocardiographic records were also normalized. The peculiarity of the present clinical case is the rapid favorable evolution after the recovery of a sudden death, as well as the diagnostic, prognostic and therapeutic questions it propose.

© 2017 SAC. Published by Elsevier España, S.L.U. All rights reserved.

Caso clínico

Varón de 47 años con tabaquismo activo de un paquete diario como único factor de riesgo cardiovascular (FRCV).

Ingresa en su hospital de referencia tras sufrir una parada cardiorrespiratoria por fibrilación ventricular (FV) recuperada con 2 descargas. El electrocardiograma (ECG) post-desfibrilación muestra elevación del segmento ST de 7 mm en derivaciones anterolaterales (fig. 1A). El ecocardiograma muestra disfunción ventricular severa y aquinesia en cara lateral.

Trasladado a nuestro centro en situación Killip IV, con intubación orotraqueal se le realiza cateterismo urgente que evidenció un ventrículo izquierdo dilatado con aquinesia anteroapical y fracción de eyección severamente deprimida (26%). Las arterias coronarias, sin embargo, no presentaban lesiones obstructivas a ningún nivel, aunque sí un flujo coronario enlentecido en arteria descendente anterior, que mejoró tras

la administración de nitroglicerina intracoronaria. El ECG al ingreso mostraba ritmo sinusal a 75 lat/min, QS en V1-V2 y sin alteraciones de la repolarización.

La evolución fue favorable bajo tratamiento con fluidoterapia y fármacos vasoactivos, permaneciendo asintomático (Killip I) y en ritmo sinusal. En un nuevo ecocardiograma a los 6 días del evento se demostró normalización de la fracción de eyección del ventrículo izquierdo sin alteraciones en la movilidad segmentaria, presentado además en el ECG recuperación de R en V1-V2. Una cardiorensonancia magnética (CRM) a los 8 días del evento, mostró un ventrículo izquierdo no dilatado, con aumento del grosor parietal y función sistólica global y segmentaria normal. La presencia de un discreto defecto de perfusión septal medio, y de una delgada cicatriz subendocárdica de cara anterior (fig. 1B), fueron sugerentes de infarto agudo de miocardio (IAM) anterior no transmural.

Tras una evolución favorable, el paciente es dado de alta asintomático.

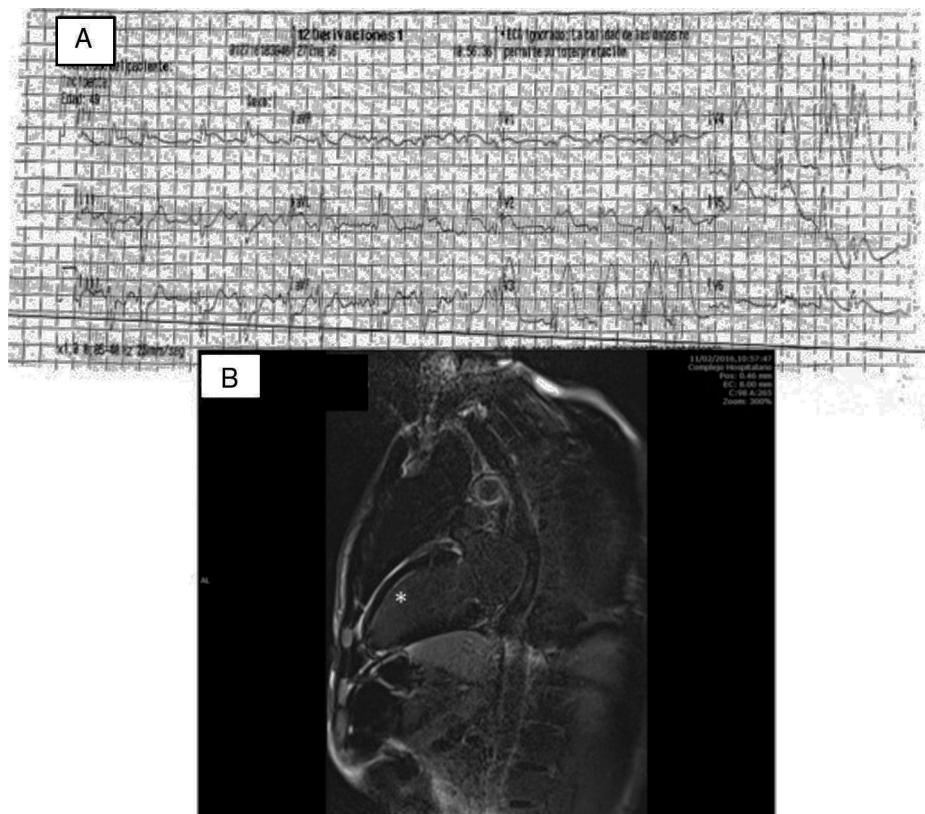


Figura 1 – A) ECG post-desfibrilación realizado por los servicios de emergencias. Se objetiva elevación del segmento ST de al menos 7 mm en cara anterolateral. B) Secuencia de realce tardío en CRM en plano de 2 cámaras, donde se objetiva realce de gadolinio de localización subendocárdica en cara anterior medio apical, indicativo de afectación isquémica (*).

Discusión

En el presente caso clínico de un paciente recuperado de una muerte súbita por FV y sin evidencia de lesiones coronarias, el diagnóstico diferencial se planteó entre infarto agudo de miocardio sin obstrucciones coronarias (IAM-SOC), síndrome de Tako-Tsubo, miocarditis y otras formas de IAM tipo 2¹, siendo el empleo de la CRM crucial para el diagnóstico definitivo.

El IAM-SOC, con arterias coronarias «normales», o con estenosis menores de un 50%, tiene una prevalencia que oscila entre el 5 y el 25% de todos los IAM². En una reciente revisión³, su prevalencia se estima en torno al 6%, siendo más frecuente sobre todo en varones jóvenes. En cuanto a los FRCV los pacientes con IAM, con y sin lesiones coronarias son poblaciones similares, salvo por una menor tasa de dislipemia y mayor incidencia de fumadores en varones jóvenes con IAM-SOC.

No existe un mecanismo fisiopatológico único, estando descritas múltiples etiologías de los IAM-SOC, entre las que destacan la rotura o erosión de placa como la más frecuente, la disección coronaria, el vasoespasmó y la trombosis aguda con revascularización espontánea, pudiendo estar asociada con trastornos congénitos de la coagulación, entre otras⁴.

Considerando las limitaciones de la coronariografía, las técnicas de imagen intracoronaria (OCT e IVUS) pueden presentar un valor añadido, principalmente para el diagnóstico de la rotura o erosión de placa y la disección coronaria. Sin embargo, estas técnicas implican un tiempo adicional del procedimiento intervencionista, limitado en ocasiones por la situación clínica del paciente, como sucedió en nuestro caso².

La realización de los test de inducción de vasoespasmó queda relegada a un segundo plano, al presentar una alta variabilidad inter e intraindividual⁵. No obstante, la sospecha de esta enfermedad es importante en cuanto al pronóstico y tratamiento, ya que los calcio-antagonistas se postulan como una opción terapéutica, siendo su uso determinante para la supervivencia.

La ausencia de discinesia apical en la ventriculografía, así como los datos clínicos en contra y los hallazgos de la CRM descartarían la miocardiopatía de estrés (Tako-Tsubo) en nuestro paciente.

La rápida recuperación del cuadro clínico y la ausencia de patrón típico de miocarditis en la CRM van en contra de este diagnóstico.

Finalmente, resulta de interés señalar que no se realizó la colocación de un desfibrilador automático implantable (DAI) como prevención secundaria de muerte súbita, en seguimiento de las pautas propuestas por la Sociedad Europea de Cardiología, para el manejo del IAM en pacientes con elevación del segmento ST⁵ y con arritmias ventriculares⁶.

Recalcar la importancia del IAM-SOC como una entidad no poco común en la práctica clínica con varias etiologías posibles, algunas de ellas susceptibles de terapias específicas; la importancia de la CRM en este tipo de casos, y considerar la realización de test de provocación de vasoespasmó y técnicas de imagen intracoronaria en casos seleccionados.

Responsabilidades éticas

Protección de personas y animales. Los autores declaran que los procedimientos seguidos se conformaron a las normas éticas del comité de experimentación humana responsable y de acuerdo con la Asociación Médica Mundial y la Declaración de Helsinki.

Confidencialidad de los datos. Los autores declaran que han seguido los protocolos de su centro de trabajo sobre la publicación de datos de pacientes.

Derecho a la privacidad y consentimiento informado. Los autores han obtenido el consentimiento informado de los pacientes y/o sujetos referidos en el artículo. Este documento obra en poder del autor de correspondencia.

Conflicto de intereses

Los autores declaran no tener ningún conflicto de intereses.

Agradecimientos

Al Dr. Vázquez Ruiz de Castroviejo y a la Dra. Padilla por su supervisión del caso, así como a los Dres. Torres Llergo, Aragón Extremera y Herrador Fuentes por la iconografía aportada.

BIBLIOGRAFÍA

- Hygesen K, Alpert JS, Jaffe AS, et al. Documento de consenso de expertos. Tercera definición universal del infarto de miocardio. *Rev Esp Cardiol.* 2013;66:132.e1-15.
- Niccoli G, Scalone G, Crea F. Acute myocardial infarction with no obstructive coronary atherosclerosis: Mechanisms and management. *Eur Heart J.* 2015;36:475-81.
- Pasupathy S, Air T, Dreyer RP, et al. Systematic review of patients presenting with suspected myocardial infarction and nonobstructive coronary arteries. *Circulation.* 2015;131:861-70.
- Agewall S, Beltrame JF, Reynolds HR, et al., WG on Cardiovascular Pharmacotherapy. ESC working group position paper on myocardial infarction with non-obstructive coronary arteries. *Eur Heart J.* 2017;38:143-53.
- Steg G, James SK, Atar D, et al. Guía de práctica clínica de la ESC para el manejo del infarto agudo de miocardio en pacientes con elevación del segmento ST. *Rev Esp Cardiol.* 2013;66:53.
- Priori SG, Blomstrom-Lundqvist C, Mazzanti A, et al., Task Force for the Management of Patients with Ventricular Arrhythmias and the Prevention of Sudden Cardiac Death of the European Society of Cardiology (ESC). 2015 ESC Guidelines for the management of patients with ventricular arrhythmias and the prevention of sudden cardiac death: The Task Force for the Management of Patients with Ventricular Arrhythmias and the Prevention of Sudden Cardiac Death of the European Society of Cardiology (ESC) Endorsed by: Association for European Paediatric and Congenital Cardiology (AEPC). *Eurpace.* 2015;17:1601-87.