CARDIOCORE. 2018;53(4):e35–e37

Cardiocore

www.elsevier.es/cardiocore

Observaciones Clínicas

Torsade de Pointes como primera manifestación de insuficiencia suprarrenal

Virgilio Martínez-Mateo[a,*], *Julia Silva-Fernández*[b], *Manuel José Fernández-Anguita*[a] *y Laura Cejudo-del Campo*[a]

[a] *Servicio de Cardiología, Hospital La Mancha Centro, Alcázar de San Juan, Ciudad Real, España*
[b] *Servicio de Endocrinologia, Hospital La Mancha Centro, Alcázar de San Juan, Ciudad Real, Ciudad Real, España*

INFORMACIÓN DEL ARTÍCULO

Historia del artículo:
Recibido el 2 de noviembre de 2017
Aceptado el 13 de febrero de 2018
On-line el 17 de marzo de 2018

Palabras clave:
Insuficiencia suprarrenal
Torsade de Pointes
QT largo

RESUMEN

Presentamos un caso de *Torsade de Pointes* como primera manifestación de insuficiencia suprarrenal. Se trata de una mujer de 56 años de edad sin antecedentes de interés que ingresó en urgencias por síncopes de repetición en las últimas 24 h. Episodios repetitivos y sostenidos de taquicardia ventricular polimórfica fueron presenciados a su llegada con evidencia de QTc anormalmente prolongado. Además de forma progresiva aparición hipotermia, hipoglucemia e hiponatremia (125 mEq/ml) de manera espontánea. Ante la alta sospecha clínica de insuficiencia suprarrenal y la situación clínica de urgencia vital fueron administradas altas dosis de corticoides con lo que las alteraciones metabólicas y electrocardiográficas fueron progresivamente corrigiéndose. Posteriormente, el estudio hormonal demostró niveles bajos de cortisol sistémico con valores normales de ACTH, indicando un origen secundario de la insuficiencia que se confirmó por la presencia de silla turca vacía en una resonancia magnética craneal. Nuestro caso ilustra la importancia de considerar el diagnóstico de insuficiencia suprarrenal en los casos de *Torsade de Pointes* y QT largo ya que su corrección es crucial para mejorar su pronóstico.

© 2018 SAC. Publicado por Elsevier España, S.L.U. Todos los derechos reservados.

Torsade de Pointes as first manifestation of adrenal insufficiency

Keywords:
Adrenal insufficiency
Torsade de Pointes
Long QT

ABSTRACT

We describe a case of *Torsade de Pointes* as first manifestation of adrenal insufficiency. A 56-year-old female without remarkable medical history was admitted in our hospital because syncopes in last 24 hours. Repetitive polymorphic ventricular tachycardia were documented in the setting of QT interval prolongation. Indeed, spontaneous hypothermia, severe hypoglycemia and hyponatremia (125 mEq/ml) were appearing progressively. Due to high clinical suspicion of adrenal insufficiency and patient status of vital emergency an empirical treatment with high doses of glucocorticoids was started. Under this treatment, metabolic and electrocardiographic abnormalities were progressive corrected. The complete endocrine

* *Autor para correspondencia.*
Correo electrónico: virgiliomed@hotmail.com (V. Martínez-Mateo).
https://doi.org/10.1016/j.carcor.2018.02.002
1889-898X/© 2018 SAC. Publicado por Elsevier España, S.L.U. Todos los derechos reservados.

study detected systemic low level of cortisol with normal values of ACTH suggesting diagnosis of secondary adrenal insufficiency due to an empty sellar documented in a craneal magnetic resonance. Our case illustrates that adrenal insufficiency should be considered in patients with QT prolongation and *Torsade de Pointes* since an urgent correction of cortisol levels is crucial to improve the prognosis of these patients.

© 2018 SAC. Published by Elsevier España, S.L.U. All rights reserved.

La *Torsade de Pointes* (TdP) es una forma de taquicardia ventricular polimórfica que ocurre en el contexto de alargamiento del intervalo QT ya sea por condiciones adquiridas o congénitas[1]. Se caracteriza por la presencia de complejos QRS de amplitud cambiante de forma helicoidal alrededor de la línea de base a una frecuencia cardiaca de 200-250 latidos por minuto (lpm). Las TdP suelen ser autolimitadas en el tiempo, terminando espontáneamente, aunque la mayoría de los pacientes sufren múltiples episodios de la arritmia que pueden recurrir y degenerar en fibrilación ventricular y muerte súbita cardiaca. Las formas adquiridas de QT largo pueden ser secundarias a causas metabólicas, dietas líquidas proteicas, enfermedad isquémica cerebral, bradiarritmias, trastornos electrolíticos y hormonales o efecto de diferentes medicamentos (sobre todo fármacos antiarrítmicos del grupo IA y III)[1].

Presentamos el caso de TdP como primera manifestación de insuficiencia suprarrenal (IS). Se trata de una mujer de 56 años de edad de origen árabe sin antecedentes de interés que acudió a urgencias de nuestro centro por síncopes de repetición en las últimas 24 h. Previamente al ingreso negaba síntomas. A su llegada presenta un nuevo episodio sincopal acompañado de cianosis central y respiración agónica, constatándose en el monitor electrocardiográfico una racha sostenida de taquicardia ventricular polimórfica a 250 lpm (fig. 1A). Después de 30 seg la taquicardia cedió espontáneamente recuperándose el nivel de consciencia. El electrocardiograma de 12 derivaciones (fig. 1B) realizado después del episodio mostró un ritmo sinusal a 60 lpm con intervalo PR, QRS y segmento ST normales y un QT corregido de 570 mseg. Mediante ecocardiograma transtorácico se descartó cardiopatía estructural y la analítica de urgencias básica no mostró ninguna alteración significativa, incluyendo función renal y niveles de electrólitos. La paciente fue ingresada en la unidad de cuidados intensivos donde rachas repetitivas de TdP fueron evidenciadas acompañadas además de aparición progresiva de hipotensión a pesar de volumen, hipotermia espontánea (hasta 32 °C), episodios de hipoglucemia severa (hasta 40 mg/dl) e hiponatremia (125 mEq/ml). Ante esto, dada la situación de urgencia vital y alta sospecha clínica de IS, se inició de manera empírica tratamiento con altas dosis de glucocorticoides. Bajo este tratamiento las alteraciones metabólicas fueron corrigiéndose y el intervalo QT normalizándose, desapareciendo las rachas de TdP. Los corticoides fueron titulándose hasta dosis bajas orales con buena tolerancia. El estudio hormonal detectó niveles bajos de cortisol sistémico (0,19microgramos/dL [referencia 6,2-19,4]) con valores normales de ACTH (20,3 pg/ml [referencia 4,7-48,8]) sugestivo de IS secundaria. Además los valores de LH y FSH fueron bajos (5,7 y 18,4 mUI/ml respectivamente [referencias 16-64 y 20-153]. El resto de los valores hormonales del eje hipofisario dentro de la normalidad (prolactina 11,6 ng/ml [referencia 4,79-23,3]; GH 0,28 ng/ml [referencia 0,06-6,88]; TSH 4,56 [referencia 0,27-4,75). En el seguimiento se propuso realizar estudio genético para despistaje de síndrome de QT largo congénito opción que rechazó la paciente, aceptando la realización de una resonancia magnética craneal abierta (fig. 2) donde se detectó

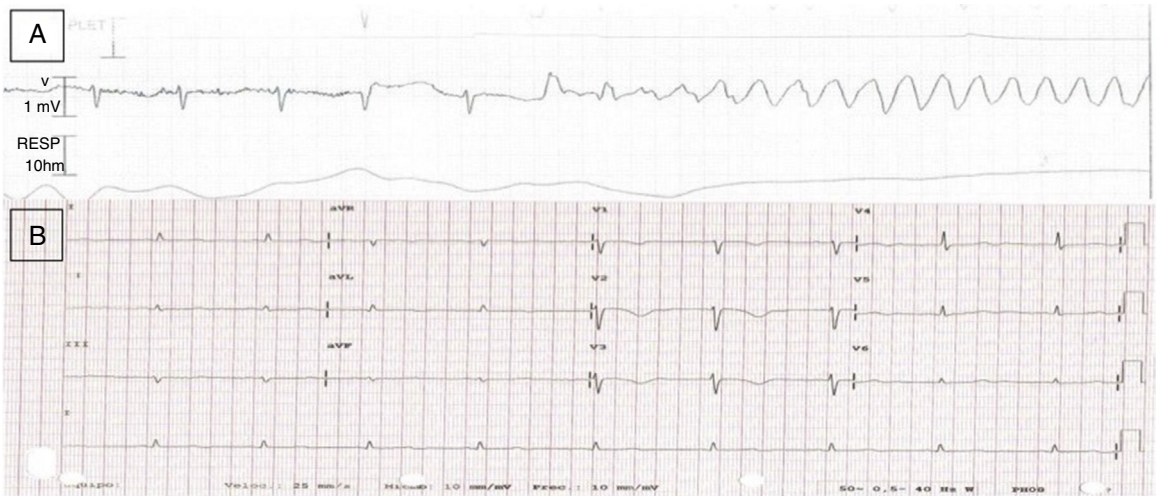

Figura 1 – 1 A Electrocardiograma (ECG) durante síntomas con inicio de la TVS helicoidal a 250 lpm. 1 B ECG posterior al episodio con ritmo sinusal a 60 lpm y QTc de 570 mseg.

Figura 2 – Corte de RM craneal abierta de bajo campo, secuencia T2 en plano sagital, donde se evidencia silla turca vacía (círculo). Debido a claustrofobia a la paciente no se le pudo realizar RM de alto campo.

una silla turca vacía que se consideró como la causa de la IS secundaria.

La aparición de TdP como primera manifestación de IS es excepcional[2,3]. Sin embargo, como en nuestro caso, es importante considerar la IS como causa de QT largo en todo paciente con TdP dado que su urgente corrección es vital, así como tener presente esta posible complicación, con vigilancia estrecha del QT, en aquellos pacientes con diagnóstico o sospecha de IS para prevenir y tratar su aparición. De hecho, aunque no desarrollen TdP, es bien conocido que en los pacientes con IS el intervalo QT tiende a estar prolongado independientemente de los niveles de electrólitos u otras hormonas en sangre[4]. Los mecanismos por los que se produce este fenómeno no están claros aunque se ha postulado que la sobrecarga de calcio y potasio intracelular secundaria a disfunción de varios canales iónicos desempeñarían un papel central[3]. En este contexto, las TdP podrían iniciarse por un latido ventricular prematuro producido por un pospotencial temprano generado durante la fase de repolarización anormalmente alargada. Por último nos gustaría resaltar el hallazgo de una silla turca vacía como causa del déficit de ACTH, una asociación poco frecuente[5], que en nuestro caso asumimos por la presencia de otras alteraciones hormonales compatibles y considerar menos probables otras causas de IS secundaria.

Conflicto de intereses

Los autores declaran no tener ningún conflicto de intereses.

bibliografía

1. El-Sherif N, Turitto G. Torsade de pointes. Curr Opin Cardiol. 2003;18:6.
2. Nishizawa S, Nakamura T, Hamaoka T, et al. Lethal arrhythmia and corticosteroid insufficiency. Am J Emerg Med. 2009;27:1167.e1–3.
3. Komuro J, Kaneko M, Ueda K, et al. Adrenal insufficiency causes life-threatening arrhythmia with prolongation of QT interval. Heart Vessels. 2016;31:1003–5.
4. Somerville W, Levine HD, Thorn GW. The electrocardiogram in Addison's disease. Medicine (Baltimore). 1951;30:43–79.
5. De Marinis L, Bonadonna S, Bianchi A, et al. Primary empty sella. J Clin Endocrinol Metab. 2005;90:5471–7. Epub 2005 Jun 21.