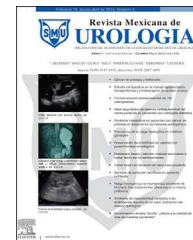



Revista Mexicana de
UROLOGIA

ÓRGANO OFICIAL DE DIFUSIÓN DE LA SOCIEDAD MEXICANA DE UROLOGÍA

www.elsevier.es/uromx



CASO CLÍNICO

El absceso perirrenal, ¿búsqueda o hallazgo?



M.P. Ávila-Boza^{a,*} y M.C. Guido-Ortiz^b

^a Servicio de Urología, Hospital General de México Dr. Eduardo Liceaga, Instituto Mexicano del Seguro Social, México Distrito Federal, México

^b Departamento de diagnóstico por imagen, Hospital General de Zona # 57, Instituto Mexicano del Seguro Social (IMSS), Estado de México, México

Recibido el 27 de noviembre de 2013; aceptado el 13 de octubre de 2014

Disponible en Internet el 27 de noviembre de 2014

PALABRAS CLAVE

Absceso perirrenal;
Infección de vías
urinarias complicada

KEYWORDS

Perirenal abscess;
Complicated urinary
tract infection

Resumen El absceso perirrenal, además de ser una dolencia relativamente rara, presenta la indeseable cualidad de ser de diagnóstico tardío y de tener que ingresar frecuentemente en servicios no urológicos/quirúrgicos, lo cual condiciona una mortalidad no desdeñable, una sobreestancia hospitalaria y complicaciones relacionadas con la sepsis y los procesos patológicos asociados (diabetes mellitus, nefropatía obstructiva). Mantener esta dolencia en cuenta, junto con el uso racional de los medios diagnósticos permitirá un diagnóstico precoz y una resolución más rápida así como una estancia hospitalaria reducida. Presentamos 2 casos representativos en una unidad de segundo nivel del Instituto Mexicano del Seguro Social.

© 2013 Sociedad Mexicana de Urología. Publicado por Masson Doyma México S.A. Todos los derechos reservados.

Perirenal abscess: Looked for or found?

Abstract In addition to being a relatively rare pathology, perirenal abscess also has the undesirable quality of being of late diagnosis and is frequently admitted into non-urologic/surgical services; this conditions a considerable mortality rate, prolonged hospital stay, and complications related to sepsis and associated pathologies (diabetes mellitus, obstructive nephropathy). Keeping this pathology in mind, together with the rational use of diagnostic aids, will enable early diagnosis and a more rapid disease resolution, as well as a reduced hospital stay. We present herein 2 representative cases at a secondary care hospital of the *Instituto Mexicano del Seguro Social*.

© 2013 Sociedad Mexicana de Urología. Published by Masson Doyma México S.A. All rights reserved.

* Autor para correspondencia. Dr. Balmis No.148, Col. Doctores, Delegación Cuauhtémoc, México, D.F., C.P. 06726.
Teléfono: +27 89 20 00.

Correo electrónico: polet88@hotmail.com (M.P. Ávila-Boza).

Introducción

Los abscesos perirrenales generalmente son el resultado de la rotura de un absceso cortical agudo hacia el espacio perirrenal por debajo de la fascia de Gerota o de siembras hematógenas provenientes de otros focos sépticos (pacientes con piodermitis), principalmente asociadas a litiasis que tienden particularmente a la formación de estos abscesos (Campbell). Es ampliamente conocida la relación de este tipo de abscesos con la diabetes mellitus (al menos un tercio de los casos se relaciona con esta)^{1,2} y no es raro un comportamiento clínico atípico en este tipo de pacientes³. Se ha discutido esta tendencia del paciente diabético y se ha asociado a disfunción neurógena vesical de los diabéticos, mayor presencia de alteraciones anatómicas de la vía urinaria (cistocèle, rectocèle) y alteración de la función leucocitaria; la glucosuria, aunque no está directamente relacionada, cuando es intensa, podría facilitar una disminución de la actividad fagocítica de los leucocitos⁴. Es una dolencia poco frecuente; en una serie de 540 abscesos retroperitoneales se encontró en casi el 0.2% de las hospitalizaciones⁵. Se ha reportado una incidencia de 1-10 casos por cada 10,000 ingresos hospitalarios; los hombres y las mujeres se ven afectados con igual frecuencia⁶, aunque existen series donde predomina en la población femenina^{7,8}. Predomina entre la 5.^a y 7.^a décadas de la vida. La mortalidad ha descendido de casi el 50% en las primeras series a menos del 10%⁹.

Se presentan 2 casos representativos.

Caso número 1

Paciente femenino de 60 años, casada, analfabeta, madre de 3 hijos, DM2 de 15 años de diagnóstico, en tratamiento con glibenclámda 5 mg 2 veces al día, metformina 850 mg 2 veces al día, sin apego nutricional. El 29 de marzo de 2012 acude a urgencias con dolor abdominal y en flanco izquierdo de 5 d de evolución acompañado de náuseas, vómito y fiebre; atención inicial en medio privado con tratamiento no especificado, a la exploración física se describe «puntos ureterales positivos», «Giordano bilateral positivo». Los resultados de laboratorio iniciales fueron Hb 11.1 g/dL, Hto 31%, leucocitos 31,400, 93% segmentados, bandas 2%, glucemia 374 mg%, creatinina 4.7 mg%, EGO: pH 7, sangre ++, leucocitos +++, cuerpos cetónicos ++. La USG (realizada en medio privado) reporta riñón derecho disminuido de tamaño, pielonefritis agudizada izquierda con microlitos. Inicia manejo antibiótico con ciprofloxacino. Dos días después presenta datos de acidosis metabólica, concluyéndose cetoacidosis diabética y se inicia tratamiento. El 2 abril de 2012 una nueva USG reporta lito en colector inferior izquierdo de 9.9 mm sin condicionar hidronefrosis. Al día siguiente ingresa en medicina interna, se consigna dolor a la palpación en fosa lumbar izquierda y al peloteo renal (maniobra de Guyon), afebril en ese momento, aún con descontrol metabólico con glucemia de 277 mg%, todavía mayor elevación de creatinina a 7.5 mg%, persiste con leucocitosis con 20,900 con 17,400 neutrófilos, se cambia tratamiento antibiótico a cefalosporina de tercera generación y clindamicina; inicia tratamiento con insulina basal; aunque se considera la posibilidad de absceso perirrenal se descarta tomando como base los

reportes ultrasonográficos. Muestra una evolución insatisfactoria, presentando dolor lumbar izquierdo con irradiación a región umbilical, curva térmica errática y leucocitosis. Una nueva USG (12 de abril de 2012) reporta nuevamente riñón derecho disminuido de tamaño, el izquierdo aumentado de volumen con disminución difusa de su ecogenicidad y apariencia pielonefítica. Dada la persistencia de fiebre, dolor y leucocitosis se solicita TC de abdomen la cual reporta (13 de abril de 2012) aumento de volumen de riñón izquierdo con lesión hipodensa y homogénea que lo rodea y lo infiltra, sin presencia de gas con medición 105×86 mm; se concluye absceso perirrenal izquierdo. Pasa a cargo de urología quien interviene quirúrgicamente con colocación de drenaje tipo Saratoga; posteriormente, egresa con mejoría (fig. 1).

Caso número 2

Paciente masculino de 73 años con antecedente de hipertensión arterial sistémica de 8 años de diagnóstico y DM2 de 2 años de diagnóstico, proveniente del Hospital de Oncología de CMN sXXI con diagnóstico de carcinoma de urotelio no especificado, clasificado como grado IV por T3 N1 M0 con segundo primario adenocarcinoma acinar de próstata T 2b N0 M0 Gleason 6, sometido a nefrectomía radical derecha + cistoprostatectomía + neovejiga. Sometido a quimioterapia con carboplatino y gemcitabina (un ciclo) el 24 de agosto de 2013. Acude nuevamente a dicha unidad el 07 de septiembre de 2013 por sintomatología gastrointestinal severa y elevación de azoados: valores iniciales creatinina 1.8 mg/dL, urea 188 mg/dL, BUN 87.7 mg/dL, sodio 126 mEq/L, potasio 5.6 mEq/L; y controles (12 de septiembre de 2013) creatinina 2.2 mg/dL, urea 192 mg/dL y BUN 89 mg/dL, enviado a HGZ el 14 de septiembre de 2013 para

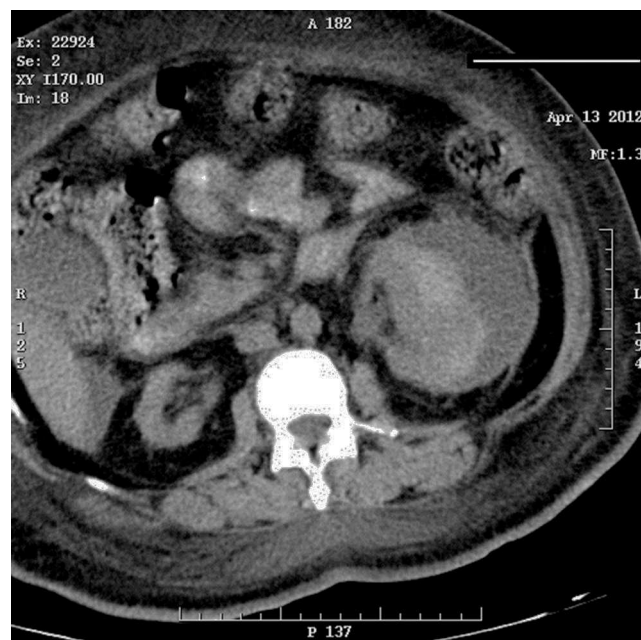

Figura 1 Riñón derecho con cambios inflamatorios crónicos. Riñón izquierdo con lesión heterogénea (densidad líquida y sólida), con presencia de gas entre la cápsula renal y la corteza, sin eliminación del medio de contraste.

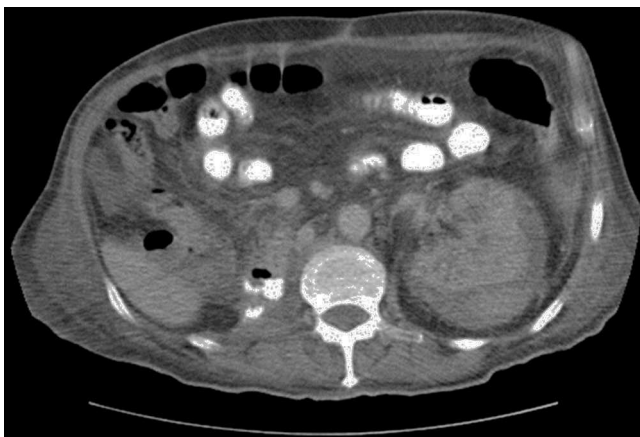


Figura 2 En la imagen ilustrada no se observa el riñón derecho. Riñón izquierdo, con lesión heterogénea, densidades líquidas y sólidas, escaso gas en el seno renal, con falta de eliminación del medio de contraste.

continuar tratamiento y vigilancia. Se le reporta a su ingreso deshidratado e hipoactivo. Valores iniciales de creatinina 2.4 mg/dL, urea 216 mg/dL y BUN 102 mg/dL, Hb 10.9 g/dL y Hto 34.7% con 12,300 leucocitos, sodio 138 mEq/L, potasio 3.94 mEq/L. Ingresa a medicina interna el 16 de septiembre de 2013; se le reporta a su ingreso despierto pero desorientado y renuente a la exploración, pálido, regularmente hidratado, se le encuentra febril, sonda uretral drenando orina con sedimento macroscópico. Se realiza TC de cráneo con reporte de imagen sugestiva de metástasis, persiste febril y muestra leucocitosis de 19,800. Se considera la posibilidad de absceso pélvico vs. perirrenal, y se realiza TC de abdomen y pelvis el 19 de septiembre de 2013; se reporta absceso perirrenal de riñón único y se solicita valoración quirúrgica pero es rechazada por los familiares. Persiste febril y comienza con manifestaciones de hipoperfusión con hipotensión, llenado capilar lento y oliguria (24 de septiembre de 2013), fallece el 30 de septiembre de 2013 (fig. 2).

Discusión

Más del 75% de los abscesos renales y perirrenales se forman a partir de una infección inicial de las vías urinarias, la infección asciende desde la vejiga hasta el riñón produciendo pielonefritis antes que un absceso, las bacterias pueden invadir directamente el parénquima renal desde la médula hasta la corteza. Los conductos vasculares también pueden favorecer el desplazamiento de los microorganismos. Las zonas con abscesos que se forman dentro del parénquima pueden romperse en el espacio perirrenal. Los riñones y las glándulas suprarrenales están rodeados por una capa de grasa perirrenal que a su vez está rodeada por la fascia de Gerota, la cual se extiende hacia arriba hasta el diafragma y hacia abajo hasta la grasa pélvica. Cuando los abscesos se propagan por el espacio perirrenal pueden fistulizarse a través de la fascia de Gerota y penetrar en el psoas¹⁰ o en los músculos transversos para alcanzar por delante la cavidad abdominal, por arriba el espacio subdiafragmático o por debajo la pelvis, inclusive hasta manifestarse como masas subcutáneas¹¹. De los diversos factores de riesgo que se han vinculado a la formación de los abscesos perirrenales, el

más importante es la existencia de una nefrolitiasis simultánea con obstrucción del flujo urinario. Entre 20-60% de los pacientes con abscesos perirrenales tienen cálculos renales. Otros factores de riesgo conocidos son las anomalías anatómicas de las vías urinarias, el antecedente de traumatismo o de intervención urológica y la diabetes mellitus, pero hasta un 30% se originan en otros focos sépticos lejanos. Los pacientes con enfermedad poliquística renal sometidos a hemodiálisis y que cursan con infección de vías urinarias también desarrollan frecuentemente absceso perirrenal.

Los gérmenes más frecuentemente asociados con los abscesos perirrenales con *Escherichia coli* (*E. coli*), especies de *Proteus* y de *Klebsiella*¹². *E. coli* es la especie aerobia que más frecuentemente se aísla; parece tener propiedades singularmente virulentas para las vías urinarias, incluyendo factores que favorecen la adherencia a las células uroteliales. La ureasa del *Proteus* desdobra la urea y forma así un medio más alcalino y más favorable para la proliferación bacteriana; es común encontrar especies de *Proteus* vinculadas a los grandes cálculos de estruvita formados por la precipitación de sulfato amónico/magnésico en un medio alcalino, estos cálculos sirven de nido para la infección recidivante de las vías urinarias. No es infrecuente el cultivo de más de un germen en los abscesos perirrenales. Las especies de *Candida* también son microorganismos que deben considerarse como causa de abscesos perirrenales. Este hongo invade el riñón por vía hematogena o ascendiendo de la vejiga; la obstrucción ureteral por amasijos del hongo son características de esta última vía de infección

Las manifestaciones de los abscesos perirrenales son muy inespecíficas, suele haber dolor abdominal y en el flanco, sin embargo entre un tercio y la mitad de los pacientes se encuentra afebril, puede palparse una masa abdominal o en el flanco, el dolor puede irradiarse a la ingle o a la pierna especialmente cuando la infección se extiende al psoas. Es frecuente que el diagnóstico de absceso perirrenal, como sucede con el de absceso esplénico, se establezca tardíamente y aún tiene una mortalidad considerable; debe sospecharse seriamente en aquellos pacientes con signos y síntomas de pielonefritis y en los que la fiebre ha durado más de 5 d al ingreso y persiste al cabo de 4-5 d de tratamiento, cuando los urocultivos muestran una flora polimicrobiana, cuando se conoce antecedente de litiasis renal y cuando la fiebre y la piuria coinciden con un cultivo estéril. Debe sospecharse un absceso del psoas si el paciente presenta claudicación de la pierna ipsilateral con tendencia a la flexión y rotación de la misma.

La USG renal y la TC abdominal son las técnicas diagnósticas más útiles, siendo particularmente precisas en demostrar los detalles anatómicos y la ruta de diseminación a los tejidos circundantes, lo cual puede ser útil en la planeación del abordaje quirúrgico para el drenaje; si se diagnostica un absceso perirrenal debe verificarse la posibilidad de nefrolitiasis, especialmente si un pH urinario alto muestra la presencia de bacterias que desdoblan la urea.

Los hallazgos de laboratorio incluyen leucocitosis (no es raro por encima de 20,000) elevación de creatinina y piuria en más del 75% de los casos. Edelstein y McCabe (1988) demostraron la presencia de urocultivo con los gérmenes involucrados solo en el 37% de los casos. Un hemocultivo positivo, en particular si coexisten diversos microorganismos, muestra la presencia de absceso

perirrenal pero la identificación de todos los organismos solo se logró en el 42% de los casos, por lo cual la terapéutica antimicrobiana basada en cultivos podría no ser idónea.

Aunque el tratamiento de los abscesos renales y perirrenales, al igual que el de otros abscesos intraabdominales, consiste en el drenaje quirúrgico del pus (descrito ya desde 1474 por el médico francés Germain Colotin)¹³ además del tratamiento antibiótico, o la nefrectomía si el riñón no es funcional, la guía ultrasonográfica o la localización tomográfica han hecho posible el drenaje percutáneo de pequeñas colecciones (Haaga y Weinstein, 1980; Elyaderani et al., 1981; Edelstein and McCabe, 1988)¹⁴, permitiendo tinción de Gram, de utilidad en la guía antibiótica, además de permitir un drenaje primario para atención secundaria de la dolencia subyacente o para realizar la nefrectomía al mejorar las condiciones del paciente. El tratamiento antibiótico es útil en el control de la sepsis y para limitar la diseminación de la infección, sin embargo los reportes de tratamiento exitoso únicamente con antibióticos son inusuales¹⁵. Un análisis detallado de 52 abscesos perirrenales en 1974 realizado por Thorley y colaboradores apoya esta pauta. En este estudio, la mitad de los pacientes ingresaron en servicios médicos y la otra mitad en servicios quirúrgicos. Murieron el 65% de los ingresados en los servicios médicos murieron, y el 23% de los ingresados en los servicios quirúrgicos; esta tasa de mortalidad refleja las diferencias de los grupos de pacientes: los que ingresaron en los servicios médicos habitualmente se encontraron más enfermos y tuvieron fiebres más altas, más enfermedades coexistentes y síntomas más vagos, y lo más importante, ninguno de los que ingresaron en los servicios médicos tuvo un diagnóstico inicial de absceso perirrenal mientras que el 73% de los ingresados en los servicios quirúrgicos ya lo tenían. Aunque el 71% de todos los pacientes se sometieron a tratamiento quirúrgico, el retraso diagnóstico en aquellos ingresados en los servicios médicos demoró el tratamiento definitivo, y como consecuencia, causó mayor mortalidad; en este estudio el diagnóstico inicial más común fue pielonefritis.

Conclusión

El absceso perirrenal en una dolencia que aunque tenga una casuística relativamente baja debe considerarse en todo paciente con diabetes mellitus, litiasis urinaria o malformación de las vías urinarias con proceso infeccioso de las vías urinarias cuya respuesta al tratamiento sea insatisfactoria y curse con leucocitosis elevada. Los métodos de diagnóstico como el ultrasonido o la tomografía habitualmente permiten un diagnóstico adecuado y un tratamiento quirúrgico apropiado, en ocasiones evitando la cirugía radical mediante métodos invasivos guiados.

Financiación

Las autoras no recibieron patrocinio para llevar a cabo este artículo.

Conflicto de intereses

Las autoras declaran no tener ningún conflicto de intereses.

Bibliografía

1. Mnif MF, Kamoun M, Kacem FH, et al. Complicated urinary tract infections associated with diabetes mellitus: Pathogenesis, diagnosis and management. *Indian J Endocrinol Metab.* 2013;17:442-5.
2. Thorley JD, Jones SR, Sanford JP. Perinephric abscess. *Medicine (Baltimore).* 1974;53:441-51.
3. Halabe CJ, Malaváez VM, Medina RE, et al. La variada expresión del absceso perirrenal. Informe de ocho casos atípicos en pacientes diabéticos. *Rev Med Inst Mex Seguro Soc.* 1985;23:373-7.
4. Pallarés J, López A, Cano A, et al. La infección urinaria en el diabético. *Aten Primaria.* 1998;21:1-9.
5. Altemeier WA, Alexander JW. Retroperitoneal abscess. *Arch Surg.* 1961;83:512-24.
6. Gardiner RA, Gwynne RA, Roberts SA. Perinephric abscess. *BJU Int.* 2011;107 Suppl 3:20-3.
7. Fullá OJ, Storme CO, Fica CA, et al. Abscesos renales y perirrenales: análisis de 44 casos. *Rev Chil Infect.* 2009;26:445-51.
8. Maldonado-Alcaraz E, Ixquiac-Pineda G, López-Sámano V, et al. Perinephric abscess: Associated factors and mortality. *Arch Esp Urol.* 2008;61:7-12.
9. Ko MC, Chiu AW, Liu CC, et al. Effect of diabetes on mortality and length of hospital stay in patients with renal or perinephric abscess. *Clinics.* 2013;68:1109-14.
10. Alvi AR, Ur Rehman Z, Nabi ZU. Pyogenic psoas abscess: Case series and literature review. *Trop Doct.* 2010;40:56-8.
11. Nakanishi S, Hatayama T. Case of extensive retroperitoneal abscess in a subcutaneous mass. *Hinyokika Kyo.* 2008;54:111-3.
12. Takebayashi K, Matsumoto S, Nakagawa Y, et al. Endogenous endophthalmitis and disseminated intravascular coagulation complicating a Klebsiella pneumoniae perirenal abscess in a patient with type 2 diabetes. *Am J Med Sci.* 2005;329:157-60.
13. El-Nahas AR, Faisal R, Mohsen T, et al. What is the best drainage method for a perinephric abscess? *Int Braz J Urol.* 2010;36:29-37.
14. Soria FGR, Hernandez LMA, Jaspersen GJ, et al. Experiencia en el tratamiento del absceso perinefrítico en el Servicio de Urología y Nefrología del Hospital General de México y revisión de la literatura. *Rev Mex Urol.* 1993;53:14-8.
15. Peces R, Fernández JE, González E, et al. Pielonefritis enfisematosa con absceso perirrenal resueltos con tratamiento médico conservador. *Nefrología.* 2007;27:1-3.