



CASO CLÍNICO

Cáncer germinal de testículo asociado a tumor de Buschke-Löwenstein



Á. Jaimes-Torres^a, R. Maldonado-Barrón^b, G. Alderete-Vázquez^c, O. Melín-Herrera^a
y E. Sánchez-Valdivieso^{d,*}

^a Departamento de Cirugía, Hospital de Alta Especialidad de Veracruz, Veracruz, México

^b Departamento de Colo-proctología, Hospital de Alta Especialidad de Veracruz, Veracruz, México

^c Departamento de Patología, Hospital de Alta Especialidad de Veracruz, Veracruz, México

^d Departamento de Investigación Médica, Hospital de Alta Especialidad de Veracruz, Veracruz, México

Recibido el 27 de agosto de 2014; aceptado el 13 de octubre de 2014

Disponible en Internet el 27 de noviembre de 2014

PALABRAS CLAVE

Cáncer testicular;
Tumor de Buschke-Löwenstein;
Papilomavirus

Resumen El cáncer de testículo representa el 1% de las neoplasias malignas en los hombres. Se ha reportado un incremento en su incidencia en los últimos años. El tumor de Buschke-Löwenstein o condiloma acuminado gigante es una neoplasia de crecimiento lento en forma de coliflor, notable por su tamaño y presentación, que se ha asociado con enfermedades de transmisión sexual. Presentamos el caso de un varón de 18 años de edad, que presenta un tumor perianal de más de 3 años de evolución, además de una masa testicular de 6 meses de evolución. El tumor perianal y el cáncer testicular fueron resecados quirúrgicamente; los diagnósticos histopatológicos fueron de tumor de Buschke-Löwenstein y cáncer testicular germinal. Recibió quimioterapia para el cáncer testicular y se encuentra vivo y bien a un año de seguimiento. Esta asociación es relevante debido a que se ha reportado alta incidencia de infección por el papilomavirus en pacientes con cáncer de testículo, lo que podría evidenciar un papel de este virus en la génesis del tumor testicular.

© 2014 Sociedad Mexicana de Urología. Publicado por Masson Doyma México S.A. Todos los derechos reservados.

KEYWORDS

Testicular cancer;
Buschke-Löwenstein tumor;
Human papillomavirus

Testicular germ cell cancer associated with Buschke-Löwenstein tumor

Abstract Testicular cancer represents 1% of the malignant neoplasias in men, with a reported increase in its incidence over the last few years. The Buschke-Löwenstein tumor, or giant condyloma acuminatum, is a slow-growing cauliflower-shaped tumor, striking because of its size and presentation, that has been associated with sexually transmitted diseases. We present herein the case of an 18-year-old man presenting with a perianal tumor of more than 3-year

* Autor para correspondencia. Departamento de Investigación Médica, Hospital de Alta Especialidad de Veracruz, Av. 20 de Noviembre s/n, Col. Centro, Veracruz, Ver., México. Teléfono: +52.229.202.1260; fax: +52.229.202.1260.

Correo electrónico: easanchezv@gmail.com (E. Sánchez-Valdivieso).

<http://dx.doi.org/10.1016/j.uromx.2014.10.007>

2007-4085/© 2014 Sociedad Mexicana de Urología. Publicado por Masson Doyma México S.A. Todos los derechos reservados.

progression, together with a testicular mass of 6-month progression. The perianal tumor and testicular mass were surgically resected and the histopathological diagnoses were Buschke-Löwenstein tumor and germ cell testicular cancer. The patient underwent chemotherapy for the testicular cancer and is doing well at the 1-year follow-up. This disease association is relevant because a high incidence of infection due to human papillomavirus in patients with testicular cancer has been reported, suggesting that this virus plays a role in testicular tumorigenesis.

© 2014 Sociedad Mexicana de Urología. Published by Masson Doyma México S.A. All rights reserved.

Introducción

El cáncer de testículo es raro, representa el 1% de las neoplasias malignas en los hombres. Se ha sugerido que puede estar asociado a diferentes virus. El tumor de Buschke-Löwenstein (TBL), o condiloma acuminado gigante, es un raro tumor con aspecto de coliflor, de crecimiento lento, notable por alcanzar gran tamaño que suele afectar principalmente pene y región perianal¹. Es una enfermedad de transmisión sexual y la incidencia se estima en un 0.1% en la población general². Se ha asociado al virus del papiloma humano (VPH)³, y, además de su origen viral, se invocan como factores predisponentes el tratamiento con inmunosupresores sistémicos y otros cofactores carcinogénicos⁴, por lo que se puede desarrollar concomitantemente con otros tipos de cáncer. Presentamos aquí la asociación de estas raras situaciones en un paciente.

Presentación del caso

Se trata de un paciente masculino de 18 años de edad originario de la Ciudad de Veracruz, México, soltero, con retraso mental leve y antecedente de abuso sexual continuo durante su adolescencia y de presentar testículo derecho con criptorquidia. Inició su padecimiento 3 años antes del ingreso con la presencia de condilomas perianales, tratados quirúrgicamente con electrofulguración, los cuales presentaron recidiva; acude al hospital con crecimiento de los condilomas y una tumoración palpable a nivel testicular, del lado derecho, de 6 meses de evolución, la cual se trató con nueva electroresección (fig. 1-a y 1-b). El laboratorio reporta hemoglobina 9.4 g/dl, hematocrito 30%, plaquetas 260,000/dl, leucocitos 8,090/dl, tiempo de protrombina 14.1 seg, tiempo de tromboplastina parcial 31.6 seg. La prueba del VIH se reportó como negativa. Se reportaron los marcadores tumorales alfa-fetoproteína en 59.8 ng/ml, la fracción beta de gonadotropina coriónica en 28.7 mU/ml, y la deshidrogenasa láctica en 508 UI/ml. La tomografía axial computarizada mostró un conglomerado ganglionar retroperitoneal, hidronefrosis derecha severa y adenopatías inguinales bilaterales (fig. 2 a-b). Se realiza orquiectomía radical derecha y resección de condilomas por electrofulguración. El informe de patología es de tumor germinal mixto maligno, con componente de senos endodérmicos en el 60%, el 10% carcinoma embrionario, menos del 5% teratoma inmaduro, necrosis tumoral el 20%, con invasión vascular y

linfática, y condiloma acuminado gigante (TBL) o carcinoma verrucoso. El paciente recibe posteriormente tratamiento con quimioterapia a base de cisplatino, etopósido y bleomicina. La evolución ha sido satisfactoria y el paciente se encuentra actualmente vivo y bien.

Discusión

El cáncer de testículo representa el 1% de las neoplasias malignas en los hombres y se puede asociar a inmunodeficiencia. La teoría de vigilancia inmunológica del cáncer⁵ postulaba que el sistema inmune era el responsable del reconocimiento de antígenos de la superficie de las células neoplásicas y de la destrucción de la clona emergente de cáncer. Esta teoría predice que las poblaciones inmunodeficientes deberían experimentar altas tasas de cáncer de todos los tipos. Se creía que solo unos pocos cánceres relacionados con infección están asociados a deficiencia inmune⁶; sin embargo, el rango es más amplio, según un metaanálisis⁷ que comparó el desarrollo de cáncer entre pacientes con VIH/sida y receptores de trasplantes con enfermedad renal terminal, en donde aparece el cáncer testicular junto con el cáncer cerebral únicamente en pacientes con la infección viral y no en receptores de trasplantes con enfermedad renal terminal. Eso hace suponer que existe más de un mecanismo de control inmune para los diferentes tipos de cáncer. Aunque no se ha implicado ningún oncogén viral en el cáncer testicular asociado a VIH, sí están asociados con el cáncer testicular de pacientes no infectados por VIH, otros virus como en la orquitis por parotiditis epidémica, por virus de Epstein-Barr, por retrovirus humano endógeno K10 y por VPH⁸. En pacientes con diagnóstico de cáncer testicular, se ha encontrado un incremento significativo de infección por VPH⁹; lo que falta por dilucidar es si este fenómeno es causa o efecto, apoyando nuestro caso lo primero. Nuestro paciente presenta una tumoración germinal mixta testicular sincrónica. Si bien el antecedente de criptorquidia le confiere un riesgo 4-8 veces mayor de desarrollar tumores de células germinales cuando se comparan con sus contrapartes normales¹⁰, la histología más común en esos casos es el seminoma.

El TBL tiene una incidencia estimada del 0.1% en la población general y se transmite por contacto sexual. Se presenta más frecuentemente en el sexo masculino en una proporción 3:1, con una edad media de aparición de 50 años. La enfermedad se encuentra en el pene en el 81-94% de casos y en la zona anorrectal en el 10-17%². Aunque muchos no están

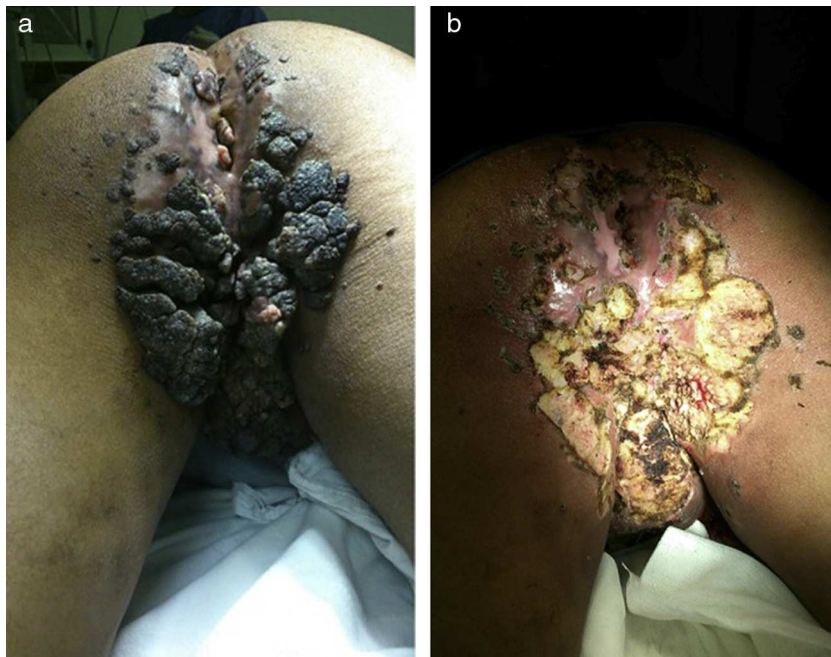


Figura 1 a) Fotografía clínica que muestra la severidad de las lesiones perianales. b) Aspecto de la zona quirúrgica posterior a la escisión de las lesiones perianales.

de acuerdo, el TBL puede considerarse una variante de bajo grado del carcinoma epidermoide de la región anogenital¹¹ y junto con la papilomatosis oral florida de Ackerman, la papilomatosis cutánea de Gottron y el epiteloma cuniculatum palmoplantar, pertenecen al subgrupo de carcinoma epidermoide denominado carcinoma verrucoso^{12,13}, postulándose como parte del espectro de lesiones que va desde la verruga genital simple hasta el cáncer epidermoide^{14,15}.

Pacientes a los que se les administra terapia fotodinámica para el tratamiento del TBL presentan una respuesta inflamatoria clínica e histológica marcada porque se desencadena una intensa activación de células inflamatorias y

se promueve la inmunidad local. La terapia fotodinámica puede inducir varias citocinas proinflamatorias para promover una respuesta inflamatoria y los linfocitos T aumentan durante el primer mes después de la terapia, lo que muestra que el efecto clave de la terapia fotodinámica es la inducción de inmunidad¹⁶, que puede disminuir también el riesgo de desarrollo de neoplasias.

Describimos aquí la asociación entre cáncer testicular y TBL cuya vinculación puede ser el VPH; aún falta por aclarar si el agente infectante causal del segundo puede también ser responsable de la génesis del primero o, como han sugerido otros autores¹⁷, solo es un efecto del estado de elevada vulnerabilidad en que se encuentra el paciente.

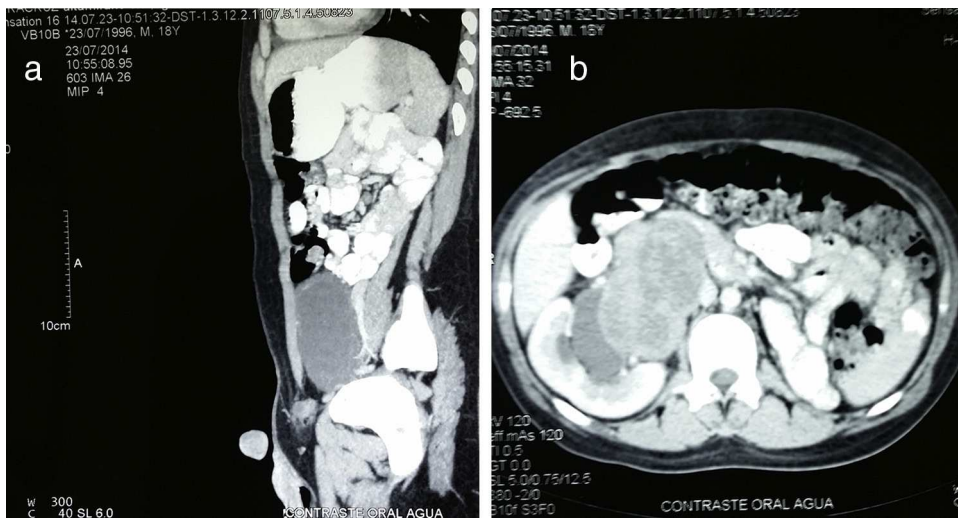


Figura 2 a) Imagen tomográfica de un corte sagital que demuestra una lesión retroperitoneal. b) Corte coronal que muestra la lesión retroperitoneal que comprime el hilio renal derecho.

Financiación

Los autores no recibieron patrocinio para llevar a cabo este artículo.

Conflicto de intereses

Los autores declaran no tener ningún conflicto de intereses.

Bibliografía

1. Aragón CM, Molina-Polo LD, Galicia SR, et al. Tumor de Buschke-Löwenstein. Reporte de un caso y revisión de la literatura. *Rev Mex Urol*. 2008;68:121-3.
2. Yasser Tahiri A, Fadl Tazi M, Elammari J, et al. Verrucous carcinoma arising in an extended giant condyloma acuminatum (Buschke-Löwenstein tumor): a case report and review of the literature. *J Med Case Rep*. 2013;7:273.
3. Framil VMS, Nadal SR, Stiepcich M, et al. Buschke-Loewenstein tumor: Identification of HPV type 6 and 11. *An Bras Dermatol*. 2012;87:131-4.
4. Moreira MP, Pérez LA, Colomé EM. Condiloma gigante inguinal (tumor de Buschke Lowenstein) con aspecto clínico de carcinoma escamoso. *Rev Cubana Med Trop*. 2000;52:70-2.
5. Burnet FM. The concept of immunological surveillance. *Prog Exp Tumor Res*. 1970;13:1-27.
6. Kinlen L. Infections and immune factors in cancer: The role of epidemiology. *Oncogene*. 2004;23:6341-8.
7. Grulich AE, van Leeuwen MT, Falster MO, et al. Incidence of cancers in people with HIV/AIDS compared with immunosuppressed transplant recipients: A meta-analysis. *Lancet*. 2007;370:59-67.
8. Powles T, Bower M, Daugaard G, et al. Multicenter study of human immunodeficiency virus-related germ cell tumors. *J Clin Oncol*. 2003;21:1922-7.
9. Garolla A, Pizzol D, Bertoldo A, et al. Testicular cancer and HPV semen infection. *Frontiers Endocrinol*. 2012;3:1-5.
10. Wood HM, Elder JS. Cryptorchidism and testicular cancer: Separating fact from fiction. *J Urol*. 2009;181:452-61.
11. Turkalj I, Djilas-Ivanović D, Boškov N, et al. Buschke-Löwenstein tumor: Squamous cell carcinoma of the anogenital region. *Srp Arh Celok Lek*. 2014;142:356-9.
12. Trombetta LJ, Place RJ. Giant condyloma acuminatum of the anorectum: Trends in epidemiology and management: Report of a case and review of the literature. *Dis Colon Rectum*. 2001;44:1878-86.
13. Micali G, Nasca MR, Innocenzi D, et al. Penile cancer. *J Am Acad Dermatol*. 2006;54:369-91.
14. Bertram P, Treutner KH, Rubben A, et al. Invasive squamous-cell carcinoma in giant anorectal condyloma (Buschke-Löwenstein tumor). *Langenbecks Arch Chir*. 1995;380:115-8.
15. Papiu HS, Dumnici A, Olariu T, et al. Perianal giant condyloma acuminatum (Buschke-Löwenstein tumor). Case report and review of the literature. *Chirurgia (Bucur)*. 2011;106:535-9.
16. Chu G-Y, Chang TC-C, Chang C-H. Buschke Löwenstein tumor (giant condyloma acuminatum) successfully treated by topical photodynamic therapy: A case report. *Dermatol Sin*. 2013;31, 94e97.
17. Bertazzoni G, Sgambato A, Migaldi M, et al. Lack of evidence of an association between seminoma and human papillomavirus infection using GP5+/GP6+ consensus primers. *J Med Virol*. 2013;85:105-9.