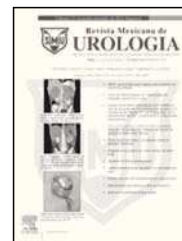




Revista Mexicana de  
**UROLOGIA**

ÓRGANO OFICIAL DE DIFUSIÓN DE LA SOCIEDAD MEXICANA DE UROLOGÍA

[www.elsevier.es/uromx](http://www.elsevier.es/uromx)



## CASO CLÍNICO

# Vejiga neurogénica no neurogénica (síndrome de Hinman). Dos tratamientos diferentes a un mismo problema

G. Manzo-Pérez<sup>a,\*</sup>, B. O. Manzo-Pérez<sup>b</sup>, O. A. Lazo-Cornejo<sup>c</sup>, R. E. Maldonado-Valadez<sup>a</sup>,  
O. R. Negrete-Pulido<sup>a</sup> y J. Sánchez-Gutiérrez<sup>a</sup>

<sup>a</sup> Servicio de Urología, Hospital Regional de Alta Especialidad del Bajío, León, Gto., México

<sup>b</sup> Residencia en la Especialidad de Urología, Hospital Civil "Fray Antonio Alcalde", Guadalajara, Jal., México

<sup>c</sup> Fellow en Urología Pediátrica, Hospital Regional de Alta Especialidad del Bajío, León, Gto., México

### PALABRAS CLAVE

Vejiga neurogénica no neurogénica;  
Síndrome de Hinman;  
Falla renal aguda;  
Falla renal crónica;  
Infección urinaria;  
México.

**Resumen** El síndrome de vejiga neurogénica no neurogénica, también conocido como síndrome de Hinman, es una entidad rara caracterizada por disfunción vesical miccional no neurogénica. Su diagnóstico es hecho por exclusión y se asigna a aquellos niños que tienen las características clínicas, radiológicas y urodinámicas de una vejiga neurogénica con disinergia del esfínter externo, pero sin evidencia de una alteración neurológica. Hinman y Baumann fueron los primeros en reportar en 1973, una serie de 14 casos de síndrome de vejiga neurogénica no neurogénica. Hinman y Baumann trataron a dichos pacientes con reeducación vesical e hipnosis. Estableciéndose que el reentrenamiento vesical y el tratamiento médico son efectivos para su manejo, sin embargo cuando ya hay un daño establecido al sistema urinario superior o está en riesgo, el tratamiento conservador se deja de lado y se prefiere un tratamiento quirúrgico. Debido a la baja incidencia de la enfermedad, aún no hay un consenso sobre el tratamiento o manejo más adecuado, por lo que es indispensable describir cada caso en lo posible para ayudar a generar el conocimiento que favorezca al mejor tratamiento de los pacientes con síndrome de Hinman.

Presentamos de manera simultánea 2 casos de pacientes masculinos de 10 y 12 años de edad con síndrome de Hinman, en quienes el tratamiento conservador no fue suficiente, ya que ellos presentaban un daño en el sistema urinario superior, siendo sometidos a tratamiento quirúrgico individualizado de acuerdo a cada caso. De esta manera describimos 2 soluciones diferentes para un mismo problema con buenos resultados.

### KEYWORDS

Nonneurogenic  
neurogenic bladder;  
Hinman syndrome;  
Acute renal failure;

**Nonneurogenic neurogenic bladder (Hinman syndrome): two different treatments for the same problem**

**Abstract** Nonneurogenic neurogenic bladder, also known as Hinman syndrome, is a rare entity characterized by nonneurogenic urinary bladder dysfunction. It is a diagnosis of exclusion and is

\* Autor para correspondencia: Calle 20 de Noviembre N° 211, Colonia San Felipe, C.P. 47750, Atotonilco El Alto, Jal., México. Teléfono: (044) 333440 5162. Correos electrónicos: [gil\\_jalpita@hotmail.com](mailto:gil_jalpita@hotmail.com), [urogil@hotmail.com](mailto:urogil@hotmail.com) (G. Manzo-Pérez).

Chronic renal failure;  
Urinary infection,  
Mexico.

assigned to those children that present with clinical, radiologic, and urodynamic characteristics of a neurogenic bladder with external sphincter dyssynergia, but with no evidence of any neurologic alteration. In 1973, Hinman and Baumann were the first to report a case series of 14 children with nonneurogenic neurogenic bladder and treated these patients with bladder re-education and hypnosis. Bladder re-training and medical treatment have been recognized as effective management. However, when there is established damage to the upper urinary system, or risk thereof, surgery is preferred over conservative treatment. Due to the low incidence of the disease, there is still no consensus as to the most adequate treatment or management, making it essential to describe every case possible in order to gain the necessary knowledge for providing the best treatment for patients with this syndrome.

We present the cases of two boys with Hinman syndrome, 10 and 12 years old, for whom conservative treatment was not sufficient given that they already presented with upper urinary system damage. They underwent successful surgical treatment that was individualized for each case, resulting in 2 different solutions for the same problem.

0185-4542 © 2014. Revista Mexicana de Urología. Publicado por Elsevier México. Todos los derechos reservados.

## Introducción

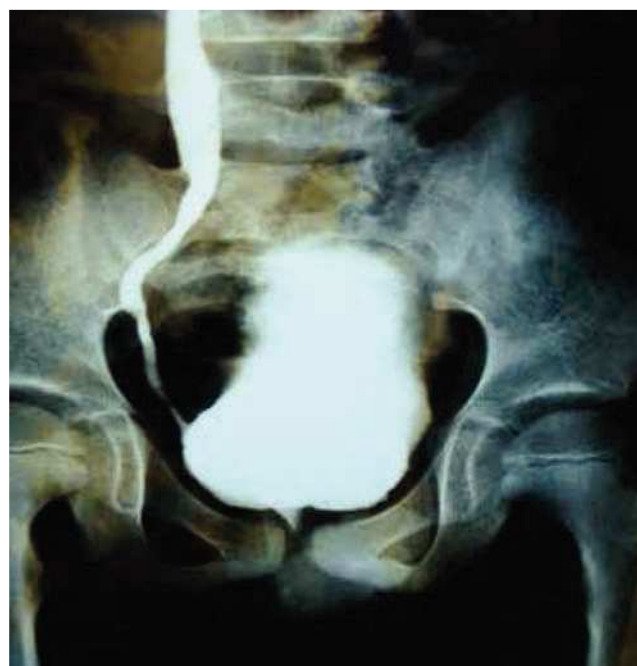El síndrome de vejiga neurogénica no neurogénica, también conocido como síndrome de Hinman, es una entidad rara caracterizada por disfunción vesical miccional no neurogénica. Generalmente se presenta en niños, en la infancia temprana o en la edad preescolar<sup>1</sup>. Su diagnóstico es hecho por exclusión y se asigna a aquellos niños que tienen las características clínicas, radiológicas y urodinámicas de una vejiga neurogénica con disineria del esfínter externo, pero sin evidencia de una alteración neurológica. Por lo general, el síndrome de Hinman provoca infecciones urinarias recurrentes, incontinencia urinaria, reflujo vesicoureteral, hidronefrosis, insuficiencia renal aguda y crónica. Hinman y Baumann fueron los primeros en reportar en 1973, una serie de 14 casos de síndrome de vejiga neurogénica no neurogénica, estos fueron tratados con reeducación vesical e hipnosis<sup>2</sup>. Algunos autores han establecido que el reentrenamiento vesical y el tratamiento médico son efectivos para su manejo, otros han utilizado tratamientos diferentes como la aplicación de toxina botulínica en el esfínter externo con buenos resultados, sin embargo cuando ya existe un daño establecido en el sistema urinario superior o está en riesgo, el tratamiento conservador se deja de lado y se prefiere un tratamiento quirúrgico más agresivo con la finalidad de evitar el daño renal crónico<sup>3</sup>. Debido a la baja incidencia de la enfermedad, aún no hay un consenso sobre el tratamiento o manejo más adecuado. El tratamiento quirúrgico es raro debido a que es la última instancia de tratamiento.

## Presentación de los casos

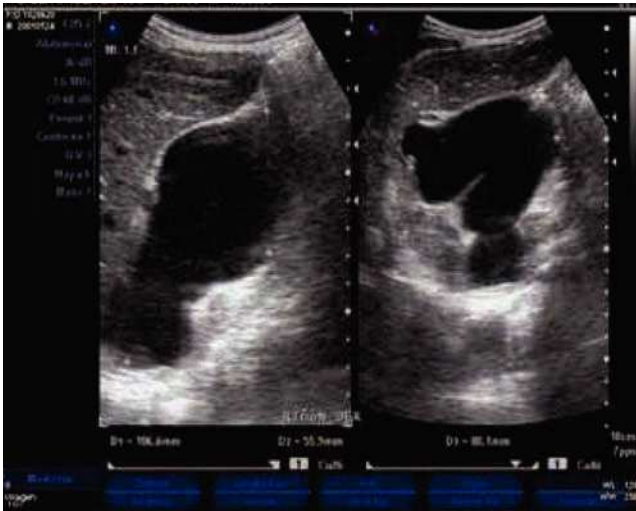### Caso 1

Masculino de 12 años de edad, con antecedente de infecciones urinarias recurrentes desde los 7 meses de edad. Presenta incontinencia urinaria continua. Es manejado anteriormente con cateterismo limpio intermitente al parecer sin adecuado apego, no mostrando mejoría. Presenta una creatinina sérica de 0.7 mg/dL con urea de 49 mg/dL, el examen general de orina muestra: leucocituria, bacterias

abundantes, nitritos positivos y proteinuria de 300 mg/dL. Presenta un cultivo positivo para *Escherichia coli* (*E. coli*) > 100,000 UFC; se indica tratamiento con antibiótico. En la cistografía se evidencia una vejiga de esfuerzo, con reflujo vesicoureteral G-5 derecho y abundante orina residual (fig. 1). El ultrasonido muestra ectasia renal derecha severa y ectasia moderada izquierda (fig. 2). La resonancia magnética de columna se encuentra normal y la valoración por Neurocirugía corrobora que no hay alteración neurológica, la cistoscopia reveló que no hay valvas uretrales. Se realiza ampliación vesical con sigmoides más estoma de Mitrofanoff, se maneja con cateterismo limpio intermitente a través del estoma. En el seguimiento presenta mejoría clínica



**Figura 1** Reflujo vesicoureteral derecho grado V, vejiga en forma de pino.

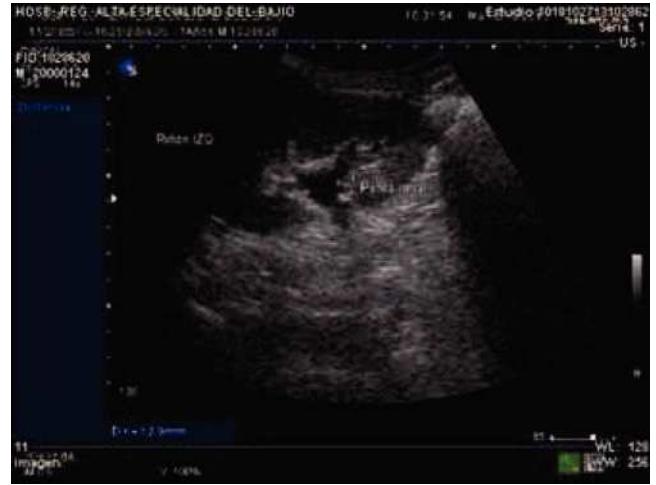

**Figura 2** Ectasia severa renoureteral derecha.

notable a razón de cese de las infecciones, disminución de ectasia renal (fig. 3), así como desaparición del reflujo vesicoureteral (fig. 4) y continencia completa entre los cateterismos.

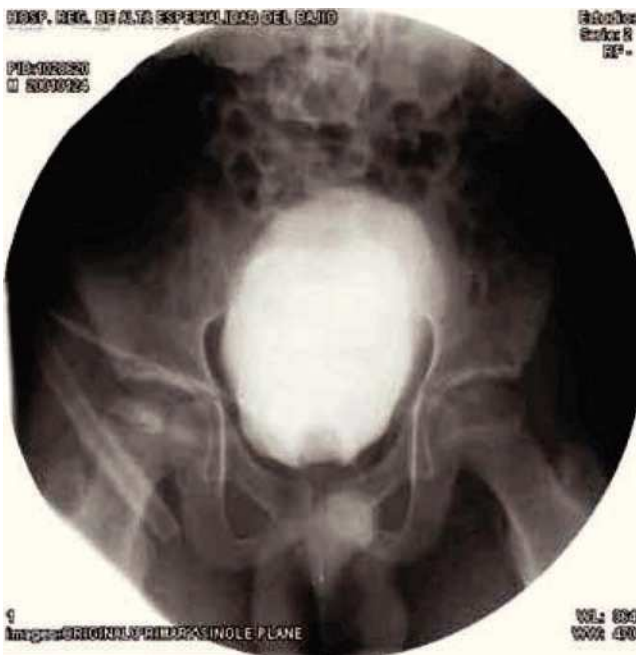**Caso 2**

Masculino de 10 años de edad, que comienza con infección de vías urinarias desde los 3 años de edad, con múltiples tratamientos antibióticos, cuenta con vesicostomía previa realizada por un tercero, presenta creatinina y urea de 1.4 mg/dL y 83 mg/dL, respectivamente, ectasia renal bilateral (fig. 5) e infecciones urinarias recurrentes, motivo por el

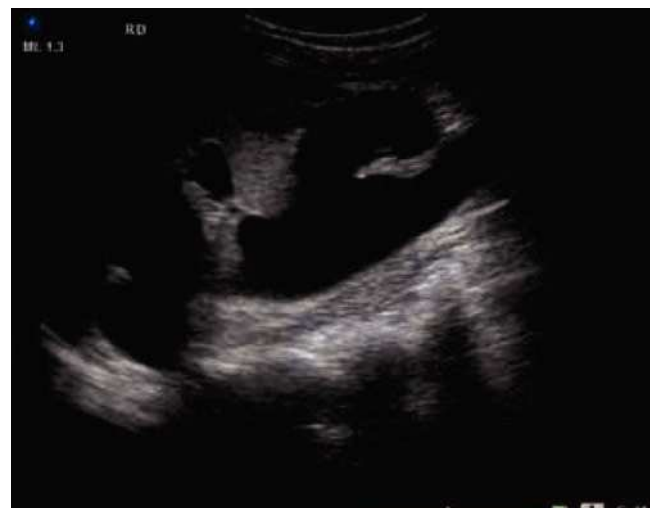

**Figura 3** Ultrasonido de control, riñón izquierdo con ectasia leve.

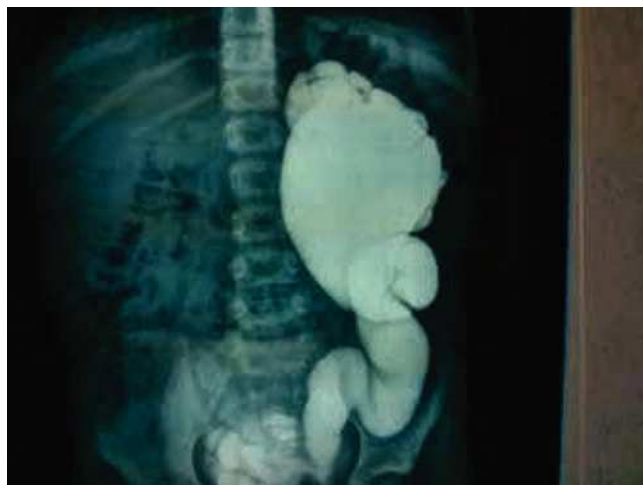cual es enviado a nuestro Centro. Iniciamos manejo con antibiótico-terapia y posteriormente realizamos una cistografía que muestra reflujo vesicoureteral grado V izquierdo (fig. 6), se realizó un gammagrama renal que mostraba una disminución en la función renal total con mayor afectación del riñón izquierdo (fig. 7). La resonancia magnética de columna se encuentra normal y la valoración por Neurocirugía no evidencia problema neurológico alguno. La urodinamia realizada muestra presiones intravesicales bajas, sin contracciones no inhibidas; la cistoscopia reveló uretra permeable. Por lo tanto, se decide el cierre de vesicostomía, con reimplante ureteral izquierdo y remodelación del uréter más Mitrofanoff para el cateterismo intermitente. En el seguimiento hay una disminución importante de la dilatación en la vía urinaria superior (fig. 8) y presenta mejoría en los niveles de creatinina, así como en la función renal bilateral. Se realiza cateterización intermitente sin problema alguno.



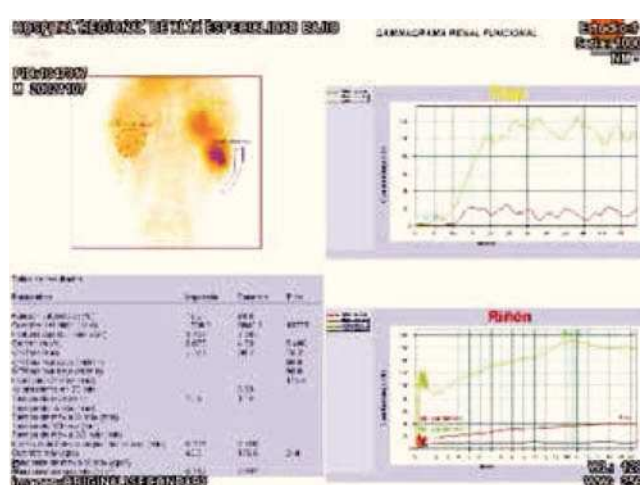
**Figura 4** Cistografía con vejiga ampliada, ya sin reflujo y paredes lisas, de buena capacidad.



**Figura 5** Riñón derecho con ectasia severa.



**Figura 6** Cistografía con vejiga sumamente trabeculada y reflujo vesicoureteral izquierdo grado V.



**Figura 7** Afectación importante de la función renal izquierda.

## Discusión

El síndrome de Hinman es una patología que puede presentarse en la infancia temprana o en niños mayores alrededor de los 12 años de edad. En algunos pacientes este se asocia a factores psicológicos, desórdenes de la personalidad adquiridos o ambos. Este síndrome se produce por una obstrucción involuntaria de la salida vesical a nivel del esfínter externo, sin evidencia de una alteración neurológica. El detrusor mantiene un periodo largo de hiperactividad ante la obstrucción infravesical, lo que al final produce una descompensación del detrusor. Esto al final produce un daño al sistema urinario superior que puede producir insuficiencia renal crónica a una temprana edad<sup>1-3</sup>.

La mayoría de los pacientes van a presentar de forma inicial incontinencia urinaria, infecciones urinarias recurrentes, dificultad para la micción y presencia de orina residual, como los síntomas más frecuentes. Si no se establece un diagnóstico de forma temprana comienza el daño al detrusor y al sistema urinario superior, apareciendo datos radiográficos como vejiga de esfuerzo o de gran capacidad, reflujo vesicoureteral, hidronefrosis y pérdida del parénquima renal<sup>4,5</sup>.

En las primeras etapas de la enfermedad se recomienda un tratamiento conservador, como el reentrenamiento vesical, horario estricto de vaciamiento vesical, apoyo psicológico, medicamentos anticolinérgicos y el cateterismo limpio intermitente son efectivos, sin embargo dicho tratamiento requiere de un apego estricto por parte del paciente y sus familiares<sup>6</sup>; por lo que este no es efectivo en algunas personas.

Dada la falla del manejo conservador se ha descrito una serie de nuevos tratamientos un poco más invasivos, como la aplicación de toxina botulínica en el esfínter uretral externo<sup>6,7</sup>. Mokhless reportó la aplicación de toxina botulínica en el esfínter uretral externo en 10 niños con vejiga neurogénica no neurogénica, con buenos resultados en el periodo inmediato sin complicaciones; con un seguimiento promedio de 10 meses<sup>5</sup>.

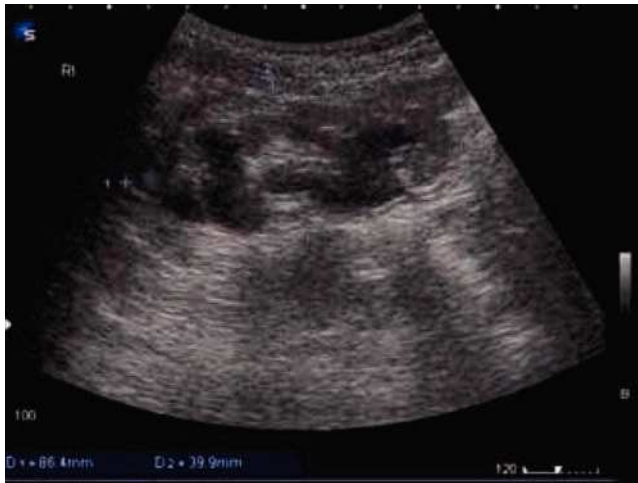Recientemente, algunos autores han descrito la utilización de la estimulación eléctrica transvesical para tratar el

síndrome de Hinman. Rashid Sajid et al., refiere que el síndrome de Hinman es una condición en la cual la vejiga se vacía infrecuentemente debido a una falta de coordinación entre la actividad simpática y parasimpática, ocurriendo una contracción en el músculo del esfínter uretral externo, produciéndose una obstrucción infravesical; este evaluó a 24 pacientes con síndrome de Hinman todos por arriba de los 12 años de edad, los dividieron en 2 grupos, el primer grupo se manejó sólo con el tratamiento tradicional y el segundo grupo, con neuroestimulación transcutánea más el tratamiento tradicional, se evaluaron los síntomas urinarios después de 12 semanas de tratamiento, y se observó una mejoría notable en los síntomas de los pacientes tratados con neuroestimulación, sin embargo no se evaluó el sistema urinario superior, ni la función renal, y el periodo de seguimiento fue muy corto, además no se logró una desaparición total de los síntomas urinarios<sup>8</sup>.

Aún con resultados prometedores, la neuromodulación y la aplicación de toxina botulínica necesitan ser evaluadas a largo plazo y con estudios aleatorizados controlados, para demostrar su eficacia en niños con síndrome de vejiga neurogénica no neurogénica.

La protección al sistema urinario superior es el principal objetivo del tratamiento del síndrome de vejiga neurogénica no neurogénica, así como evitar la progresión a insuficiencia renal. Por ello, cuando han fallado los tratamientos iniciales como la reeducación vesical, el apoyo psicológico, el cateterismo limpio intermitente o algunas de las técnicas nuevas como la aplicación de toxina botulínica o la neuroestimulación transcutánea y, el sistema urinario superior está en riesgo, se tienen que optar por un tratamiento más agresivo para proteger la vía urinaria superior y la función renal, para de esta manera evitar la progresión hacia una insuficiencia renal. También se ha sugerido que cuando ya exista daño renal establecido, se deje de lado el tratamiento conservador y se maneje al paciente con un tratamiento quirúrgico, que proteja la función renal y evite un deterioro posterior<sup>1-3</sup>.

A la fecha no hay series o estudios que evalúen cuál es la mejor técnica quirúrgica para este tipo de pacientes. En los



**Figura 8** Ectasia renal postquirúrgica residual.

casos revisados, se describe la ampliación vesical con sigmoides más estoma de Mitrofanoff con cateterismo intermitente<sup>9</sup>.

En el caso de nuestros pacientes, mostramos 2 tipos de técnicas diferentes, ya que individualizamos de acuerdo a las características clínicas de cada uno. Al primer caso realizamos una ampliación con sigmoides más estoma de Mitrofanoff y al segundo, debido a que tenía ya una vejiga de baja presión y reflujo vesicoureteral, sólo se le realizó un estoma de Mitrofanoff y reimplante ureteral, mostrando buenos resultados en el seguimiento a un año; logrando el objetivo de proteger la vía urinaria superior en ambos pacientes.

## Conclusiones

El síndrome de Hinman o síndrome de vejiga neurogénica no neurogénica es una disfunción miccional con una descoordinación vesicoesfintérica. Esta descoordinación produce daño vesical y daño al sistema urinario superior si no es diagnosticado y tratado de forma adecuada. El manejo conservador es aceptado como el tratamiento inicial, sin embargo cuando este ya no funciona es necesario el tratamiento quirúrgico para evitar la insuficiencia renal crónica.

## Conflicto de intereses

Los autores declaran no tener ningún conflicto de intereses.

## Financiamiento

No se recibió patrocinio para llevar a cabo este artículo.

## Bibliografía

1. Jayanthi VR, Khoury AE, McLorie GA, et al. The nonneurogenic neurogenic bladder of early infancy. *J Urol* 1997;158:1281-1285.
2. Aamir J. Identification of nonneurogenic neurogenic bladder in infants. *Urology* 2007;70:355-357.
3. Chaichanamongkol V, Ikeda M, Ishikura K, et al. An infantile case of Hinman Syndrome with severe renal failure. *Clin Exp Nephrol* 2008;12:309-311.
4. Das Narla L, Hingsbergen E, Fulcher A, et al. Pediatric case of the day. *Radio Graphics* 1998;18:258-260.
5. Mokhless I, Gaafar S, Founda K, et al. Botulinum A toxin urethral sphincter injection in children with nonneurogenic neurogenic bladder. *J Urol* 2006;176:1767-1770.
6. Smith C, Chanchellor M. Emerging role of botulinum toxin in the management of voiding dysfunction. *J Urol* 2004;171:2128-2137.
7. Ayan S, Topsakal K, Gokce G, et al. Efficacy of combined anticholinergic treatment and behavioral modification as a first line treatment for nonneurogenic and nonanatomical voiding dysfunction in children: a randomized controlled trial. *J Urol* 2007;177:2325-2329.
8. Rashid S, Waqar M, Khawaja AA, et al. Efficacy of transcutaneous nerve stimulation (TENS) therapy in overactive non-neurogenic neurogenic bladder (Hinman's Syndrome). *Pak J Med Sci* 2011;27(3):528-532.
9. Handel L, Barqawi A, Checa G, et al. Males with Down's syndrome and nonneurogenic neurogenic bladder. *J Urol* 2003;169:646-649.