




Revista Mexicana de
UROLOGÍA

ÓRGANO OFICIAL DE DIFUSIÓN DE LA SOCIEDAD MEXICANA DE UROLOGÍA
Y COLEGIO DE PROFESIONISTAS, A. C.

www.elsevier.es/uromx



CASO CLÍNICO

Linfadenectomía extendida pélvica bilateral en cáncer de pene. Aspectos técnicos

E. L. Muñoz-Ibarra*, A. Camacho-Castro, F. García-Salcido, G. Garza-Sainz, V. Osornio-Sánchez, E. Mayorga-Gómez, I. Uberetagoiyena-Tello de Meneses, A. Palmeros-Rodríguez, V. Cornejo-Dávila, A. Ibarra-Ordóñez, L. Trujillo-Ortiz, J. Sedano-Basilio, J. Morales-Montor, M. Cantellano-Orozco, C. Martínez-Arroyo y C. Pacheco-Gahbler

División de Urología, Hospital General "Dr. Manuel Gea González", México D.F., México

PALABRAS CLAVE

Cáncer de pene;
Falectomía parcial;
Linfadenectomía
pélvica; México.

Resumen El factor pronóstico más importante en el cáncer de pene es la presencia de metástasis linfáticas, se detectan en 28% a 64%. La linfadenectomía es curativa en 75% de los pacientes con uno o 2 ganglios positivos y 20% en invasión pélvica, por lo que es el tratamiento más eficaz para erradicar las metástasis ganglionares en pacientes seleccionados.

Se presenta masculino de 49 años, quien inició con tumor vegetante de 3.5 cm, duro y exofítico en glándula, con aumento de volumen inguinal derecho; se tomó biopsia reportando carcinoma epidermoide invasor. Se realizó falectomía parcial y linfadenectomía inguinal superficial extendida bilateral. El reporte histopatológico fue carcinoma epidermoide moderadamente diferenciado de 3.7 cm, afectando el cuerpo esponjoso, márgenes libres, invasión linfática positiva, 8 ganglios inguinales derechos, reportando uno positivo y 5 ganglios inguinales izquierdos, con uno positivo. Se realizó linfadenectomía extendida pélvica bilateral laparoscópica, con 2 ganglios obturadores derechos positivos.

El cáncer de pene es un trastorno con diagnóstico desfavorable, la cirugía es fundamental para intentar la curación del paciente con invasión linfática, mejora el pronóstico, alcanzando una supervivencia a 5 años mayor a 60% y en 20% de los casos con invasión a ganglios pélvicos. El abordaje laparoscópico presenta ventajas en morbilidad y control del dolor, con resultado oncológico adecuado.

KEYWORDS

Cancer of the penis;
Partial phallectomy;
Pelvic
lymphadenectomy;

Extended bilateral pelvic lymphadenectomy in cancer of the penis: technical aspects

Abstract The most important prognostic factor in cancer of the penis is the presence of lymph node metastases and they are detected in 28% to 64% of the cases. Lymphadenectomy is curative in 75% of the patients presenting with one or 2 positive lymph nodes and in 20% of the

* Autor para correspondencia: Rancho La Joya N° 10, Fraccionamiento Santa Cecilia Coapa, C.P. 04430, México D.F., México. Teléfono: (55) 2720 0196. Correo electrónico: spookii1822@hotmail.com (E. L. Muñoz-Ibarra).

Mexico.

patients with pelvic invasion. Thus it is the most effective treatment for eradicating lymph node metastases in selected patients.

A 49-year-old man presented with an indurated, exophytic, 3.5 cm vegetative tumor in the glans penis and a right inguinal increase in volume. A biopsy was taken that reported invasive squamous cell carcinoma. Partial phallectomy and bilateral extended superficial inguinal lymphadenectomy were performed. The histopathologic study reported moderately differentiated squamous cell carcinoma measuring 3.7 cm that affected the corpus spongiosum, and disease-free margins. There was positive lymph node invasion; 8 right inguinal lymph nodes were found, one of which was positive and 5 left inguinal lymph nodes were identified, one of which was positive.

Laparoscopic bilateral extended lymphadenectomy was performed, with 2 positive right obturator lymph nodes.

Cancer of the penis is a disease with an unfavorable outcome. Surgery is essential for attempting to cure the patient with lymph node invasion and it improves outcome, reaching a 5-year survival rate above 60%; in the cases of pelvic lymph node invasion that rate is 20%. The laparoscopic approach has advantages in relation to morbidity and pain control, as well as an adequate oncologic result.

0185-4542 © 2014. Revista Mexicana de Urología. Publicado por Elsevier México. Todos los derechos reservados.

Introducción

El cáncer de células escamosas de pene es una patología rara en países desarrollados, representa de 0.4% a 0.6% de todas las neoplasias^{1,2}. La presencia y extensión de las metástasis linfáticas es el factor pronóstico más importante, localizándose en 28% a 64% de los enfermos al momento del diagnóstico, aunque se confirman en 47% a 85% de los casos, sin embargo, el 25% tendrá metástasis sin ganglios palpables²⁻⁶.

Debido a que la supervivencia a 5 años se reduce a menos de 50% en presencia de invasión ganglionar, la linfadenectomía tiene un papel muy importante en el tratamiento, siendo curativa en 75% de los casos con uno o 2 ganglios invadidos y en 20% con invasión pélvica, por lo que la linfadenectomía ilioinguinal bilateral es el tratamiento más efectivo para erradicar las metástasis ganglionares^{2,3,7-10}. Sin embargo, a pesar de que éste es el manejo recomendado, no está exento de complicaciones, ya que tiene una morbilidad informada entre 24% a 87%, presentando infección, necrosis de los colgajos, dehiscencia de la herida, linfedema o linfocel, e incluso una mortalidad relacionada al procedimiento de 1%-3%^{1,3,11-14}.

Se han desarrollado técnicas que limitan esta morbimortalidad. La linfadenectomía modificada por Catalana, propone reducir la morbilidad y conservar el beneficio terapéutico mediante la exclusión de la disección de los ganglios laterales a la arteria femoral, caudales a la fosa oval, preservación de safena y sin trasposición del sartorio, con lo que se reporta necrosis del colgajo de 2.5% y linfedema de 3.4%^{15,16}.

Otra opción que disminuye el porcentaje de sobretratamiento de estos pacientes y reduce la morbilidad asociada a éste, es la biopsia del ganglio centinela descrita inicialmente por Cabañas¹⁵. Actualmente, mediante un marcaje dinámico podemos localizar el primer relevo ganglionar e identificar presencia o ausencia de células tumorales y por tanto, la realización de la linfadenectomía¹⁶.

Presentación del caso

Masculino de 49 años de edad, originario y residente del Distrito Federal, casado, católico, comerciante, con antecedentes de apendicectomía hace 22 años. Su padecimiento inició en abril del 2012, con aparición de una lesión tumoral de aspecto vegetante de 3.5 cm, dura, exofítica, indolora, localizada en glande; posteriormente con aumento progresivo de volumen en región inguinal derecha, se realiza biopsia por aspiración con aguja fina en medio privado, reportando carcinoma epidermoide invasor, por lo que se realiza falectomía parcial y linfadenectomía inguinal superficial extendida bilateral. Se evacuaron las zonas I, IV y V de Daseler, que son los sitios con mayor frecuencia de metástasis. Presenta reporte histopatológico de carcinoma epidermoide moderadamente diferenciado de 3.7 cm, plano y ulcerado que afecta el cuerpo esponjoso, márgenes libres de tumor, con invasión linfática positiva e invasión vascular y perineural no identificada, 8 ganglios inguinales derechos, reportando uno positivo y 5 ganglios inguinales izquierdos, identificando uno positivo.

Técnica quirúrgica

Se coloca paciente en decúbito dorsal, se introduce aguja de Veress en la cicatriz umbilical. Se insufló CO₂ a presión de 12 mmHg, creando neumoperitoneo, se colocó un trocar de 12 mm en dicho sitio y la cámara de laparoscopia, aproximadamente 1 cm por debajo de la cicatriz umbilical, en línea media se colocó un trocar de trabajo de 10 mm bajo visión directa, el segundo y el tercer trocar de trabajo de 5 mm se ubica aproximadamente 7 cm lateral izquierdo y derecho. Se inició mediante un corte del peritoneo parietal y disección del cordón espermático derecho, se identificó el conducto deferente, el cual se ligó con clips de titanio y se cortó (fig. 1). Se traccionó el conducto y se inició la disección de la vena ilíaca común (fig. 2), disecando la adventicia, resecaando el tejido perivascular, luego se disecciona la

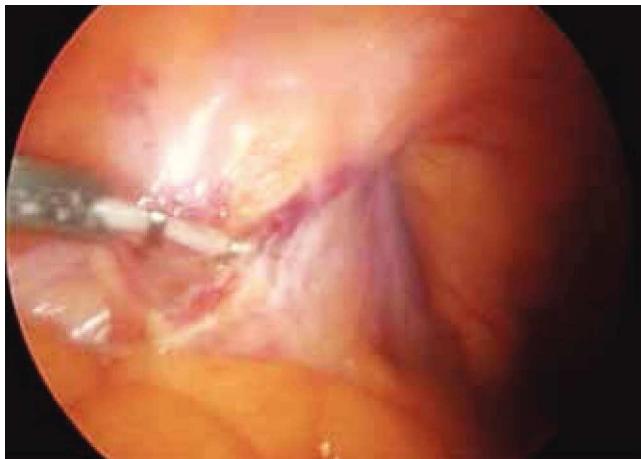

Figura 1 Discección y ligadura del conducto deferente.

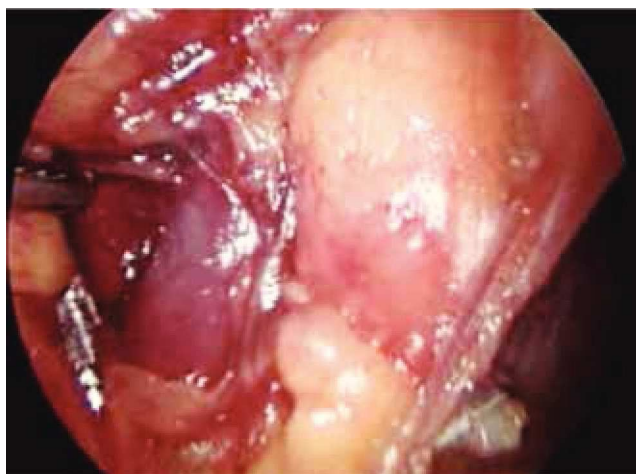

Figura 2 Discección de la vena ilíaca derecha.

vena circunfleja la cual se ligó y se cortó, se localizó el ligamento inguinal en el borde superior, así como el ligamento de Cooper y el tubérculo púbico, retirándose el tejido ganglionar. Una vez hecho esto, se separó la vena ilíaca y se disecó hacia la arteria ilíaca en el sentido postero-inferior, localizándose el nervio obturador, retirando los ganglios de la fosa obturatriz. Al retirar el tejido ganglionar se pudo identificar adecuadamente la vena ilíaca, el nervio obturador y el ligamento inguinal y de Cooper (fig. 3), con lo cual se completó la linfadenectomía pélvica, se realiza mismo procedimiento de lado contralateral y se dejan drenajes cerrados en ambas regiones pélvicas. El paciente presentó una adecuada evolución postoperatoria, dándolo de alta a los 4 días de la cirugía. Reporte histopatológico con 2 ganglios obturadores positivos a metástasis (T2G2NOM0), por lo que se envía adyuvancia para iniciar quimioterapia y radioterapia.

Discusión

Con el advenimiento de la cirugía laparoscópica se ha permitido una recuperación más rápida, menor dolor postoperatorio y en el caso de la linfadenectomía pélvica, una menor morbilidad relacionada al procedimiento especialmente en el caso del linfocele y sangrado transoperatorio^{22,23}, además de una mejor visualización de las estructuras anatómicas. Es por todo lo anterior, que consideramos que el abordaje laparoscópico para la realización de linfadenectomía extendida pélvica y la linfadenectomía inguinal modificada combinados en casos de pacientes de alto riesgo, ofrecen seguridad y una menor morbilidad que las técnicas habituales.

Conclusiones

El cáncer epidermoide de pene es un trastorno con diagnóstico desfavorable en los casos que presentan metástasis, por lo que es indispensable iniciar el tratamiento precoz, la cirugía es fundamental para intentar la curación del paciente con enfermedad localizada y diseminada locorregionalmente de forma linfática como parte integral del tratamiento, ya que mejora el pronóstico, permitiendo alcanzar una

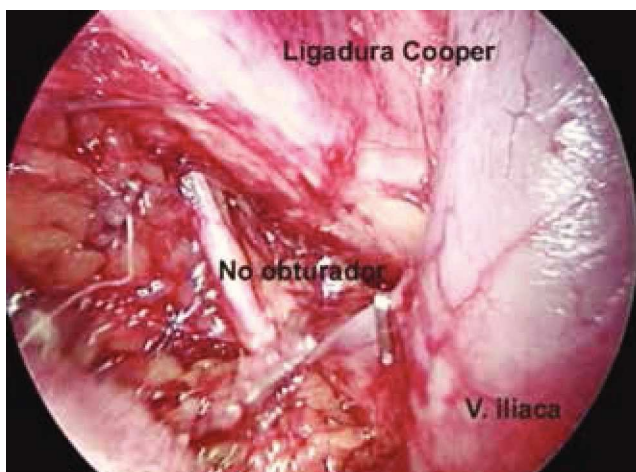


Figura 3 Linfadenectomía pélvica extendida.

supervivencia a 5 años mayor a 60%, incluso se logrará la misma supervivencia en 20% de los casos con invasión a ganglios pélvicos. El abordaje laparoscópico presenta algunas ventajas en cuanto a morbilidad y recuperación, además de presentar un resultado oncológico adecuado.

Conflicto de intereses

Los autores declaran no tener ningún conflicto de intereses.

Financiamiento

No se recibió patrocinio para llevar a cabo este artículo.

Bibliografía

1. Protzel C, Alcaraz A, Horenblas S, et al. Lymphadenectomy in the surgical management of penile cancer. *Eur Urol* 2009;55:1075-1088.

2. Horenblas S. Lymphadenectomy for squamous cell carcinoma of the penis. Part 2: the role and technique of lymph node dissection. *BJU Int* 2001;88:473-483.
3. Ornellas AA, Seixas AL, Marota A, et al. A prospective study of 100 cases of penile cancer managed according to European Association of Urology guidelines. *BJU Int* 2006;98:526-531.
4. Hungerhuber E, Schlenken B, Karl A, et al. Risk stratification in penile carcinoma: 25-year experience with surgical inguinal lymph node staging. *Urology* 2006;68:621-625.
5. Lont AP, Kroon BK, Maarten P, et al. Pelvis lymph node dissection for penile carcinoma: extent of inguinal lymph node involvement as an indicator for pelvis lymph node involvement and survival. *J Urol* 2007;177:947-952.
6. Slaton JW, Morgenstern N, Levy DA, et al. Tumor stage, vascular invasion and the percentage of poorly differentiated cancer: independent prognosticators for inguinal lymph node metastasis in penile squamous cancer. *J Urol* 2001;165:1138-42.
7. Novara G, Artibani W, Cunico AC, De Giorgi G. How accurately do Solsona and European Association of Urology risk groups predict for risk of lymph node metastases in patients with squamous cell carcinoma. *Urology* 2008;71:328-333.
8. Leijte JA, Horenblas S. Shortcomings of the current TNM classification for penile carcinoma: time for a change? *World J Urol* 2009;27:151-154.
9. Theodorescu D, Russo P, Zhang ZF, et al. Outcomes of initial surveillance of invasive squamous cell carcinoma of the penis and negative nodes. *J Urol* 1996;155:1626-1631.
10. Kroon BK, Horenblas S, Lont AP, et al. Patients with penile carcinoma benefit from immediate resection of clinically occult lymph node metastases. *J Urol* 2005;173:816-819.
11. Solsona E, Iborra I, Rubio J, et al. Prospective validation of the association of local tumor stage and grade as a predictive factor for occult lymph node micrometastasis in patients with penile carcinoma and clinically negative inguinal lymph nodes. *J Urol* 2001;165:1506-1509.
12. Catalona WJ. Modified inguinal lymphadenectomy for carcinoma of the penis with preservation of saphenous veins: technique and preliminary results. *J Urol* 1988;140:306-310.
13. Bouchot O, Rigaud J, Maillet F, et al. Morbidity of inguinal lymphadenectomy for invasive penile carcinoma. *Eur Urol* 2004;45:761-765.
14. Lopes A, Rossi BM, Fonseca FP, et al. Unreliability of modified inguinal lymphadenectomy for clinical staging of penile carcinoma. *Cancer* 1996;77:2099-20102.
15. Ficarra V, Galfano A. Should the dynamic sentinel node biopsy (DSNB) be considered the gold standard in the evaluation of lymph node status in patients with penile carcinoma? *Eur Urol* 2007;52:17-19.
16. Tobias-Machado M, Tavares A, Ornellas AA, et al. Video endoscopic inguinal lymphadenectomy: a new minimally invasive procedure for radical management of inguinal nodes in patients with penile squamous cell carcinoma. *J Urol* 2007;177:953-957.