


Revista Mexicana de
UROLOGÍA

ÓRGANO OFICIAL DE DIFUSIÓN DE LA SOCIEDAD MEXICANA DE UROLOGÍA
Y COLEGIO DE PROFESIONISTAS, A. C.

www.elsevier.es/uromx



CASO CLÍNICO

Tumor testicular metacrónico 19 años después

L. Almazan-Treviño^a, J. E. Rosas-Nava^{a,b,*}, M. S. Almanza-González^a, A. D. Berber-Deseusa^a, M. Hernández-González^c, K. S. Santiago-Alfaro^c, F. Porrás-Reyes^c y H. A. Manzanilla-García^a

^a Servicio de Urología, Hospital General de México, México D.F., México

^b Departamento de Cirugía, Facultad de Medicina, Universidad Nacional Autónoma de México, México D.F., México

^c Servicio de Patología, Hospital General de México, México D.F., México

PALABRAS CLAVE

Tumor testicular;
Seminoma bilateral;
Metacrónico; México.

Resumen Los tumores testiculares germinales son los tumores sólidos más comunes en los adolescentes y adultos jóvenes entre los 15 y 35 años. Los tumores testiculares bilaterales son raros, la incidencia de un segundo tumor testicular contralateral en pacientes con antecedente de tumor germinal es del 1% al 5% publicada en las grandes series. Se han identificado diversos factores de riesgo como la historia familiar, criptorquidia, disgenesia gonadal, infertilidad, atrofia testicular, trauma escrotal. Se sabe que el antecedente de tumor testicular germinal es el principal factor para el desarrollo de tumores testiculares contralaterales. Aproximadamente el 50% de las lesiones metacrónicas aparecen en un periodo de 5 años, se ha reportado que hasta el 23% de los pacientes presenta tumor metacrónico más de 10 años después. Presentamos un caso clínico de un paciente con tumor testicular metacrónico, después de 19 años de la orquiectomía radical.

KEYWORDS

Testicular tumor;
Seminoma; Bilateral;
Metachronous;
Mexico.

A metachronous testicular tumor 19 years later

Abstract Testicular germ cell tumors are the most common solid tumors in adolescent and young adult males between the ages of 15 and 35 years. Bilateral testicular tumors are rare and the incidence of a contralateral second testicular tumor in patients with a history of germ cell tumor is from 1% to 5%, as published in large series. Different risk factors have been identified, such as family history, cryptorchidism, gonadal dysgenesis, infertility, testicular atrophy, and scrotal trauma. It is known that a history of testicular germ cell tumor is the main factor in the development of contralateral testicular tumors. Approximately 50% of the metachronous lesions appear within a 5-year period. Up to 23% of the patients have been reported to present with metachronous tumor after a period of more than 10 years. We present herein the clinical case of a patient with metachronous testicular tumor 19 years after radical orchiectomy.

0185-4542 © 2014. Revista Mexicana de Urología. Publicado por Elsevier México. Todos los derechos reservados.

* Autor para correspondencia: Dr. Balmis N° 148, Colonia Doctores, Delegación Cuauhtémoc, C.P. 06720, México D.F., México. Teléfono: (55) 2789 2000, ext. 1031. Correo electrónico: emmanuelrosasnava@yahoo.com.mx (J. E. Rosas-Nava).

Introducción

Los tumores testiculares germinales son los tumores sólidos más comunes en los adultos jóvenes de 15 a 35 años^{1,2}, representando el 1% de todas las neoplasias; la edad media para el diagnóstico es de 34 años, con una mediana de 39.5 años. La mayoría de los tumores testiculares (95%) se originan de las células germinales, y se dividen en 2 grupos principales: seminomas y no seminomas; estos últimos se subdividen en 5 grupos, en los cuales generalmente son combinaciones de estos grupos³. Se ha visto que la incidencia se ha incrementado desde las últimas 3 décadas, probablemente por el aumento de la supervivencia, identificándose diversos factores de riesgo como historia familiar, criptorquidia, disgenesia gonadal, infertilidad, atrofia testicular, trauma escrotal. Se sabe que el antecedente de tumor testicular germinal es el principal factor para el desarrollo de tumores testiculares contralaterales⁴.

La neoplasia intraepitelial testicular (NIT) y el carcinoma *in situ* (CIS) también conocidos como neoplasia germinal intratubular (NGIT), se han descrito como lesiones premalignas asociadas al desarrollo de tumores testiculares unilaterales o bilaterales⁵. El primer caso de tumor testicular bilateral fue reportado por Livingstone en 1805⁴. La incidencia de un segundo tumor testicular contralateral en pacientes con antecedente de tumor germinal es del 1% al 5% publicada en las grandes series (Bokemeyer et al., 1993; Dieckmann et al., 1993, 1999, 2002; Heidenreich et al., 1995, 1997, 2000; Gerl et al., 1997; Tekin et al., 2000; Geczi et al., 2001; Ondrus et al., 2001; Che et al., 2002; Ohyama et al., 2002)².

No existe un consenso del tiempo transcurrido para definir la metacronicidad, se habla en diversos estudios prospectivos y retrospectivos de periodos de uno a 3 años posterior a la remisión completa del cáncer. Aproximadamente el 50% de las lesiones metacrónicas aparecen en un periodo de 5 años, se ha reportado que hasta el 23% de los pacientes presenta tumor metacrónico más de 10 años después⁶. La incidencia de cáncer testicular bilateral varía dependiendo de los reportes publicados, se encontró hasta el 1% en la serie del MD Anderson, 1.2% en el *Memorial Sloan Kettering Cancer Center* y 1.9% en el *Institute Gustave Roussy*⁷⁻⁹.

El objetivo del presente artículo es reportar un caso de tumor testicular metacrónico, a los 19 años del primer tumor testicular, siendo de relevancia, ya que es la diferencia de tiempo más amplia reportada en nuestro país, así como describir su manejo médico y quirúrgico por las características de la neoplasia.

Presentación del caso

Masculino de 52 años de edad, sin antecedentes de importancia, sólo índice tabáquico de 17 y etilismo social. Inicia su padecimiento actual hace 19 años, al notar aumento de consistencia y volumen de testículo derecho, que se hizo progresivo, sin cambios de coloración ni temperatura local, acompañado de dolor punzante, intermitente, que se desencadenaba con la deambulación sin llegar a la incapacidad, disminuyendo con el reposo; acude con facultativo quien prescribe antibióticos y antiinflamatorios, sin mejoría, por lo que es enviado a nuestra Institución donde se

decide su internamiento por probable tumor testicular derecho.

A la exploración de genitales se encuentra con pene cilíndrico, simétrico, no circuncidado, meato central permeable, con testículo derecho aumentado en consistencia y volumen de aproximadamente 8 x 10 x 8 cm, bordes regulares sin crepitación o fluctuaciones, sin nodulaciones, sin cambio de temperatura local, cordón espermático libre, palpable, móvil; testículo izquierdo de 3 x 2 x 2 cm, consistencia blanda, bordes regulares, cordón espermático y epidídimo normal. Marcadores tumorales (30/06/1994): alfafetoproteína (AFP) 1.73 ng/mL, fracción beta de gonadotropina coriónica humana (FBGCH) 4.25 mUI/mL y deshidrogena láctica (DHL) 398 UI/L. La tomografía axial computarizada (TAC) abdominopélvica contrastada evidencia 3 ganglios paraaórticos izquierdos de 1 cm. Se decide realizar orquiectomía radical derecha el día 4 julio de 1994 con reporte de histopatología de tumoración testicular de 7 x 5 x 3.5 cm delimitada por la albugínea de aspecto sólido, homogéneo, con áreas de necrosis reportado como seminoma clásico.

Los marcadores tumorales posquirúrgicos fueron: AFP 1.39 ng/mL, FBHGC 0 mUI/mL, DHL 250 UI/L; se clasifica como tumor testicular derecho pT1N1M0S1, estadio clínico (EC) IIA, por lo que se administra radioterapia a dosis de 35 Gy en una fracción, la cual terminó el 21/10/94; manteniéndose en vigilancia anual con TAC sin evidencia de actividad tumoral metastásica hasta el 2008.

En octubre de 2012 presenta aumento de la consistencia testicular izquierda y crecimiento progresivo escrotal, sin cambios en la temperatura, no dolorosa a la palpación, sin fiebre asociada. A la exploración física dirigida se encuentra tumoración testicular de 4 x 3 x 3 cm, pétreo, no dolorosa a la palpación, sin crepitación ni fluctuaciones, se toman marcadores tumorales: AFP 1.76 ng/mL, FBHGC 1.48 mUI/mL, DHL 102 UI/L.

Se realiza ultrasonido (USG) testicular (fig. 1) donde se observa imagen heterogénea que ocupa el 70% del parénquima testicular compatible con neoplasia, se realiza TAC simple y contrastada el 22/01/13 (fig. 2), sin evidencia de actividad tumoral retroperitoneal.

Se realiza orquiectomía radical izquierda el día 24/05/13, encontrándose tumoración testicular de aproximadamente 5 x 3 cm, cordón testicular no indurado, con reporte de histopatología de seminoma clásico (figs. 3 y 4), sin tumor en borde quirúrgico, sin infiltración a la túnica albugínea ni vascular. Marcadores tumorales posquirúrgicos: AFP 1.95 ng/mL, FBHGC 1.14 mUI/mL, DHL 101 UI/L; clasificándose como tumor testicular izquierdo metacrónico pT1N0M0S0 con EC IA. Presenta antígeno prostático específico (APE) de 0.27 ng/mL y testosterona de 0.08 ng/mL, se inicia tratamiento de reemplazo hormonal tóxico, se decide manejo expectante y vigilancia.

Discusión

Se ha encontrado asociación de mayor riesgo de tumores contralaterales en los pacientes con antecedente de tumores testiculares germinales con remisión completa de la enfermedad, debido a la carcinogenicidad de la radioterapia o quimioterapia administrada, causada probablemente a una alta

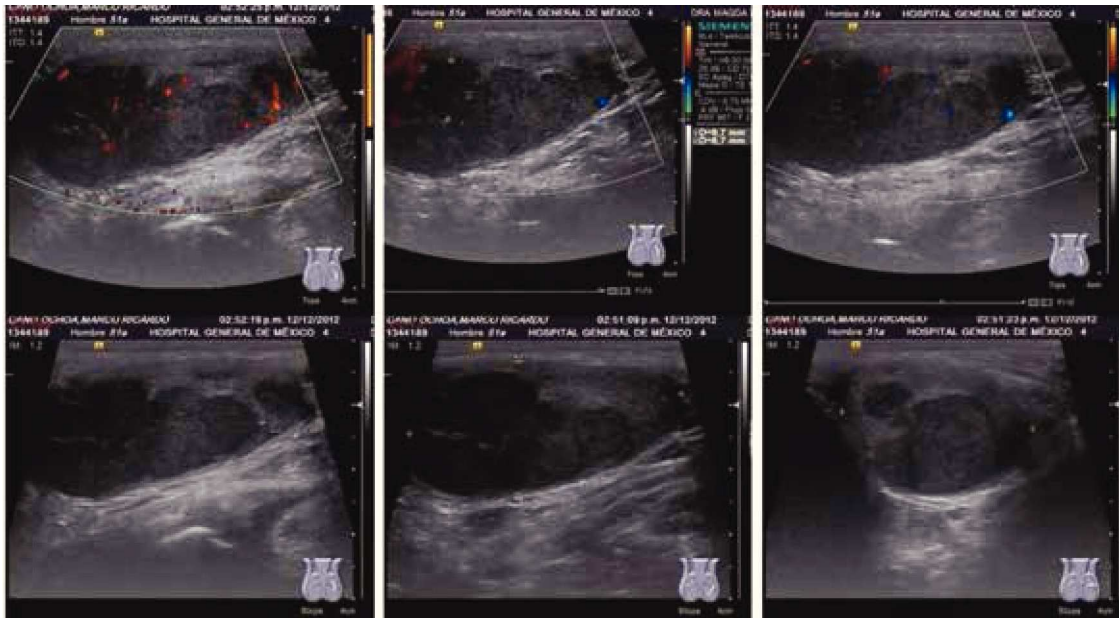


Figura 1 Ultrasonido testicular Doppler, donde se observa imagen heterogénea que ocupa el 70% del parénquima testicular compatible con neoplasia.

sensibilidad característica del estímulo carcinogénico⁸. Asimismo, veremos un incremento en la incidencia de metacronicidad en los tumores testiculares debido a la mayor sobrevivencia de los pacientes diagnosticados de manera temprana, en quienes recibieron un tratamiento efectivo en la primera terapia.

El seminoma es el tumor testicular contralateral más frecuentemente encontrado, esto está relacionado a la edad de presentación del primer tumor testicular. El seminoma es más frecuente en pacientes mayores de 30 años, como es el caso de nuestro paciente.

En 2005 Fossa et al.¹⁰, reportó los resultados de estudio SEER de tumores testiculares contralaterales sincrónicos y metacrónicos, hubo 29,515 hombres con cáncer testicular entre 1973 y 2001, de éstos, 175 (5.9%) se presentaron con

tumor testicular sincrónico, mientras que 287 (9.7%) pacientes en un promedio de 63 meses (5 años y 3 meses) desarrollaron un tumor metacrónico contralateral. Esto equivale a un riesgo acumulado a 15 años para el desarrollo de tumores testiculares del 1.9%. Los pacientes menores de 30 años de edad al diagnóstico de tumor seminomatoso, tuvieron mayor riesgo a 15 años de 3.1% vs. 1.2% en hombres mayores de 30 años⁸. En el *Memorial Sloan Kettering Cancer* se reportó una incidencia de cáncer testicular bilateral de 1.5% en una revisión de 50 años. En pacientes con tumor testicular, el contralateral tiene 25 veces más de riesgo relativo de desarrollar otro tumor. El hallazgo en el testículo contralateral de microtitiasis por USG, incrementa el riesgo de tener un tumor germinal testicular 30 veces^{1,11}.

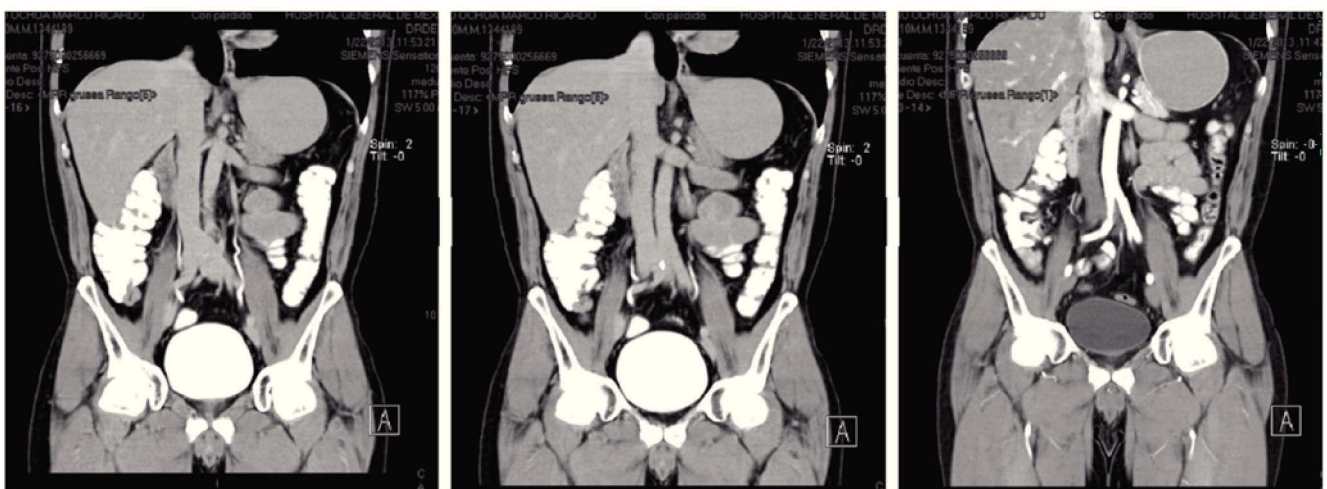


Figura 2 Tomografía abdominopélvica sin evidencia de actividad tumoral retroperitoneal.

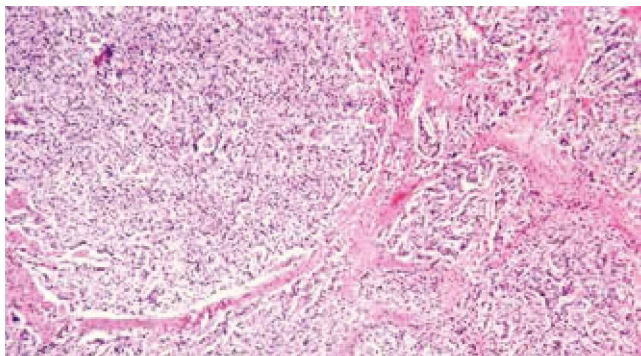


Figura 3 Reporte de histopatología de seminoma clásico (tinción de hematoxilina & eosina).

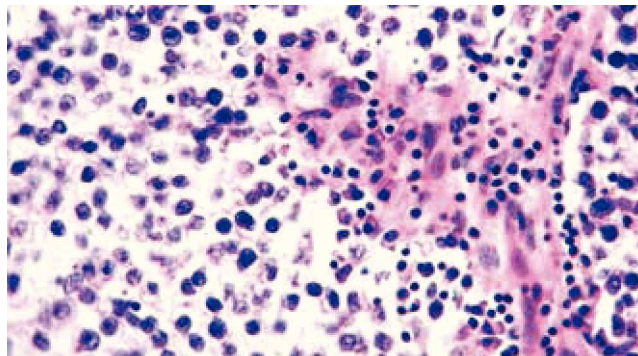


Figura 4 Células neoplásicas y bandas de fibrina con células inflamatorias, características del seminoma.

El intervalo mayor de tiempo reportando entre tumores metacrónicos en la literatura médica ha sido en una serie (Schreiber et al., 1987) de hasta 32 años⁶.

Conclusión

Los tumores testiculares metacrónicos son una entidad rara, siendo el tratamiento de elección para ambos tumores la cirugía radical y el tratamiento adyuvante correspondiente al EC. No debemos olvidar que es crucial implementar el reemplazo hormonal en los casos que así lo ameriten.

Conflicto de intereses

Los autores declaran no tener ningún conflicto de intereses.

Financiamiento

No se recibió patrocinio para llevar a cabo este artículo.

Bibliografía

1. Karellas ME, Damjanov I, Holzbeierlein JM. ITGCN of the testis, contralateral testicular biopsy and bilateral testicular cancer. *Urol Clin North Am* 2007;34(2):119-125; abstract vii.
2. Che M, Tamboli P, Ro JY, et al. Bilateral testicular germ cell tumors: twenty-year experience at M. D. Anderson Cancer Center. *Cancer* 2002;95(6):1228-1233.
3. McGlynn KA, Cook MB. The Epidemiology of Testicular Cancer. In: Foulkes WD, Kooney KA, (editors). *Male reproductive cancers: Epidemiology, pathology, and genetics*. New York: Springer; 2010. p.51-83.
4. Morales-Barrera R, Valverde C, Rodón J, et al. Bilateral testicular germ cell tumours: a single hospital experience. *Clin Transl Oncol* 2010;12(4):299-302.
5. Lee EK, Holzbeierlein JM. Management of the contralateral testicle in patients with unilateral testicular cancer. *World J Urol* 2009;27(4):421-426.
6. Veltchev LM, Kalniev MA, Todorov TA. Metachronous seminoma 16 years later early detection and management. *Case report. Journal of IMAB* 2009;1:69-71.
7. James FV, James FV, Kumar A, et al. Metachronous bilateral testicular germ cell tumors: report of two cases. *J Cancer Res Ther* 2009;5(3):206-207.
8. Buchler T, Kubankova P, Boublikova L, et al. Detection of second malignancies during long-term follow-up of testicular cancer survivors. *Cancer* 2011;117(18):4212-4218.
9. Theodore C, Terrier-Lacombe MJ, Laplanche A, et al. Bilateral germ-cell tumours: 22-year experience at the Institut Gustave Roussy. *Br J Cancer* 2004;90(1):55-59.
10. Fossa SD, Chen J, Schonfeld SJ, et al. Risk of contralateral testicular cancer: a population-based study of 29,515 U.S. men. *J Natl Cancer Inst* 2005;97(14):1056-1066.
11. Fera-Flores MÁ, Gutiérrez-Lerma R, Lara-Miranda SC, et al. Metachronous bilateral testicular tumor associated with micro-lithiasis. *Rev Mex Urol* 2011;71(1):26-30.