


Revista Mexicana de
UROLOGÍA

ÓRGANO OFICIAL DE DIFUSIÓN DE LA SOCIEDAD MEXICANA DE UROLOGÍA
Y COLEGIO DE PROFESIONISTAS, A. C.

www.elsevier.es/uromx



CASO CLÍNICO

Reparación laparoscópica de una lesión de vena cava producida por una engrapadora durante una nefrectomía laparoscópica

E. I. Bravo-Castro^{a,*}, J. G. Campos-Salcedo^b, A. Sedano-Lozano^c, J. J. Torres-Salazar^c, J. J. Torres-Gómez^a, J. A. Castelán-Martínez^a, J. C. López-Silvestre^c, M. Á. Zapata-Villalba^c, C. E. Estrada-Carrasco^c, H. Rosas-Hernández^c, C. Díaz-Gómez^c, J. J. Islas-García^a, J. Aguilar-Colmenero^a e I. A. Martínez-Alonso^a

^a Residencia en la Especialidad de Urología, Escuela Militar de Graduados de Sanidad, México D.F., México

^b Jefatura del Servicio de Urología, Hospital Central Militar, México D.F., México

^c Servicio de Urología, Hospital Central Militar, México D.F., México

PALABRAS CLAVE

Nefrectomía;
Laparoscopia; Lesión
en vena cava;
Reparación
laparoscópica;
México.

Resumen La nefrectomía laparoscópica tiene más de 2 décadas, en las que empezaron los primeros reportes. Se han demostrado los grandes beneficios de esta técnica quirúrgica en relación a la cirugía abierta o tradicional. Al igual que la cirugía abierta, la cirugía laparoscópica no está exenta de complicaciones, las cuales pueden ir de lesiones inadvertidas leves, hasta lesiones graves o catastróficas.

Se presenta el caso de un paciente sometido a nefrectomía laparoscópica, donde se manifiesta como complicación una lesión en vena cava, haciéndose la reparación por esta misma vía sin necesidad de convertirla a cirugía abierta.

Creemos que la experiencia del cirujano laparoscopista es importante para resolver este tipo de problemas.

Las lesiones graves en cirugía laparoscópica generalmente la convierten en cirugía abierta; dependiendo del caso y la experiencia del cirujano, éstas pueden ser reparadas por la misma vía.

KEYWORDS

Nephrectomy;
Laparoscopy; Lesion
in vena cava;
Laparoscopic repair;
Mexico.

Laparoscopic repair of a stapler-induced lesion in the vena cava during laparoscopic nephrectomy

Abstract The first reports on laparoscopic nephrectomy appeared more than 2 decades ago and the great benefits of this surgical technique have been demonstrated in relation to open or conventional surgery. As is the case with open surgery, laparoscopic surgery is not exempt from

* Autor para correspondencia: Blvd. Manuel Ávila Camacho s/n, Lomas de Sotelo, Av. Industria Militar y General Cabral, Delegación Miguel Hidalgo, C.P. 11200, México D.F., México. Teléfono: (01) 5557 3100, ext. 1704. Correo electrónico: briv_edca@hotmail.com (E. I. Bravo-Castro).

complications, which can range from slight undetected lesions to severe or catastrophic ones. We present herein the case of a patient that, while undergoing laparoscopic nephrectomy, had the complication of a lesion in the vena cava, which was resolved during the same procedure with no need to convert to open surgery. It is our opinion that the experience of the laparoscopic surgeon is important for resolving this type of problem.

Laparoscopic surgery generally is converted to open surgery in the face of severe lesions. Depending on the case and the experience of the surgeon, such events can be repaired without the need for conversion.

0185-4542 © 2014. Revista Mexicana de Urología. Publicado por Elsevier México. Todos los derechos reservados.

Introducción

Desde la primera nefrectomía laparoscópica realizada en 1991 por enfermedad renal benigna por Clayman et al.¹, la laparoscopia para enfermedades renales malignas así como nefrectomía del donador sano ha crecido rápidamente; en múltiples centros urológicos en todo el mundo se han realizado cirugías renales laparoscópicas más extensas y complicadas. Existen claras ventajas de la cirugía renal laparoscópica sobre la cirugía abierta incluyendo disminución el dolor postoperatorio, disminución de la estancia hospitalaria, así como incorporación más rápida a las actividades diarias y mejores resultados cosméticos².

Sin embargo, la cirugía renal laparoscópica está asociada con cambios y complicaciones únicas comparadas con la cirugía abierta, en varias series de cirugía renal laparoscópica se ha reportado un rango de complicaciones desde el 5% hasta el 13.3%, con un rango de conversión a cirugía abierta del 4% al 7.5%³⁻⁶.

Las complicaciones vasculares son comunes, en un meta-análisis sobre las complicaciones de la cirugía renal laparoscópica donde se revisan las diferentes técnicas, se encontró que el trauma venoso es la complicación vascular que se presenta con mayor frecuencia, con un índice de conversión muy alto a cirugía abierta excepto en la nefrectomía parcial laparoscópica⁷.

Las lesiones de la vena cava pueden ser de origen traumático o iatrogénico, durante la nefrectomía suelen ocurrir en la pared lateral, el manejo habitual es la reparación primaria con sutura individual de material no absorbible cuando las lesiones son menores al 50% de la circunferencia, mientras que las lesiones mayores al 50% ameritan parche venoso o de peritoneo; las lesiones de la pared posterior son más complejas en su reparación cuando existe destrucción masiva de la vena cava inferior infrarrenal, ésta puede ser ligada completamente, tolerándolo de manera adecuada el paciente⁸.

El motivo de este reporte es describir nuestra experiencia del abordaje de una lesión advertida de vena cava inferior, mediante reparación por la vía laparoscópica.

Presentación del caso

Masculino de la sexta década de la vida, sin antecedentes de enfermedades crónicas, con un diagnóstico de exclusión renal derecha secundaria a enfermedad litiasica, motivo por

el que se le propone la realización de una nefrectomía simple derecha por abordaje laparoscópico.

Descripción del procedimiento

El paciente fue informado acerca del diagnóstico y procedimiento a realizar obteniéndose el consentimiento informado; se procede a la aplicación de anestesia general, se coloca sonda uretral de 16 Fr; posterior a ello es colocado en decúbito lateral derecho, sostenido por los brazos articulados de la mesa quirúrgica. Una vez instalado el campo operatorio, se realizó una incisión de 1 cm lateral al ombligo, para la introducción del puerto de *Blunt Tip*, una vez alcanzado un neumoperitoneo adecuado (15 mmHg) se introdujo la cámara de 30 grados; se realizó laparoscopia diagnóstica y bajo visión directa se instalaron 3 puertos, uno de 10 mm y 2 de 5 mm, en punto medio del arco subcostal, a nivel medio entre la espina iliaca anterosuperior y la cámara, y otro sobre cresta iliaca. Se usó electrobisturí bipolar y electrocoagulación por radiofrecuencia (Ligasure®). Se comenzó por la separación del colon ipsilateral para la exposición del retroperitoneo. La disección y liberación del riñón se realizó en bloque. Localizando de manera inicial el uréter, se secciona y se sella con clips de 10 mm, posteriormente la disección se realiza más proximal hasta alcanzar el hilio renal, seguidamente se realiza disección e identificación cuidadosa de la vena y arteria renal; para la ligadura de la arteria renal se utilizó Hem-o-lok®, para la ligadura de la vena se introdujo engrapadora ENDO-GIA™ ATW 45 mm, de la marca Ethicon Endosurgery con cartucho vascular blanco con 6 hileras de grapas, engrapando la vena renal, sin embargo, al retirar la engrapadora se encuentra que la línea de grapas no se realizó de manera adecuada, se observa presencia de una lesión de aproximadamente 1 cm en la pared lateral de la vena cava, se procede a la aspiración de manera inmediata y se realiza reparación primaria con Prolene® doble armado 5-0 (fig. 1), se verifica adecuada reparación, se continúa con la disección del polo superior retirando la pieza quirúrgica, se verifica adecuada hemostasia, se retiran puertos con visión directa; se coloca un drenaje de 1/8, se cierran heridas de los puertos dando por terminado el procedimiento.

Resultados

La duración del procedimiento fue de 280 minutos, el tiempo de la reparación fue de 40 minutos, con pérdida sanguínea

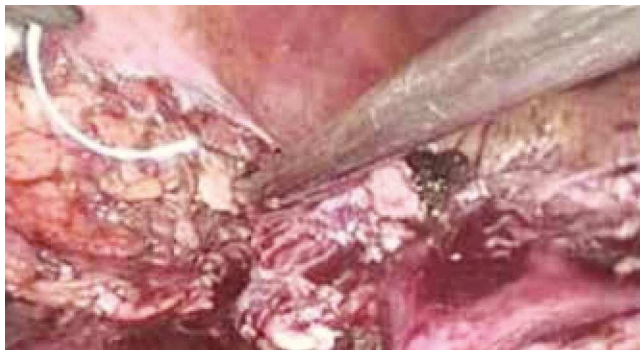

Figura 1 Imagen intraoperatoria durante la reparación primaria.

cuantificada de 600 cc, con una estancia hospitalaria de 5 días; el paciente fue manejado en el postoperatorio con esquema habitual del dolor, con deambulación a las 24 horas, presentó valores de hemoglobina postoperatorios de 9 g/dL, durante el transoperatorio se aplicó un concentrado eritrocitario; el drenaje se retiró a los 4 días, fue egresado a los 6 días, se encuentra en seguimiento por nuestro Servicio con adecuado control.

Discusión

En los últimos 20 años, la laparoscopia ha tenido un gran impacto en el manejo de pacientes con problemas genitourinarios, ya que presenta una gran cantidad de ventajas como la disminución del sangrado, disminución del dolor postoperatorio, corta estancia hospitalaria y rapidez en la incorporación de las actividades diarias, sin embargo requiere de una curva de aprendizaje, así como el dominio propio de las complicaciones derivadas del procedimiento, como los problemas relacionados con la inserción de los trócares y la presión de dióxido de carbono³.

La curva de aprendizaje varía según el procedimiento a realizar, en el caso de la nefrectomía se considera al menos la realización de 50 procedimientos y como mínimo un procedimiento a la semana durante el primer año de entrenamiento; es bien sabido que con el aumento de la experiencia disminuye el número de complicaciones³. En un estudio donde se reportan los primeros 100 casos de nefrectomía laparoscópica, el rango de complicaciones fue alrededor del 13.3%, disminuyendo hasta el 3.6% conforme se continuó la realización de los procedimientos³; en un meta-análisis publicado acerca de la experiencia de los diferentes procedimientos laparoscópicos, se encontró que la complicación intraoperatoria más frecuente era el sangrado hasta en el 1.4%, otros como trauma intestinal en menos del 0.5% y trauma a órgano-sólido menos del 0.5%⁷.

En una serie de complicaciones relacionadas con la nefrectomía, se menciona que una de las complicaciones producidas por sangrado se debió a una mala técnica en el cierre de la engrapadora sobre la vena renal, que ameritó la conversión a cirugía abierta para poder controlar el sangrado⁷.

Finalmente, podemos concluir que a pesar de la que la nefrectomía laparoscópica es un método ideal para el

manejo de la patología quirúrgica renal en casos seleccionados, no se encuentra exenta de complicaciones, siendo la principal el sangrado transoperatorio por lesión vascular. Existen varios factores que determinan la posibilidad de una reparación laparoscópica, inicialmente el cirujano urólogo laparoscopista debe tener una amplia experiencia y sobrada curva de procedimientos laparoscópicos, debiendo estar siempre abierto a la posibilidad de conversión del procedimiento para su resolución; otro factor determinante son las condiciones hemodinámicas del paciente, nunca comprometiéndolo la estabilidad del mismo por el abordaje laparoscópico, siempre teniendo en cuenta la posibilidad de la conversión; asimismo, otro elemento importante es contar con la infraestructura hospitalaria adecuada en relación al material quirúrgico y laparoscópico, así como apoyo del banco de sangre en caso de requerirse; por último, un componente fundamental es la adecuada coordinación del equipo quirúrgico que deberá encontrarse en sincronía total con el cirujano, para colaborar de manera activa durante el procedimiento.

Conclusiones

En nuestra experiencia con este paciente, existieron varios factores que determinaron el éxito en la reparación primaria de esta complicación; considerando el principal, la experiencia del cirujano laparoscopista en el manejo de estas lesiones.

Conflicto de intereses

Los autores declaran no tener ningún conflicto de intereses.

Financiamiento

No se recibió patrocinio para llevar a cabo este artículo.

Bibliografía

1. Clayman RV, Kavoussi LR, Soper NJ, et al. Laparoscopic nephrectomy: initial case report. *J Urol* 1991;146:278.
2. Simon SD, Castle EP, Ferrigni RG, et al. Complications of laparoscopic nephrectomy: the Mayo Clinic experience. *J Urol* 2004;171(4):1447-1450.
3. Vallancien G, Cathelineau X, Baumert H, et al. Complications of transperitoneal laparoscopic surgery in urology: review of 1,311 procedures at a single center. *J Urol* 2002;168:23.
4. Soulie M, Seguin P, Richeux L, et al. Urological complications of laparoscopic surgery: experience with 350 procedures at a single center. *J Urol* 2001;165:1960.
5. Siqueira TM Jr., Kuo RL, Gardner TA, et al. Major complications in 213 laparoscopic nephrectomy cases: the Indianapolis experience. *J Urol* 2002;168:1361.
6. Fahlenkamp D, Rassweiler J, Fornara P, et al. Complications of laparoscopic procedures in urology: experience with 2,407 procedures at 4 German centers. *J Urol* 1999;162:765.
7. Pareek G, Hedican SP, Gee JR, et al. Meta-analysis of the complications of laparoscopic renal surgery: comparison of procedures and techniques. *J Urol* 2006;175(4):1208-1213.
8. Asensio JA, Navarro Soto S, Forno W, et al. Lesiones vasculares abdominales. El desafío del cirujano traumatológico. *Cirugía Española* 2001;69(4):386-392.