


Revista Mexicana de  
**UROLOGÍA**

ÓRGANO OFICIAL DE DIFUSIÓN DE LA SOCIEDAD MEXICANA DE UROLOGÍA,  
COLEGIO DE PROFESIONISTAS, A.C.

www.elsevier.es/uromx



ARTÍCULO ORIGINAL

## Manejo endoscópico de la litiasis urinaria con energía láser en el Hospital General “Dr. Manuel Gea González”

A. J. Camacho-Castro\*, V. Osornio-Sánchez, G. Garza-Sainz, E. Mayorga-Gómez, F. J. García-Salcido, E. L. Muñoz-Ibarra, I. Uberetagoyna-Tello de Meneses, M. A. Palmeros-Rodríguez, V. Cornejo-Dávila, C. Martínez-Arroyo, M. Cantellano-Orozco, J. G. Morales-Montor y C. Pacheco-Gahbler

Servicio de Urología, Hospital General “Dr. Manuel Gea González”, México D.F., México

### PALABRAS CLAVE

Litiasis ureteral;  
Tratamiento;  
Endoscopia; Láser  
Holmium; México.

### Resumen

**Introducción:** La litiasis ureteral ha cambiado significativamente en los últimos 25 años. En la era moderna, el implemento de la litotricia extracorpórea y nefrolitotomía percutánea inicialmente y, posteriormente procedimientos endourológicos, ha hecho que las gran mayoría de los casos de litiasis sean tratados con estas técnicas. La opción del manejo de litos con el uso de láser ha hecho que se perfeccionen técnicas y se obtengan mejores resultados.

**Objetivo:** Describir los resultados de los pacientes con litiasis urinaria, manejados de manera endoscópica con energía láser en nuestro Hospital.

**Material y método:** Se realizó un estudio descriptivo analítico, donde se incluyeron pacientes con diagnóstico de litiasis pieloureteral manejados por vía endoscópica y tratados con energía láser.

**Resultados:** Se realizaron 125 litotricias tratadas con láser Holmium. La edad promedio fue de 41 años. El tamaño promedio del lito fue de 1.03 cm, con un tiempo promedio de procedimiento de 70 minutos. Las complicaciones representaron un 4.8% del total de los pacientes.

**Conclusiones:** Los resultados obtenidos en este estudio nos demuestran el alto porcentaje de resolución presente en el manejo de la litiasis con energía láser.

### KEYWORDS

Ureteral lithiasis;  
Treatment;  
Endoscopy; Holmium  
laser; Mexico.

### Endoscopic management of urinary lithiasis through laser energy at the Hospital General “Dr. Manuel Gea González”

#### Abstract

**Background:** Ureteral lithiasis has changed significantly over the last 25 years. The modern era saw the implementation of extracorporeal lithotripsy and percutaneous nephrolithotomy, as well as other endourologic procedures, resulting in the large majority of lithiasis cases being

\* Autor para correspondencia: Calzada de Tlalpan N° 4800, Colonia Sección XVI, C.P. 14080, México D.F., México. Teléfonos: 4000 3044, 5604 5529. Fax: 5688 8027. Correo electrónico: ajcc7@hotmail.com (A. J. Camacho-Castro).

treated with these techniques. The option of laser management of stones has led to perfecting the techniques and obtaining better results.

*Aims:* The aim of this study was to describe the results in patients with urinary lithiasis managed endoscopically with laser energy at our hospital.

*Material and method:* A descriptive analytic study was conducted on patients diagnosed with pyeloureteral lithiasis that were managed endoscopically and treated with laser energy.

*Results:* A total of 125 lithotripsies with Holmium laser were performed. The mean age of the patients was 41 years, mean stone size was 1.03 cm, and mean surgery duration was 70 minutes. Complications presented in 4.8% of the total number of patients.

*Conclusions:* The results of this study showed the high percentage of stone resolution in lithiasis management with laser energy.

0185-4542 © 2014. Revista Mexicana de Urología. Publicado por Elsevier México. Todos los derechos reservados.

## Introducción

El manejo de los litos ureterales ha cambiado dramáticamente en los últimos 25 años. Hasta inicios de los 80's, la ureterolitotomía abierta era el manejo estándar. La era moderna del manejo de la litiasis inició con la introducción de la litotripsia extracorpórea por onda de choque (LEOCH) y la nefrolitotomía percutánea (NLP), posterior a esto se ha continuado con el desarrollo de varios procedimientos endourológicos que virtualmente han llevado a que todos los litos urinarios se manejen con técnicas no invasivas o mínimamente invasivas<sup>1,2</sup>.

Al mismo tiempo que el manejo de los litos ha tendido a ser menos invasivo, el resultado libre de lito residual ha sido menos definitivo, lo que hace necesario contar con estudios de imagen postoperatorios para definir la efectividad obtenida en dicho procedimiento. A lo largo de este periodo, los estudios radiológicos también han avanzado con la presencia de la tomografía computarizada (TC) espiral no contrastada, como el método diagnóstico de elección para la litiasis<sup>3</sup>.

La litotripsia con láser se ha establecido como una opción efectiva. El primer láser en ser usado en el manejo de la litiasis urinaria fue el láser pulsado en 1987<sup>4</sup>. Posteriormente, otros tipos como el láser Nd:YAG y de Alexandrita se añadieron. Más recientemente, el láser Holmium se unió a la lista de opciones viables para el manejo de dicha patología<sup>5</sup>.

Desde su introducción a principios de los años 90's, el láser Holmium ha tomado una posición prominente dentro de la práctica urológica debido a una amplia variedad de indicaciones en las que puede ser utilizado, éstas varían desde resección de tumores y manejo de hiperplasia prostática benigna hasta litotripsia en litos urinarios. La litotripsia con láser Holmium por vía uretroscópica es un método efectivo y seguro de manejo de la litiasis urinaria, especialmente para cálculos grandes. Rangos de éxito de más del 90% han sido reportados con complicaciones de hasta un 10%<sup>6,7</sup>.

En comparación con otros aparatos litotriptores los cuales fragmentan los litos en planos de fractura irregular, el mecanismo fototérmico de litotripsia con láser Holmium produce cráteres simétricos en la superficie del lito, estos cráteres incrementan en profundidad y amplitud a medida que la energía de pulso aumenta y mantienen su apariencia simétrica a pesar de la composición del lito<sup>8</sup>.

El proceso de fragmentación del láser Holmium es predominantemente fototérmico debido a una duración larga de pulso que reduce significativamente la fuerza de emisión acústica, la burbuja de vapor produce un canal abierto para que el láser llegue a la superficie del lito (efecto Moisés), la absorción de luz dentro de éste ocasiona un aumento rápido de la temperatura que conlleva a una ruptura química, resultando en descomposición del lito y fragmentación<sup>9</sup>.

Aunque la desintegración con láser Holmium puede llevar más tiempo que con otros aparatos, ésta produce fragmentos más pequeños que otros litotriptores intracorpóreos, asimismo puede ser ventajosa para realizar ureteronefroscofia, ya que la energía óptica puede ser liberada con fibras ópticas flexibles de pequeño calibre<sup>10,11</sup>.

El objetivo de este estudio es describir los resultados de los pacientes con litiasis urinaria manejados de manera endoscópica con energía láser en el Hospital General "Dr. Manuel Gea González", durante el periodo comprendido entre enero del 2011 hasta agosto del 2013.

## Material y método

Estudio descriptivo, ambispectivo, observacional, transversal. Se tomaron en cuenta todos los pacientes con litiasis pieloureteral manejados de manera endoscópica con energía láser del 01 de enero del 2011 al 31 de agosto del 2013, en el Servicio de Urología del Hospital General "Dr. Manuel Gea González", a los cuales se les haya dado seguimiento con estudio de imagen tipo TC. Se eliminaron todos los pacientes con expedientes incompletos.

Las variables estudiadas fueron sexo, edad, resolución del lito, localización del lito, tamaño del lito, Unidades Hounsfield (UH), presencia o ausencia de obstrucción, tipo de procedimiento (abordaje rígido y/o flexible) y presencia de complicaciones.

Todos los procedimientos están de acuerdo con lo estipulado en el Reglamento de la Ley General de Salud en Materia de Investigación para la Salud. Título segundo, Capítulo I, Artículo 17, Sección I, Investigación sin riesgo, no requiere consentimiento informado. El estudio fue aceptado por el Comité de Ética de nuestra Institución.

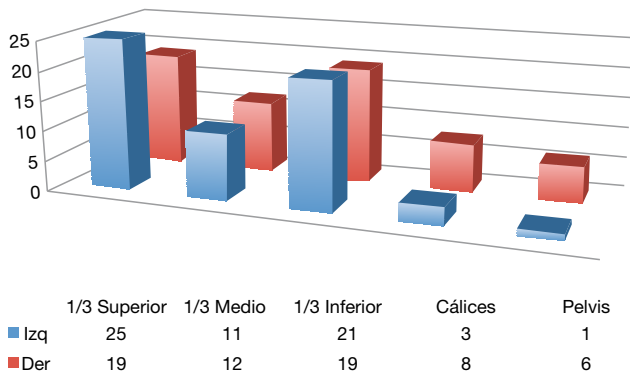


Figura 1 Localización de los litos.

**Resultados**

Se llevó a cabo un total de 125 litotripsias con láser Holmium, las cuales se clasificaron de acuerdo a su localización y tamaño, el procedimiento se realizó en quirófano con el uso de la máquina de láser Holmium SMART® 2100 marca Deka, que cuenta con una longitud de onda de 2,100 nm, salida de energía máxima de 2 J, diámetro de salida de 4 mm, con una frecuencia de valores de 7, 10, 15 y 20 Hz, con fibras de 550, 365 y 200 mm, obteniendo acceso con ureteroscopio rígido Storz y flexible Olympus®, con uso de guía de seguridad para mantener el trayecto ureteral y posteriormente llevar a cabo la litotripsia láser.

La media de edad de los pacientes fue de 41 años, con un predominio de hombres de 1.16:1, UH de 1,003 (promedio) y un tamaño de lito de 1.03 cm (promedio), en los procedimientos se encontró una media en el tiempo quirúrgico de 70 minutos y sangrado de 11 mL, 44 litos se encontraron en tercio superior de uréter, 23 en tercio medio, 40 en tercio inferior, 4 en cáliz medio, 6 en cáliz inferior y 6 en pelvis (fig. 1), con porcentaje de resolución total de 87.2%, litiasis residual de 12.8% (fig. 2), por localización la resolución fue de 77% en tercio superior, 100% en tercio medio, 95% en tercio inferior, 73% en cálices y 50% en pelvis (fig. 3), a nivel de resolución por tamaño se encontró 97.5% en < 1 cm,

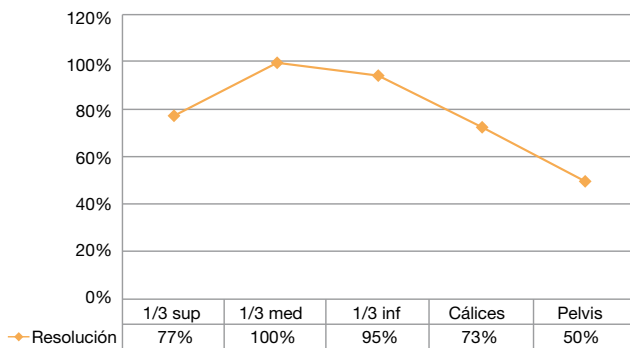


Figura 3 Resolución por localización.

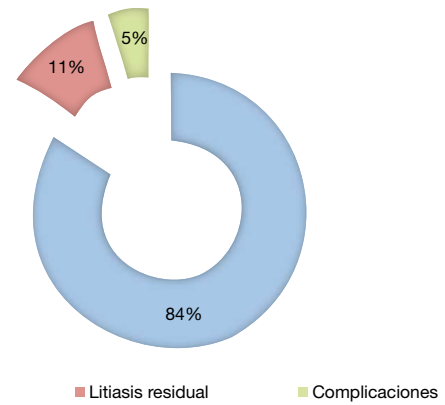


Figura 2 Resultados.

79.1% de 1 a 1.4 cm, 37.5% de 1.5 a 1.9 cm, 25% de 2 a 2.4 cm, 100% de 2.5 a 2.9 cm y 40% en > 3 cm (fig. 4).

Las complicaciones representaron un 4.8% del total de los pacientes, 3.6% se encontraron dentro del grupo libre de lito y el 1.2% se encontró en el grupo de litiasis residual, dentro de éstas, 3 fueron inmediatas: falsa vía ureteral, bacteremia y pielonefritis y, 3 tardías: 2 catéteres doble J calcificados y un absceso renal (tabla 1).

La mayoría de los casos de litiasis residual se lograron resolver con un segundo tiempo de litotripsia neumática o láser, teniendo como opciones viables la litotripsia extracorpórea por onda de choque (LEOCH) o cirugía abierta (tabla 2).

**Discusión**

Con un porcentaje de resolución completo en el primer procedimiento del 87.2%, nos encontramos con rangos dentro de lo reportado en los institutos expertos en manejo de esta patología a nivel mundial así como en la literatura médica de referencia, la litiasis residual aumentó en su presentación a medida que el lito incrementaba de tamaño, y su localización era más alta.

Desde el inicio del manejo de la litiasis urinaria con energía láser se han obtenido resultados satisfactorios y superiores

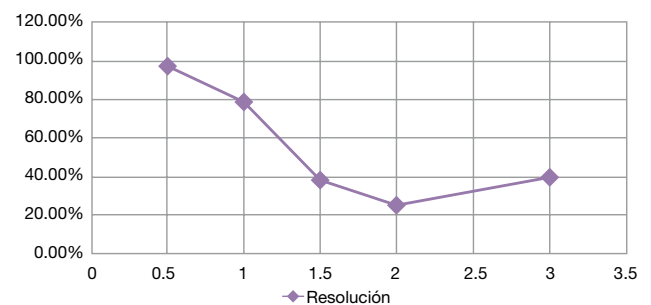


Figura 4 Resolución por tamaño.

**Tabla 1** Complicaciones

Localización	UH	Edad (años)	Duración (minutos)	Sangrado (mL)	Tamaño (cm)	Complicación
1/3 superior	1,000	29	40	10	0.8	Bacteremia
1/3 medio	800	37	40	10	0.5	Pielonefritis
1/3 inferior	1,100	75	140	15	1.5	Doble J calcificado
1/3 inferior	900	39	90	10	3	Absceso renal ipsilateral
Cáliz inferior	700	56	120	10	1	Falsa vía ureteral
Pelvis renal	1,200	44	90	10	1	Doble J calcificado

UH: unidades Hounsfield.

**Tabla 2** Casos de litiasis residual

Localización	UH	Edad (años)	Duración (min)	Sangrado (mL)	Tamaño (cm)	Segundo manejo
1/3 superior	1,100	46 (M)	60	20	1.5	Nueva ureteroscopia
1/3 superior	1,000	56 (M)	120	10	1.5	LEOCH
1/3 superior	1,100	23 (M)	60	10	1.5	Litotripsia neumática
1/3 superior	1,000	43 (M)	120	20	2	LEOCH
1/3 superior	800	30 (F)	40	10	1	Calicostomía
1/3 superior	1,100	46 (F)	90	10	0.8	LEOCH
1/3 superior	1,000	46 (M)	90	10	1.1	Litotripsia láser flexible
1/3 superior	1,200	47 (M)	60	10	1	Litotripsia láser
1/3 superior	1,100	51 (M)	120	10	1.5	Litotripsia láser flexible
1/3 superior	1,600	51 (F)	90	10	3	Litotripsia láser flexible
1/3 inferior	1,100	75 (M)	140	15	1.5	Litotripsia láser
1/3 inferior	900	39 (F)	90	10	3	Litotripsia neumática
Cáliz inferior	800	48 (M)	120	10	3	LEOCH
Pelvis renal	1,200	44 (M)	90	10	1	LEOCH
Pelvis renal	1,200	65 (F)	60	10	2	LEOCH
Pelvis renal	1,300	23 (F)	60	10	2	Litotripsia láser

UH: unidades Hounsfield; M: masculino; F: femenino; LEOCH: litotripsia extracorpórea por onda de choque.

a otros procedimientos, haciendo de ésta una de las mejores opciones en pacientes que cumplen los criterios para ser tratados mediante este método.

Las complicaciones detectadas no se relacionaron de manera directa con la presencia de resolución o litiasis residual, todas éstas se resolvieron sin presentar secuelas, ni deterioro en el estado integral de los pacientes.

## Conclusiones

Los resultados obtenidos en este estudio nos demuestran el alto porcentaje de resolución presente en el manejo de la litiasis con energía láser, asimismo hace evidente que se necesita realizar una selección adecuada de los pacientes a los cuales se les realizará dicho procedimiento, ya que el

tamaño y la localización del lito influyeron de manera directa en el porcentaje de resolución del cuadro.

Es necesario aumentar nuestra experiencia en el uso de esta tecnología, lo cual permitirá lograr una mejor tasa de éxito, así como manejar litos más complejos de manera adecuada, como todo en la tecnología tiene sus límites, debemos conocerlos y considerarlos al momento de tomar la decisión dirigida al paciente.

Además de ser un método seguro cuando se usa con las precauciones debidas, nos permite mejorar el manejo postoperatorio del paciente con menos dolor e incomodidad, permitiendo un retorno a la vida laboral del paciente mucho más rápido que con otros procedimientos para el manejo de litiasis, y con menores molestias para la vida diaria.

## Conflicto de intereses

Los autores declaran no tener ningún conflicto de intereses.

## Financiamiento

No se recibió patrocinio para llevar a cabo este artículo.

## Bibliografía

1. Sea J, Jonat L, Chew B, et al. Optimal Power Settings for Holmium: YAG Laser. *J Urol* 2012;187(3):914-919.
2. Lee H, Ryan R, Teichman J, et al. Effect of Lithotripsy on Holmium:YAG Optical Beam Profile. *J Endourol* 2003;17(2):63-67.
3. Foo K, Pfefer T, Teichman J, et al. A Perspective on Laser Lithotripsy: The Fragmentation Processes. *J Endourol* 2001;15(3):257-272.
4. Portis A, Rygwall R, Holtz C, et al. Ureteroscopic Laser Lithotripsy for Upper Urinary Tract Calculi With Active Fragment Extraction and Computerized Tomography Followup. *J of Urol* 2006;175:2129-2134.
5. Mues A, Teichman J, Knudsen B, et al. Evaluation of 24 Holmium:YAG Laser Optical Fibers for Flexible Ureteroscopy. *J Urol* 2009;182:348-354.
6. Teichman J. Holmium: YAG Lithotripsy for Large Renal and Bladder Calculi: Strategies for Efficient Lithotripsy. *J Endourol* 1999;13(7):477-482.
7. Wyatt J, Hammontree L. Use of Holmium:YAG Laser to Facilitate Removal of Intravesical Foreign Bodies. *J Endourol* 2006;20(9):672-674.
8. Corbin N, Teichman J, Nguyen T, et al. Laser Lithotripsy and Cyanide. *J Endourol* 2000;14(2):169-173.
9. Yu W, Cheng F, Zhang X, et al. Retrograde Ureteroscopic Treatment for Upper Ureteral Stones: A 5-Year Retrospective Study. *J Endourol* 2010;24(11):1753-1757.
10. Leijte J, Oddens J, Lock T. Holmium Laser Lithotripsy for Ureteric Calculi: Predictive Factors for Complications and Success. *J Endourol* 2008;22(2):257-260.
11. Nazif O, Teichman J, Glickman R, et al. Review of Lasers Fibers: A Practical Guide for Urologists. *J Endourol* 2004;18(9):818-829.
12. Vassar G, Chan K, Teichman J, et al. Holmium: YAG Lithotripsy: Photothermal Mechanism. *J Endourol* 1999;13(3):181-190.
13. Liatsikos E, Dinlec C, Fogarty J, et al. Efficiency and Efficacy of Different Intracorporeal Ultrasonic Lithotripsy Units on a Synthetic Stone Model. *J Endourol* 2001;15(9):925-929.