




Revista Mexicana de  
**UROLOGIA**

ÓRGANO OFICIAL DE DIFUSIÓN DE LA SOCIEDAD MEXICANA DE UROLOGÍA.  
COLEGIO DE PROFESIONISTAS, A.C.

www.elsevier.es/uromx



ARTÍCULO ORIGINAL

## Vaciamiento ganglionar retroperitoneal laparoscópico para el cáncer de testículo en el Hospital General del Estado de Sonora

J. A. Solís-Rodríguez\*, R. A. García-Vásquez, J. Arriaga-Aguilar, Z. Avechuco-Carrillo, A. Blas-Reina, F. Salinas-González, R Vega-Castro, V. M. Pérez-Mazaneres, J. Padilla-Piña y A. Zárate-Morales

Servicio de Urología, Hospital General del Estado de Sonora "Dr. Ernesto Ramos Bours", Hermosillo, Son., México

**PALABRAS CLAVE**

Vaciamiento ganglionar;  
Laparoscopia; Cáncer testicular; México.

**Resumen** El cáncer de testículo es común en hombres de 15 a 35 años, hasta el 70% de los tumores de células germinales no seminomatosos (TCGNS) presenta diseminación ganglionar al diagnóstico. La quimioterapia vs. vaciamiento ganglionar retroperitoneal (VGR) es controversial para su tratamiento. El VGR laparoscópico (VGRL) representa una opción más para estos pacientes con los beneficios propios de la mínima invasión.

Se presentan los casos de 3 pacientes con TCGNS estadio clínico IIA, IIA y IA, respectivamente, con tumor mixto, tratados con VGRL con técnica preservadora de nervios: derecha, bilateral y derecha, respectivamente. El tiempo quirúrgico fue de 230, 380 y 120 minutos, con sangrado transoperatorio de 70 mL, 80 mL y 50 mL, respectivamente; no hubo conversión ni complicaciones transoperatorias; la estancia hospitalaria fue de 2 días para los 3 casos; la cosecha ganglionar fue negativa a malignidad para los 2 casos unilaterales y para el bilateral fue de 31 ganglios positivos; no hubo alteraciones en la eyaculación en los casos unilaterales y para el bilateral fue transitoria por 3 meses.

El VGRL es un procedimiento confiable para el tratamiento de los TCGNS en estadio I y IIA; ofrece menor morbilidad perioperatoria respecto a procedimientos abiertos, sin afectar resultados oncológicos.

**KEYWORDS**

Lymph node dissection;  
Laparoscopy;  
Testicular cancer;  
Mexico.

**Laparoscopic retroperitoneal lymph node dissection for testicular cancer performed at the Hospital General of Sonora**

**Abstract** Testicular cancer is common in male adolescents and adults between the ages of 15 and 35 years. At the time of diagnosis, up to 70% of nonseminomatous germ cell tumors (NS-GCTs) present with lymph node dissemination. Chemotherapy vs. retroperitoneal lymph node dissection (RPLND) as treatment is controversial. Laparoscopic retroperitoneal lymph node

\* Autor para correspondencia: Blvd. Luis Encinas s/n, Colonia Centro, C.P. 83000, Hermosillo, Son., México. Teléfono: 2592500, ext. 2584. Correo electrónico: alber\_medicina@hotmail.com (J. A. Solís-Rodríguez).

dissection (LRPLND) is another option for these patients that offers the benefits of a minimally invasive procedure.

The results presented respectively for 3 patients with NSGCT were: clinical stages of IIA, IIA, and IA; right, bilateral, and right nerve-sparing LRPLND; surgery duration of 230 min, 380 min, and 120 min; and intraoperative blood loss of 70 mL, 80 mL, and 50 mL. There were no conversions or intraoperative complications. All 3 patients had a hospital stay of 2 days, lymph node harvest was negative for malignancy in the 2 unilateral cases and there were 31 positive lymph nodes for the bilateral case. There were no ejaculation alterations in the unilateral cases and in the bilateral case it was transitory, lasting 3 months.

LRPLND is a reliable procedure for the treatment of stage I and IIA NSGCT that offers less perioperative morbidity than open procedures, without compromising the oncologic results.

0185-4542 © 2014. Revista Mexicana de Urología. Publicado por Elsevier México. Todos los derechos reservados.

## Introducción

El cáncer de testículo es la neoplasia más común en pacientes de 15 a 35 años de edad, representa el 1.2% de las neoplasias en México<sup>1</sup>. Para el tratamiento de los TCGNS el vaciamiento ganglionar retroperitoneal (VGR) está indicado para los estadios I, IIA y IIB con marcadores negativos, asimismo para la enfermedad residual posquimioterapia con marcadores negativos<sup>2</sup>. El VGR puede reestadificar y tratar a pacientes en estadio clínico I, ya que puede detectar ganglios no diagnosticados en el 25% al 30% de los pacientes por tomografía computarizada (TC)<sup>3,4</sup>. El VGR con técnica abierta es considerado un procedimiento de alta morbilidad en términos de estancia hospitalaria y recuperación prolongada, igualmente implica una incisión quirúrgica grande cosméticamente desfavorable para un paciente joven. Con el advenimiento de la cirugía de mínima invasión a partir de 1992, surge la opción de realizar el VGR con técnica laparoscópica (VGRL)<sup>5</sup> obteniéndose los beneficios que otorga la mínima invasión como son: menor estancia hospitalaria, menor tiempo requerido de convalecencia para el retorno a sus actividades diarias<sup>6</sup>; además de que actualmente con la modificación de los límites de disección con el objeto de preservar los nervios simpáticos, los rangos de afección de la eyaculación disminuyeron del 70% a un 26% o 0% (bilateral o unilateral, respectivamente), haciendo menos morbido este procedimiento quirúrgico<sup>7</sup>.

## Presentación de casos

Se presentan 3 pacientes masculinos de 30, 20 y 21 años de edad tratados cronológicamente en ese orden, durante el periodo de octubre de 2012 a octubre de 2013; pacientes sin antecedentes patológicos de importancia, que acuden a la Consulta Externa refiriendo en los 3 casos tumoración en testículo derecho con crecimiento gradual, no dolorosa, de 8 meses de evolución (promedio 6-10 meses). A la exploración física se les encontró escroto asimétrico por aumento de tamaño de testículo derecho secundario a tumoración pétreo, no dolorosa a la palpación, con dimensiones aproximadas de 4 cm, 1.5 cm y 2 cm, respectivamente, en su diámetro mayor. Los marcadores tumorales para los casos uno y 3 se hallaron dentro de la normalidad (tabla 1); para el caso 2 se encontraron elevados: alfa-fetoproteína (AFP) 42.1 IU/

mL, gonadotropina coriónica humana (hCG) 42.8 mUI/mL y deshidrogenasa láctica (DHL) 351 U/L.

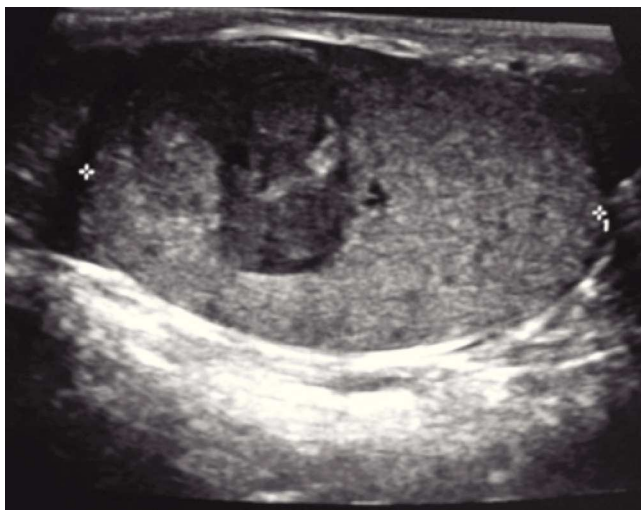El ultrasonido escrotal reportó tumoraciones heterogéneas en testículo derecho, con calcificaciones en su interior (fig. 1) y testículo izquierdo de características normales en los 3 casos; la radiografía de tórax no mostró alteraciones en los 3 casos; y la TC abdominopélvica demostró múltiples adenomegalias retroperitoneales: entre 1-2 cm de diámetro en el caso uno ubicadas en zona paracava, 1 cm de diámetro para el caso 2 en las zonas precava, intercavaoárctica y preaórtica (fig. 2) y, en el caso 3 no demostró anormalidades.

Se les realizó orquiectomía radical derecha a los 3 pacientes con resultado histopatológico de TCGNS mixto, con el componente teratoma en los 3 casos, confinados al testículo, con bordes quirúrgicos negativos sin infiltración linfocelular (tabla 2), por lo cual se estadifica clínicamente a los pacientes en IIA, IIA y IA, respectivamente. Se decide realizar VGRL con técnica preservadora de nervios en los 3 casos; el motivo para el caso uno fue el componente teratoma y la presencia de marcadores tumorales negativos; el caso 2 a pesar de tener marcadores positivos el paciente optó por el tratamiento quirúrgico en primera instancia; y en el caso 3 por ser estadio clínico IA y tener marcadores tumorales negativos; siempre se procedió con explicación previa y detallada de las opciones terapéuticas.

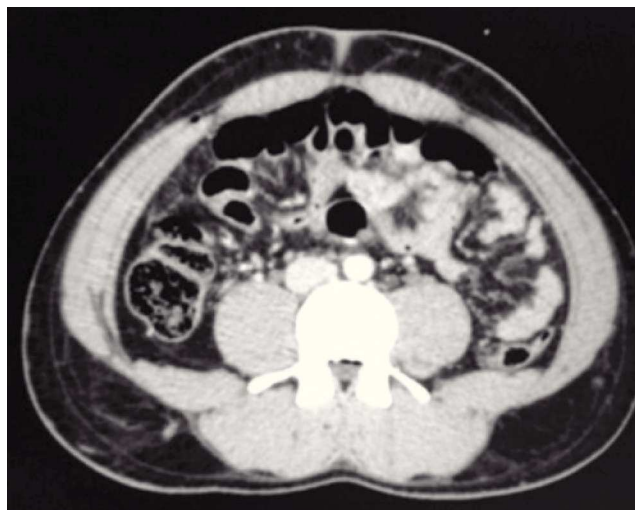
**Tabla 1** Marcadores tumorales preorquiectomía

Caso	Marcadores tumorales
Caso 1	AFP 1.7 IU/mL hCG 0.22 mUI/mL DHL 300 U/L
Caso 2	AFP 42.1 IU/mL hCG 42.8 mUI/mL DHL 351 U/L
Caso 3	AFP 1.2 IU/mL hCG 0.31 mUI/mL DHL 236 U/L

AFP: alfa-fetoproteína; hCG: gonadotropina coriónica humana; DHL: deshidrogenasa láctica.



**Figura 1** Caso 2. Ultrasonido escrotal que muestra tumoración intratesticular derecha de 1.5 cm de diámetro.



**Figura 2** Caso 2. Tomografía abdominopélvica que muestra adenomegalias precavas, preaórticas e intercavaoórticas.

### Procedimiento quirúrgico

Previo envío de los pacientes al banco de esperma para el resguardo del mismo. Con anestesia general, el procedimiento se inició con el paciente en posición de decúbito lateral modificado izquierdo para los casos del vaciamiento ganglionar derecho y viceversa para el lado contrario; se colocan 4 puertos de acceso laparoscópico: uno de 12 mm en cicatriz umbilical para la óptica; 2 a nivel pararectal derecho subcostal y en fosa ilíaca de 12 mm y 5 mm, respectivamente; y uno más paraxifoideo de 5 mm, para retracción hepática o de los tejidos. Se realizó disección retroperitoneal modificada preservadora de nervios, se extrajo el tejido linfático de las regiones paracava, precava, intercavaoártica y preaórtica en sentido cefálico y en bloque hasta el hilio renal; en el caso bilateral, previo reposicionamiento del paciente se completó la disección con las regiones retrocava, retroaórtica y paraaórtica. La pieza quirúrgica se extrajo por el puerto umbilical y se colocó un drenaje cerrado hacia el lecho quirúrgico.

Se realizó VGRL derecho para los casos uno y 3, en el caso 2 se hizo bilateral por encontrarse adenomegalias evidentes. Los resultados en orden cronológico (casos uno, 2 y 3) son: tiempo quirúrgico de 230, 380 y 120 minutos; con sangrado transoperatorio de 70 mL, 80 mL y 50 mL, respectivamente; sin complicaciones trans ni postoperatorias, no hubo

conversión a técnica abierta en ningún caso; con estancia hospitalaria de 2 días para los 3 casos; la cosecha ganglionar para los casos uno y 3 fue de 5 y 8 ganglios negativos, respectivamente (pN0), en el caso 2 se encontraron 12 ganglios positivos de 16 en el lado derecho y 19 ganglios positivos de 21 en el izquierdo, con un tamaño máximo de 2.5 cm de diámetro. La eyaculación anterógrada no se alteró en los casos uno y 3, sin embargo, el caso 2 presentó ausencia transitoria de la emisión eyaculatoria por 3 meses, que posteriormente recuperó sin alteraciones (tabla 3).

Con esto, se reestadificó a los pacientes en el caso uno a estadio IA, el caso 2 a estadio IIB y en el caso 3 no hubo modificación del estadio IA. Por lo que los casos uno y 3 no requirieron quimioterapia adyuvante, y el caso 2 se envió a quimioterapia recibiendo 2 ciclos de bleomicina, etopósido y cisplatino (BEP).

En su cita de seguimiento a los 3 y 6 meses posquirúrgicos, los casos uno y 3 se encuentran con marcadores tumorales sin alteraciones, radiografía de tórax sin anomalías y TC abdominopélvica normal. El caso 2 en sus citas de los 3 y 6 meses posquirúrgicos y posquimioterapia, presentó marcadores tumorales dentro de la normalidad: AFP 2.51 IU/mL, hGC 0.1 mUI/mL; así como la radiografía de tórax y la TC abdominopélvica sin alteraciones; asimismo se corroboran los adecuados resultados estéticos.

**Tabla 2** Resultado histopatológico de la pieza de orquiectomía

Caso	Resultado histopatológico
Caso 1	Teratoma maduro 20%, seminoma intratubular 80%
Caso 2	Carcinoma embrionario 85%, teratoma inmaduro 10%, tumor de saco vitelino 5%
Caso 3	Carcinoma embrionario 60%, teratoma maduro 40%

Tabla 3 Resultados

	Caso 1	Caso 2	Caso 3
Procedimiento	VGRL derecho	VGRL bilateral	VGRL derecho
Tiempo quirúrgico (minutos)	230	380	120
Sangrado transoperatorio (mL)	70	80	50
Conversión a técnica abierta	No	No	No
Complicaciones transoperatorias	Ninguna	Ninguna	Ninguna
Complicaciones postoperatorias	Ninguna	Ninguna	Ninguna
Estancia hospitalaria (días)	2	2	2
Cosecha ganglionar	5 (N-)	Derecho 12 (N+) Izquierdo 19 (N+)	8 (N-)
Eyaculación anterógrada	Preservada	Ausencia transitoria por 3 meses posquirúrgicos	Preservada

VGRL: vaciamiento ganglionar retroperitoneal laparoscópico; N-: ganglios negativos a malignidad; N+: ganglios positivos a malignidad.

## Discusión

El VGR está bien establecido como una de las primeras líneas de tratamiento de los TCGNS estadios I, IIA y IIB con las mismas tasas libres de enfermedad a largo plazo (95% en el caso de estadio I) que la quimioterapia<sup>8</sup>. Así, también el 13% de los pacientes en estadio II (A o B) no tienen enfermedad ganglionar, por lo que el VGR permite identificar a los pacientes que innecesariamente se les daría quimioterapia<sup>9</sup>; por lo tanto, el papel estadificador del retroperitoneo del VGR permite la administración dirigida de la quimioterapia, además de ser curativa en aquellos pacientes con enfermedad ganglionar de bajo volumen (80% en N1) y en teratoma, el cual es quimio-refractario, siendo la única terapia efectiva<sup>10</sup>. La VGR con técnica abierta, y su ya mencionada alta morbilidad, venía siendo la opción quirúrgica hasta principios de los años 90's, donde surge la opción laparoscópica que ha evolucionado en base a la instrumentación y maduración de la técnica, para dejar de ser un procedimiento diagnóstico estadificador a lo que hoy en día representa, un procedimiento con fines terapéuticos, con ventajas ya demostradas sobre la técnica abierta, en donde existe disminución de la estancia hospitalaria como muestra la literatura médica, con un promedio de 4 días para el procedimiento abierto<sup>11</sup>, mientras que para la técnica laparoscópica es de 2 días como demuestra este trabajo u otros en la literatura médica<sup>12</sup>, además de un tiempo corto de convalecencia con resultados cosméticos favorables; esto aunado a la técnica preservadora de nervios simpáticos con altos rangos de preservación de la eyaculación anterógrada. Las tasas de conversión a técnica abierta reportadas son bajas (3%)<sup>13</sup>, y en su mayoría para el control de la hemorragia (en un rango del 2.2% al 20%)<sup>14</sup>; asimismo, se reporta raramente lesión intestinal o nerviosa, así como hematoma retroperitoneal o linfocele<sup>13,14</sup>.

En cuanto a la eficacia oncológica, se ha demostrado que el VGRL es curativo y que no necesita de quimioterapia adyuvante en los estadios I; para los casos de estadio IIA nos encontramos con una disyuntiva, ya que las guías sugieren realizar quimioterapia adyuvante, pero hay series que

demuestran que el VGRL es curativo como monoterapia con una media de seguimiento de 38 meses con tasa libre de enfermedad<sup>12</sup>; igualmente, el conteo de ganglios resecados debe ser de 14 a 28 con fines terapéuticos según la literatura médica<sup>15</sup>, sin embargo los mejores resultados oncológicos a largo plazo son producto de una adecuada disección<sup>12</sup>, lo cual va de la mano con la experiencia del cirujano.

Concluimos que el VGRL es una técnica efectiva con mejores resultados en cuanto al tiempo quirúrgico, complicaciones, tiempo de estancia hospitalaria y menor tiempo de convalecencia, en comparación con la técnica abierta, así como una eficacia oncológica semejante a la técnica abierta; sin embargo, también se requieren más estudios para corroborar su eficacia como monoterapia, en el caso de estadios patológicos pN1 o pN2.

## Conflicto de intereses

Los autores declaran no tener ningún conflicto de intereses.

## Financiamiento

No se recibió patrocinio para llevar a cabo este artículo.

## Bibliografía

- Consultado el 01 de octubre de 2013. [http://www.epidemiologia.salud.gob.mx/doctos/infoepid/publicaciones/2011/monografias/P\\_EPI\\_DE\\_LOS\\_TUMORES\\_MALIGNOS\\_M%C3%A9xico.pdf](http://www.epidemiologia.salud.gob.mx/doctos/infoepid/publicaciones/2011/monografias/P_EPI_DE_LOS_TUMORES_MALIGNOS_M%C3%A9xico.pdf).
- Albers P, Albrecht W, Albaga F, et al. Guidelines on testicular cancer. European Association of Urology; 2009.
- Stainer H, Zangerl F, Stöhr B, et al. Result of bilateral nerve sparing laparoscopic retroperitoneal lymph node dissection for testicular cancer. *J Urol* 2008;180:1348-1353.
- Donohue JP, Foster RS, Rowland RG, et al. Nerve-sparing retroperitoneal lymphadenectomy with preservation of ejaculation. *J Urol* 1990;144:287.
- Rukstalis DB, Chodak GW. Laparoscopic retroperitoneal lymph node dissection in a patient with stage 1 testicular carcinoma. *J Urol* 1992;148(6):1907-1909.

6. Poulakis V, Skriapas K, de Vries R, et al. Quality of life after laparoscopic and open retroperitoneal lymph node dissection in clinical stage I nonseminomatous germ cell tumor: a comparison study. *Urology* 2006;68:154.
7. Jewett MAS, Groll RJ. Nerve-sparing retroperitoneal lymphadenectomy. *Urol Clin N Am* 2007;34:149-158.
8. Hotte SJ, Mayhew LA, Jewett M, et al. Management of stage I non-seminomatous testicular cancer: a systematic review and meta-analysis. *Clin Oncol* 2010;22:17.
9. Albers P. Surgery in testis cancer: laparoscopic and open techniques. *Curr Curr Opin Urol* 2002;12:435-440.
10. Nicolai N, Miceli R, Necchi A, et al. Retroperitoneal lymph node dissection with no adjuvant chemotherapy in clinical stage I nonseminomatous germ cell tumours: long-term outcome and analysis of risk factors of recurrence. *Eur Urol* 2010;58:912.
11. Williams SB, McDermott DW, Winton D, et al. Morbidity of open retroperitoneal lymph node dissection for testicular cancer: contemporary perioperative data. *BJU Int* 2009;105:918.
12. Hyams ES, Pierorazio P, Proteek O, et al. Laparoscopic retroperitoneal lymph node dissection for clinical stage I nonseminomatous germ cell tumor: A large single institution experience. *J Urol* 2012;187:487-492.
13. Rassweiler JJ, Scheittlin W, Heidenreich A, et al. Laparoscopic retroperitoneal lymph node dissection: does it still have a role in the management of clinical stage I nonseminomatous testis cancer? A European perspective. *Eur Urol* 2008;54:1004.
14. Kenney PA, Tuerk IA. Complications of laparoscopic retroperitoneal lymph node dissection in testicular cancer. *Word J Urol* 2008;26:561.
15. Nielson ME, Lima G, Shaeffer EM, et al. Oncologic efficacy of laparoscopic RPLND in treatment of clinical stage I nonseminomatous germ cell testicular cancer. *Urology* 2007;70:1168.