


Revista Mexicana de  
**UROLOGIA**

ÓRGANO OFICIAL DE DIFUSIÓN DE LA SOCIEDAD MEXICANA DE UROLOGÍA,  
COLEGIO DE PROFESIONISTAS, A.C.

www.elsevier.es/uromx



## CASO CLÍNICO

# Neuromodulación de raíces sacras (Medtronic InterStim® System) en el tratamiento de disfunción miccional

M. Pelayo-Nieto\*, E. Linden-Castro, A. Alias-Melgar, D. Espinosa-Pérez Grovas, I. Ramírez-Galindo, G. Rembis-Ávila, J. Morales-Covarrubias, F. Carreño-de la Rosa y R. Cortez-Betancourt

Departamento de Urología, Centro Médico Nacional "20 de Noviembre", ISSSTE, México D.F., México

### PALABRAS CLAVE

Neuromodulación;  
Nervio sacro;  
Disfunción miccional;  
México.

**Resumen** La neuromodulación de raíces sacras (NRS) utiliza un generador de impulsos implantable, éste representa una opción terapéutica para pacientes con diversas formas de disfunción miccional refractaria a tratamiento conservador.

Se presenta el caso de una paciente femenina de 47 años de edad, con incontinencia urinaria de 5 años de evolución refractaria a tratamiento conservador y farmacológico; su evaluación diagnóstica cumplía con criterios de inclusión para este tratamiento.

La cirugía se llevó a cabo sin complicaciones, se colocó el implante definitivo, presentando disminución significativa en los índices de gravedad de la incontinencia urinaria (*Sandvik Severity Index*) y en el cuestionario de impacto de la incontinencia urinaria en la calidad de vida (Potenziani).

La NRS con implante de un generador de impulso es una opción terapéutica que puede mejorar las condiciones clínicas de pacientes con incontinencia urinaria refractaria.

### KEYWORDS

Neuromodulation;  
Sacral nerve; Voiding  
dysfunction; Mexico.

### Sacral neuromodulation (Medtronic InterStim® System) in the treatment of voiding dysfunction

**Abstract** Sacral neuromodulation (SNM) utilizes an implantable pulse generator and is a therapeutic option for patients with different types of voiding dysfunction that are refractory to conservative treatment.

A 47-year-old woman presented with urinary incontinence of 5-year progression that was refractory to conservative and pharmacologic treatment. Her diagnostic evaluation met the inclusion criteria for SNM treatment.

The surgery was performed with no complications. The device was placed definitively, resulting in a significant decrease in the Sandvik Severity Index and an improvement in the impact of urinary incontinence on quality of life measured by the Potenziani questionnaire.

\* Autor para correspondencia: Félix Cuevas N° 540, Colonia Del Valle, Delegación Benito Juárez, C.P. 03229, México D.F., México. Teléfono: (01) 55 5200 5003. Correo electrónico: marcelapelayo@hotmail.com (M. Pelayo-Nieto).

SNM with the implantation of a pulse generator is a therapeutic option that can improve the clinical conditions of patients with refractory urinary incontinence.

0185-4542 © 2014. Revista Mexicana de Urología. Publicado por Elsevier México. Todos los derechos reservados.

## Introducción

La neuromodulación de raíces sacras (NRS) utiliza un generador de impulsos implantable, constituyendo una opción terapéutica para pacientes con diversas formas de disfunción miccional refractaria a tratamiento conservador<sup>1,2</sup>. La neuromodulación es una alternativa menos invasiva que las técnicas quirúrgicas disponibles, respeta la integridad anatómica del tracto urinario inferior, y es fácilmente reversible ya que no produce lesión neurológica con su implantación. La disfunción miccional crónica se define como la alteración del reflejo miccional, ya sea en el detrusor y/o en el complejo esfinteriano, sin causa orgánica o neurológica, y que además afecta el hábito miccional. De forma cualitativa y desde un punto de vista urodinámico, la alteración concreta del reflejo miccional agrupa síndromes tan dispares como la urgencia-frecuencia miccional, la incontinencia urinaria de urgencia y la retención crónica no obstructiva. En estos pacientes la calidad de vida puede alterarse en sobremanera llegando incluso a ser incapacitante. Las tasas de respuesta positivas descritas (definida como mejoría sintomática superior al 50%) van del 52%-83% en pacientes con incontinencia urinaria de urgencia<sup>3,4</sup>, así como aquellos con síndrome de frecuencia-urgencia y retención urinaria también se benefician de la técnica<sup>5,6</sup>. La *Federal Drugs Administration* (FDA) ha aprobado, previa realización de estudios multicéntricos prospectivos (estudio MDT103), el uso de la NRS posteriores para el tratamiento de 3 cuadros clínicos: síndrome de urgencia-frecuencia miccional, urgencia-incontinencia y retención crónica no obstructiva, denominados en conjunto como síndrome de disfunción miccional crónica. La NRS es una alternativa terapéutica para la incontinencia urinaria, que ha demostrado buenos resultados clínicos<sup>7,8</sup>.

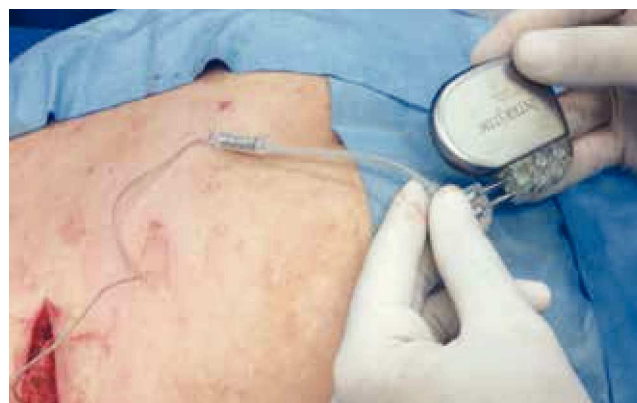## Presentación del caso

Femenina de 47 años de edad, con diagnóstico de incontinencia urinaria de 5 años de evolución con impacto importante en su calidad de vida, tratada con anticolinérgicos, presentó resultados parciales y efectos secundarios importantes. Su evaluación diagnóstica cumplía con los criterios de inclusión para el tratamiento mediante neuromodulación sacra. Uroflujometría: presión de flujo con intermitencia,  $Q_{\text{máx}}$  15 mL/seg, tiempo de vaciado 48 seg. Cistometría: volumen a la primera sensación de micción 200 mL, presión del detrusor (Pdet) 1 cmH<sub>2</sub>O. Presión abdominal (Pabd) 21 cmH<sub>2</sub>O, presión vesical (Pves) 22 cmH<sub>2</sub>O. Ultrasonido vesical: capacidad vesical 608 cc, orina residual 284 cc.

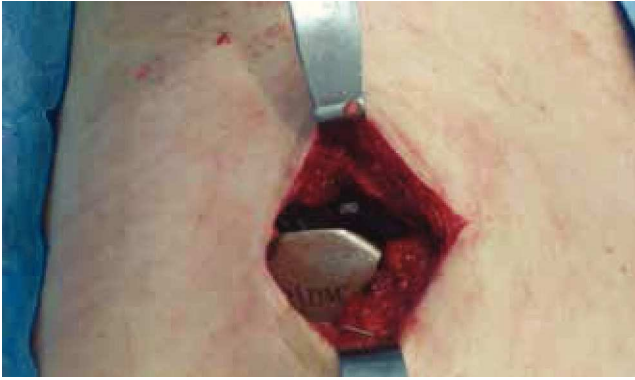La estimulación neurosacra consiste en 3 etapas descritas por Bosch y Groen<sup>7</sup>. La primera etapa o prueba de estimulación neurosacra (PNS) fue bajo anestesia general y sin uso de relajantes musculares; la paciente colocada en posición

prona y con exposición del área perineal, y de la parte distal de ambas piernas.

Se buscaron los puntos óseos de referencia anatómica a nivel sacro, para localizar los forámenes S2, S3 y S4. Una vez marcados, se colocó la aguja en estos sitios mediante proyecciones anteroposterior y lateral del sacro con fluoroscopia continua. Se estimularon ambos lados en forma intermitente para evitar agotar la capacidad de contracción muscular, buscando la mejor respuesta de contracción perineal y perianal en el foramen sacro S3 del lado derecho. En S3 derecho se colocó el electrodo permanente (Medtronic® Model 3080), junto con una extensión percutánea conectada al generador de impulsos externo (Medtronic InterStim®). El generador de impulsos fue activado 12 horas posterior al procedimiento con los siguientes parámetros de estimulación: frecuencia, 10 pulsos por minuto; amplitud, 8 V (rango de 1 a 10 V); y ancho de pulso, 210 microsegundos. Durante la fase de prueba, la paciente realizó su diario de continencia. La segunda etapa del tratamiento o fase subcrónica tuvo una duración de 2 semanas, durante las cuales la paciente presentó una reducción mayor al 50% en episodios de frecuencia y urgencia urinaria, así como en el número de accidentes urinarios, por lo que la prueba se consideró como exitosa y se continuó con la tercera etapa o fase crónica, en la que se implantó en forma definitiva el generador de impulsos (fig. 1). La extensión percutánea se retiró del electrodo permanente y se conectó al generador de impulsos (Medtronic InterStim®), el cual fue colocado en el plano subcutáneo del cuadrante superior externo en el glúteo derecho (fig. 2). La cirugía fue exitosa y no se presentaron complicaciones. Los parámetros de estimulación no se modificaron. La paciente egresó con antibióticos profilácticos. Se realizó una radiografía simple de abdomen para corroborar la adecuada colocación del implante (fig. 3).



**Figura 1** Fase crónica: se implantó en forma definitiva el generador de impulsos.

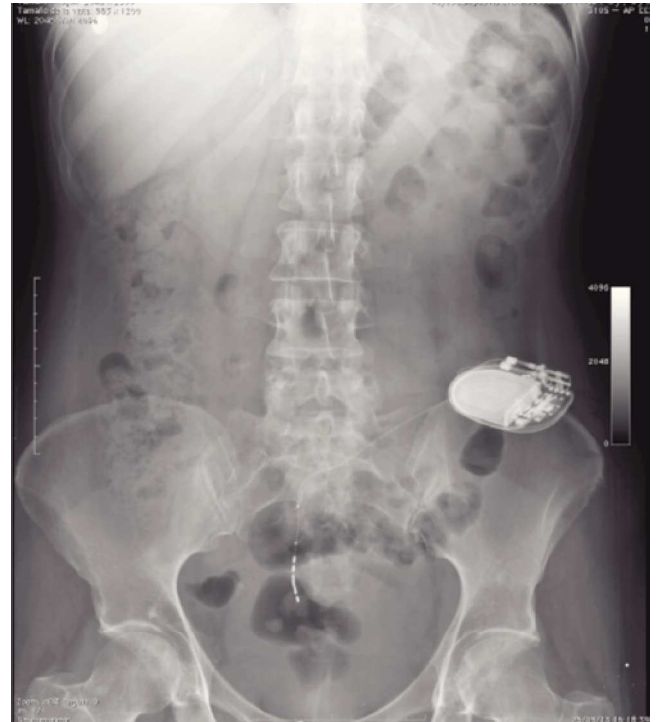

**Figura 2** Generador de impulsos (Medtronic InterStim®) colocado en el plano subcutáneo del cuadrante superior externo en el glúteo derecho.

Los diarios de continencia se completaron por 2 semanas más posterior al implante definitivo. Durante el seguimiento observamos que los diarios de hábitos urinario (tabla 1) mejoraron aún más, posterior al implante definitivo. Los episodios de incontinencia prácticamente desaparecieron. No se registraron más síntomas de urgencia urinaria, y la frecuencia diurna y nocturna disminuyó considerablemente. Se solicitó a la paciente completar nuevamente índices de gravedad de síntomas y de calidad de vida de incontinencia urinaria y fecal, 60 días luego de la colocación del implante definitivo. La evaluación de los diarios urinario fue satisfactoria. Presentó disminución significativa en los índices de gravedad de la incontinencia urinaria (*Sandvik Severity Index*), así como en el cuestionario de impacto de la incontinencia urinaria en la calidad de vida (Potenziani). La paciente manifestó notable mejoría en su calidad de vida y presentó mejores puntuaciones en cuanto estilo de vida, conducta y depresión (tablas 2 y 3).

## Discusión

La NRS es beneficiosa en el tratamiento de pacientes con disfunción miccional crónica idiopática que no responde a tratamiento conservador. El manejo de estos pacientes es complejo. Las alternativas terapéuticas para los pacientes retencionistas son: el cateterismo intermitente limpio o la sonda permanente, y en los cuadros de urgencia-frecuencia



**Figura 3** Radiografía simple de abdomen que evidencia la adecuada colocación del implante.

con o sin incontinencia, la ampliación vesical. La NRS es una técnica fácil, bien tolerada y con pocas complicaciones<sup>9</sup>. El test de estimulación sacra es el único factor pronóstico de respuesta al tratamiento. La selección del paciente depende de la mejoría clínica que se demuestre durante esta fase. El efecto fisiológico y el mecanismo de acción de la neuromodulación sacra en el tratamiento de la incontinencia no están del todo descritos, y tampoco se ha encontrado hasta ahora un solo factor clínico ni fisiológico predictivo de éxito terapéutico<sup>10-12</sup>. Los mejores resultados en seguimiento a mediano plazo se han visto en incontinencia tanto fecal y urinaria de urgencia, así como en los episodios de urgencia y frecuencia urinaria. Resultados favorables de la neuromodulación sacra se han mantenido hasta un periodo promedio de 32.5 meses (3-99 meses)<sup>13,14</sup>. Cada vez existe más evidencia científica que la estimulación directa sobre las raíces de los nervios sacros no sólo es capaz de disminuir los síntomas

**Tabla 1** Hábitos urinarios antes y después del tratamiento

Diario urinario	Antes del implante	Prueba de estimulación	Implante definitivo
Frecuencia diurna	10	7	5
Frecuencia nocturna	3	1	0 a 1
Eventos con urgencia	9 de 10	1 de 7	0
Volumen orinado (mL)	250	310	390
Accidentes por día	3	1	0

**Tabla 2** Puntuaciones en la evaluación de la calidad de vida

	Antes del implante	Después del implante
Gravedad SSI	11	2
Calidad de vida (PTZ)	22	8
ICIQ-SF	21	10

de urgencia, frecuencia e incontinencia urinaria y fecal, sino que permite recuperar la calidad de vida del paciente<sup>15</sup>.

### Conclusiones

La NRS es útil en los casos de disfunción miccional crónica idiopática que no responden a tratamiento farmacológico y/o de reeducación. La NRS produce en pacientes seleccionados una mejoría prolongada, presentando la técnica una escasa morbilidad. La disfunción miccional crónica es un padecimiento frecuente en la consulta urológica, con un gran impacto en la calidad de vida de los pacientes, por lo que el urólogo debe considerar el tratamiento con NRS como una alternativa eficaz para la disfunción miccional.

### Conflicto de intereses

Los autores declaran no tener ningún conflicto de intereses.

### Financiamiento

No se recibió patrocinio para llevar a cabo este artículo.

### Bibliografía

1. Tanagho EA, Schmidt RA. Electrical stimulation in the clinical management of the neurogenic bladder. *J Urol* 1988;140:1331-1339.
2. Van Kerrebroeck Pe. The role of electrical stimulation in voiding dysfunction. *Eur Urol* 1998;34(suppl 1):27-30.

**Tabla 3** Características vesicales antes y después del tratamiento

US preimplante		US postimplante	
Capacidad vesical	608 mL	Capacidad vesical	456 mL
Orina residual	284 mL	Orina residual	70.1 mL

3. Dijkema He, Weil Eh, Mijts Pt, et al. Neuromodulation of sacral nerves for incontinence and voiding dysfunctions. *Clinical results and complications. Eur Urol* 1993;24:72-76.
4. Shaker Hs, Hassouna M. Sacral nerve root neuromodulation: An effective treatment for refractory urge incontinence. *J Urol* 1998;159:1516-1519.
5. Weil Eh, Ruiz Cerdá JI, Eerdmans Ph, et al. Clinical results of sacral neuromodulation for chronic voiding dysfunction using unilateral sacral foramen electrodes. *World J Urol* 1998;16:313-321.
6. Shaker Hs, Hassouna M. Sacral root neuromodulation in idiopathic nonobstructive chronic urinary retention. *J Urol* 1998;159:1476-1478.
7. Bosch JL, Groen J. Sacral nerve neuromodulation in the treatment of patients with refractory motor urge incontinence: long-term results of a prospective longitudinal study. *J Urol* 2000;163:1219-1222.
8. Bosch JI, Groen J. Sacral (S3) segmental nerve stimulation as a treatment for urge incontinence in patients with detrusor instability: results of chronic electrical stimulation using an implantable neural prosthesis. *J Urol* 1995;154:504.
9. Rosen H, Urbarz C, Holzer B, et al. Sacral nerve stimulation as a treatment for neurogenic and idiopathic fecal incontinence. *Gastroenterology* 2001;121:536-541.
10. Matzel KE, Kamm MA, Stosser M, et al. Sacral nerve stimulation for fecal incontinence: a multicenter study. *Lancet* 2004;363:1270-1276.
11. Rosen H, Urbarz C, Holzer B, et al. Sacral nerve stimulation as a treatment for neurogenic and idiopathic fecal incontinence. *Gastroenterology* 2001;121:536-541.
12. Matzel KE, Bittorf B, Stadelmaier U, et al. Sakralnervstimulation in der behandlung der stuhlinkontinenz. *Chirurg* 2003;74:26-32.
13. 14. Altomare DF, Rinaldi M, Petrolino M, et al. Permanent sacral nerve modulation for fecal incontinence and associated urinary disturbances. *Int J Colorect Dis* 2004;19:203-209.
14. Kenefick NJ, Vaizey CJ, Cohen CG, et al. Medium-term results of permanent sacral nerve stimulation for fecal incontinence. *Br J Surg* 2002;89:896-901.
15. Matzel KE, Kamm MA, Stosser M, et al. Sacral nerve stimulation for fecal incontinence: a multicenter study. *Lancet* 2004;363:1270-1276.